

بررسی کارایی فروزن سکشن ضمن کونیزاسیون سرویکس در ارزیابی ضایعات اینتراپیتلیال با درجه بالا

دکتر ملیحه حسن زاده مفرد*، دکتر زهره یوسفی**، دکتر نوریه شریفی***، دکتر صدیقه آیتی****
دکتر وحید تی تی دژ*****

دریافت: ۸۸/۸/۶، پذیرش: ۸۸/۱۲/۱۵

چکیده:

مقدمه و هدف: این مطالعه در بیماران با نئوپلازی های اینتراپی تلیال با گرید بالا، به منظور تعیین کارایی فروزن سکشن نمونه های کونیزاسیون جهت بررسی حاشیه ضایعه و رد کارسینوم انوازیو انجام شد.

روش کار: در این مطالعه توصیفی بیست بیمار با نئوپلازی های اینتراپی تلیال با گرید بالا که همگی تحت کونیزاسیون سرویکس و فروزن سکشن قرار گرفته بودند به صورت مقطعی در حد فاصل فروردین ۱۳۸۷ تا شهریور ۱۳۸۸ وارد مطالعه شدند. خصوصیات دموگرافیک درج شده در پرسشنامه و نتایج حاصل از فروزن سکشن و نمونه های دائمی با یکدیگر مقایسه شدند و با استفاده از آزمون های آماری زوجی مورد تجزیه و تحلیل آماری قرار گرفتند.

نتایج: نتایج حاصل از فروزن سکشن و سکشن دائمی در ۱۵ مورد (۷۵٪) کاملاً یکسان بود. از ۵ مورد باقی مانده ۲ مورد درجه CIN کم تر، ۲ مورد بیشتر و یک مورد یکسان تلقی گردید. مقایسه این دو دسته نتایج نشان داد که تفاوت معناداری بین این دو گروه وجود ندارد (Pvalue=0.716) و نتایج این دو با یکدیگر کاملاً مرتبط هستند (CI= 95%)

نتیجه نهایی: این مطالعه ارزش و دقت تشخیصی فروزن سکشن را در ارزیابی نئوپلازی اینتراپی تلیال با گرید بالا در سرویکس ضمن کونیزاسیون اثبات می کند.

کلید واژه ها: بدخیمی های داخل اپی تلیال گردن رحم / فروزن سکشن / نمونه برداری مخروطی

مقدمه:

فرمالین و یا بعد از تاخیر ۶ هفته ای که برای بهبود محل بیوپسی قبل از انجام عمل هیستریکتومی لازم است، قابل دستیابی می باشد. مزیت این روش این است که مقاطع تهیه شده و فیکس شده در فرمالین دقیق هستند و آرتیفکت کمتری دارند. لیکن این روش مشکلاتی را نیز به همراه دارد، مانند آن که یک نفر می بایست حداقل ۲۴ ساعت انتظار بکشد تا پاسخ تشخیصی به دست آید که در طول این مدت گردن رحم ادما تو می گردد و جراحی

در بیماران با سرویکال نئوپلازی اینتراپی تلیال با گرید بالا (گریدهای ۲ و ۳)، این مهم است که قبل از انجام هیستریکتومی به عنوان روش قطعی درمان این بیماران، یک بیوپسی مخروطی (Cone Biopsy) بعمل آید تا وجود یا عدم وجود کارسینوم انوازیو را ارزیابی کند. این مساله ۲۴ تا ۴۸ ساعت بعد از بیوپسی مخروطی تشخیصی به منظور آماده شدن آن به صورت مقاطع بافتی تشکیل شده در

* استادیار گروه زنان و زایمان دانشکده پزشکی دانشگاه علوم پزشکی مشهد (Hasanzademofradm@mums.ac.ir)

** استاد گروه زنان و زایمان دانشکده پزشکی دانشگاه علوم پزشکی مشهد

*** دانشیار گروه پاتولوژی دانشکده پزشکی دانشگاه علوم پزشکی مشهد

**** دانشیار گروه زنان و زایمان دانشکده پزشکی دانشگاه علوم پزشکی مشهد

***** دکتری حرفه ای پزشکی دانشگاه علوم پزشکی مشهد

داشته اند و تنها این عمل جراحی، بر روی آنان انجام شده است، کونیزاسیون به عنوان عمل نهایی این بیماران تلقی گردیده و نتایج اقدامات کلینیکی و پاراکلینیکی تشخیصی و درمانی بعدی به ثبت نرسیده و پیگیری نشده است.

معیارهای ورود:

۱. ضایعه دیس پلازی با درجه بالا (CIN II, III)

۲. ضایعه میکروانوازیو سرویکس

۳. اسمیر HSIL یا بالاتر

همچنین برخی بیماران بر اساس برخی شاخص ها که معیارهای خروج از مطالعه می باشد، از مطالعه خارج شدند که این معیارها در ذیل ذکر شده است:

۱. انوازیون استرومال بالاتر از ۵ میلیمتر

۲. دیسپلازی خفیف در نمونه کولپوسکوپی

۳. پاپ اسمیر AGUS

۴. آدنوکارسینوم آندوسرویکس

بیمارانی که مورد مطالعه قرار گرفته بودند، همگی ضمن انجام کونیزاسیون نمونه جهت فروزن سکشن تهیه شده تا حصول نتایج منتظر شدند و با توجه به آن نتایج و همچنین مثبت یا منفی بودن حاشیه ضایعه در فروزن سکشن اقدام بعدی برای آنان صورت گرفت. در صورتی که حاشیه ضایعه فروزن سکشن مثبت ارزیابی می شد یک اکسیزیون ثانویه بر روی ضایعه بیمار به عنوان بیوپسی ثانویه نیز صورت می گرفت.

همچنین بررسی و مطالعه بر روی این بیماران به صورت در نظر گرفتن یک به یک بیماران به صورت Case Series - نیز صورت پذیرفت و نتایج حاصل از تک تک موارد بیماران وارد شده در مطالعه علاوه بر این که در نتیجه گیری ها و تجزیه و تحلیل های کلی آماری شرکت داده شدند به صورت یک به یک نیز مد نظر و مورد مطالعه قرار گرفتند.

تمامی نتایج حاصل از پژوهش که در پرسشنامه درج شده بود شامل: سن، تعداد حاملگی های بیمار، تعداد زایمان های بیمار، سن ازدواج، نتایج حاصل از پاپ اسمیر و نتایج حاصل از کولپوسکوپی، و نتایج بدست آمده از فروزن سکشن و سکشن های دائمی انجام شده بر روی کونیزاسیون بیماران و همچنین مثبت و یا منفی بودن حاشیه ضایعات از لحاظ درگیری بدخیمی، وارد نرم افزار آماری SPSS for Windows گردیده و تجزیه و تحلیل های

بعدی را با مشکل مواجه می سازد. همچنین ریسک عفونت به هنگام هیستروکتومی ۲۴ تا ۴۸ ساعت پس از بیوپسی مخروطی افزایش می یابد. به علاوه بیمارانی که تحت این روش قرار می گیرند، نه تنها هزینه هایی چون ۲ بار بیپهوشی و عمل جراحی بر آنان تحمیل می گردد و مدت بستریشان نیز افزایش مییابد، بلکه اضطراب وارد شده بر آنان تا حصول نتایج بیوپسی نیز افزایش می یابد (۱،۲).

کاربرد فروزن سکشن ضمن ارزیابی با بیوپسی مخروطی قبل از هیستروکتومی که در همان روز در حالی که مریض کماکان بیپهوش می باشد، انجام می شود، بر مضراتی که قبلاً در مطالعات بسیاری گزارش شده است (۳،۴) فائق آمده است و در بعضی از مطالعات فواید و اشکالات آن نیز مورد بحث قرار گرفته است (۵،۶). با این وجود این تکنیک به طور وسیع برای ژنیکولوژیست ها و پاتولوژیست ها قابل پذیرش نبوده است. این بدین خاطر است که به طور منطقی ارزیابی یک مقطع کامل و مناسب از سرویکس زمان عمل جراحی را طولانی می کند و مهم تر آن که آرتیفکت های موجود در نمونه های فریز شده و همچنین خطا در نمونه گیری مانع از ارزیابی دقیق وسعت بیماری می شود.

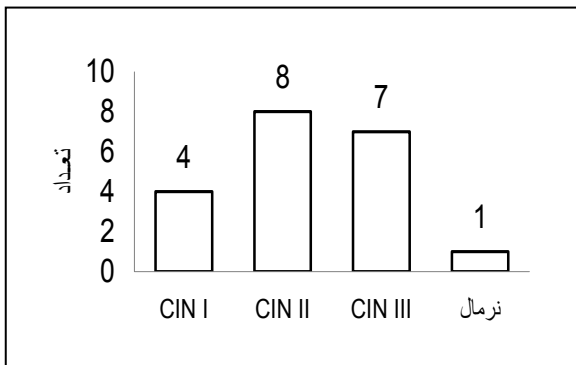
هدف مطالعه حاضر این است که تجربه مرکز درمانی خود را در یک مدت زمان مشخص به منظور تعیین کارایی فروزن سکشن های تهیه شده از بیوپسی مخروطی در ضمن اعمال جراحی هیستروکتومی برای بیماران با نئوپلازی های اینترااپی تلیال با گرید بالا و مقایسه آن با نمونه های دائمی تهیه شده، گزارش نماید.

روش کار:

این مطالعه توصیفی به بررسی کارایی فروزن سکشن و مقایسه آن با سکشن های دائمی ضمن انجام کونیزاسیون سرویکس به صورت مقطعی و در گروهی از بیماران می پردازد که نتایج ارزیابی های قبل آن ها بوسیله پاپ اسمیر و کولپوسکوپی نیازمند تایید تشخیص با کونیزاسیون سرویکس بود. در واقع، در این پژوهش، در یک مقطع زمانی از فروردین ۱۳۸۷ تا شهریور ۱۳۸۸، ۲۰ بیمار که با پاپ اسمیر و کولپوسکوپی نئوپلازی اینترا اپی تلیال با گریدهای بالا مانند II و III برای آنها به اثبات رسیده بود و قطعاً اندیکاسیون انجام کونیزاسیون را داشته اند وارد مطالعه شدند.

با توجه به این که ضمن ارزیابی های اولیه تنها تعداد محدودی از این بیماران اندیکاسیون هیستروکتومی

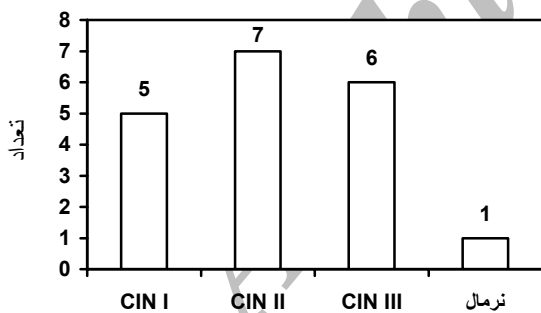
از بیماران نیز نرمال گزارش گردید که ۵٪ بیماران را شامل می شد (نمودار ۱).



نمودار ۱: نتایج فروزن سکشن بیماران مطالعه شده

حاشیه بررسی شده در فروزن سکشن انجام گرفته بر روی کونیزاسیون بیماران در ۱۴ مورد (۷۰٪) منفی و در ۶ بیمار (۳۰٪) مثبت گزارش شده بود

نتایج حاصل از سکشن های دائمی تهیه شده بر روی قطعات بافتی حاصل از کونیزاسیون بدین صورت بود که از ۲۰ مورد بیمار، ۵ نفر CIN I (۲۵٪)، ۷ نفر CIN II (۳۵٪)، ۶ نفر CIN III (۳۰٪) بودند. در این میان نتیجه سکشن های دائمی برای ۱ بیمار (۵٪) نرمال و برای یک نفر دیگر کارسینوم انوازیو گزارش شده بود که ۵٪ کل بیماران را شامل می شد. این نتایج در نمودار ۲ آمده است.



نمودار ۲: نتایج سکشن دائمی بیماران مطالعه شده

حاشیه های بررسی شده در سکشن دائمی انجام گرفته بر روی کونیزاسیون بافتی در ۶ مورد مثبت (۳۰٪) و در ۱۴ مورد منفی گزارش گردیده بود (۷۰٪).

همانطور که مشاهده می شود، با مقایسه نتایج حاصل از فروزن سکشن و سکشن های دائمی برای کونیزاسیون این نتایج در ۱۵ مورد از ۲۰ مورد بیماران کاملاً مطابق با یکدیگر بوده اند و همچنین نتایج حاصل از بررسی

آماری با استفاده از آزمون آماری t زوجی بر روی آن ها صورت گرفت.

نتایج:

در این پژوهش ۲۰ بیمار مورد مطالعه قرار گرفتند، کم ترین سن بیماران ۲۲ و بیش ترین آنها ۴۸ سال بود و میانگین سنی بیماران ۳۹/۲۵ سال بدست آمد. کمترین سن ازدواج آنان ۱۲ سالگی و بیشترین ۲۲ سالگی بود و یک میانگین ۱۶/۲۵ سالگی را دارا بود.

بیماران از لحاظ تعداد حاملگی و زایمان های منجر به تولد نوزاد زنده نیز مورد ارزیابی قرار گرفتند بیشترین میزان پاریتته و گراویدیتته در این بیماران در هر دو مورد ۸ و کم ترین آنها صفر بود که یک محدوده ۸ تایی را شامل میگرد. بیشترین تعداد پاریتته و گراویدیتته نیز ۳ مورد بود.

نتایج پاپ اسمیرهای قبلی تهیه شده در این بیماران نیز بدین صورت توصیف گردید، به طوری که این نتایج بین کلاس های ۲ تا ۵ مربوط به پاپ اسمیر (ASCUS-HSIL) متغیر بوده است. در این میان ۶ مورد از بیماران در کلاس II (۳۰٪)، ۷ مورد در کلاس III (۳۵٪)، ۵ مورد در کلاس IV (۲۵٪) و یک مورد نیز در کلاس V پاپ اسمیر که ۵٪ بیماران را شامل می گردید. در این میان نتایج حاصل از یک بیمار در دست نبود که جزو اطلاعات از دست رفته تلقی گردید نتایج حاصل از کولپوسکوپی بیماران که با توجه به گریدهای CIN به ۳ گرید از I تا III تقسیم می گردد نیز ثبت شده و بدین صورت توصیف گردیده است: به طوری که هیچ یک از بیماران CIN I نداشتند. در این میان ۱۰ نفر از بیماران که ۵۰٪ موارد را شامل می شدند. CIN II و ۷ نفر CIN III داشتند (۳۵٪).

۳ مورد از ۲۰ مورد بیماران مطالعه شده که ۱۵٪ موارد را شامل می شدند نتایج غیر اختصاصی در بیوپسی های حاصل از کولپوسکوپی را داشتند. این نتایج به صورت کولوسیتوز، وجود سلول های غده ای و یا به صورت سروسیست مزمن ارزیابی شده بود که با توجه به این که این توصیف ها به هیچ کدام از گریدهای پاتولوژیک CIN مربوط نمی شدند، فلذا در هیچ کدام از دسته بندی های مربوطه قرار نگرفتند و اما نتایج حاصل از فروزن سکشن بیماران بدین صورت توصیف گردید: از ۲۰ مورد بیمار مطالعه شده ۴ مورد CIN I (۲۰٪)، ۸ مورد CIN II (۴۰٪) و ۷ مورد CIN III (۳۵٪) بدست آمد. نتایج حاصل از یکی

حاشیه های این دو در ۱۸ مورد از ۲۰ مورد مشابه یکدیگر است.

هنگامی که نتایج حاصل از این دو نوع ارزیابی توسط Paired Sample t-test و با محدوده اطمینان ۹۵٪ ارزیابی قرار می گیرد یک correlation معادل ۰/۷۶۱ با P-value کمتر از ۰/۰۵ حاصل می آید که نشان دهنده ارتباط این دو با یکدیگر می باشد و مقدار P-value برای خود Paired Sample t-test ۰/۷۱۶ می باشد که نشان می دهد داده های موجود در هر دو گروه فروزن سکشن و سکشن دائمی حاصل از کونیزاسیون تفاوت معنی داری با یکدیگر ندارند.

علیرغم نتایج حاصل از آنالیز با آزمون های آماری، نتایج حاصل از هریک از سکشن های فروزن و دائمی نیز می بایست با یکدیگر به صورت جداگانه و در مواردی که این دو با یکدیگر هم خوانی نداشتند مورد مقایسه قرار می گرفت. کلیه نتایج بدست آمده از سکشن های فروزن و دائمی بیماران و همچنین نتایج حاصل از حاشیه های بافتی در این مقاطع در جدول ۱ با همدیگر مقایسه شده اند.

از ۵ مورد بیمار که نتایج حاصل از سکشن های دائمی فروزن آن ها با یکدیگر تفاوت دارد، یک مورد در فروزن CIN II ارزیابی شده بود حال آنکه نتیجه سکشن های دائمی برای وی CIN III گزارش شده بود، در هر دوی این موارد حاشیه ضایعه مثبت گزارش شده بود.

مورد دیگری نتیجه فروزن سکشن بر روی کونیزاسیون این بیمار نرمال تلقی شده بود و در سکشن دائمی CINI گزارش گردید. حاشیه این ضایعه در فروزن سکشن منفی و در مقاطع دائمی مثبت گزارش گردیده بود. با توجه به این که این تفاوت نتیجه یک یافته مشخص که تغییر دهنده برنامه ریزی های درمانی و پیش آگهی بیماری فرد باشد محسوب نمی گردیده نمی توان آن ها را بعنوان منفی کاذب تلقی کرد.

نتایج در سه مورد دیگر از بیماران ناهمخوانی بین فروزن و سکشن دائمی را نشان می داد. در یک مورد از این بیماران فروزن سکشن CINII و سکشن دائمی نتایج نرمال را گزارش نمود که با توجه به منفی بودن حاشیه در سکشن دائمی و مثبت بودن آن در فروزن باید این نتیجه

جدول ۱: مقایسه نتایج فروزن و سکشن های دائمی و نتایج حاصل از بررسی حاشیه آن ها در کل بیماران مطالعه شده

شماره بیمار مورد نظر	نتیجه فروزن سکشن (درجه CIN)	نتیجه سکشن دائمی (درجه CIN)	نتیجه بررسی حاشیه در فروزن سکشن	نتیجه بررسی حاشیه در سکشن دائمی
۱	III	III	-	-
۲	III	III	-	-
۳*	II	III	+	+
۴	II	II	-	-
۵	III	III	+	+
۶	II	II	-	-
۷	II	II	+	+
۸	III	III	-	-
۹	I	I	-	-
۱۰*	نرمال	I	-	+
۱۱	II	II	-	-
۱۲	I	I	-	-
۱۳	II	II	-	-
۱۴*	III	کارسینوم انوازیو	+	+
۱۵	III	III	+	+
۱۶	I	I	-	-
۱۷	II	II	-	-
۱۸*	III	نرمال	+	-
۱۹	I	I	-	-
۲۰*	II	I	-	-

* در این موارد نتایج فروزن و سکشن دائمی متفاوتند

مطابق و یا یک درجه بالاتر از نتایج سکشن دائمی گزارش گردید و تنها در ۲ مورد این نتایج درجه کمتری از سکشن های دائمی را نشان داد و در بین این دو مورد تنها موردی که فروزن سکشن نتیجه را CINIII و سکشن دائمی آن را کارسینوم انوازیو گزارش کرده بود، نتایج قابل تامل بود، چرا که تنها در همین مورد اخیر است که نتایج فروزن سکشن می تواند بر پلان درمانی و نوع عمل جراحی و درمان های اجوانت تاثیر بگذارد چرا که بدنبال جراحی کامل نیاز به رادیو و کمو تراپی نمیباشد، حال آن که بدنبال عمل ناکامل این درمان ها نیاز است و از آن جا که این مسأله با کانسر سرویکس، پیش آگهی های مربوط به بدخیمی و عوارض و وسعت جراحی قابل ارتباط است، لذا مساله ای بسیار حائز اهمیت و تاثیرگذار است.

به این مساله در مطالعات مختلف قبلی انجام شده نیز اشاره شده است. به طوری که در مطالعه روتلج (۷) در ۳ بیمار، بیماری وسیع تری نسبت به آن چه که در نمونه های حاصل از بیوپسی مخروطی بدست آمده بود نسبت به نمونه های رحمی حاصل از هیستریکتومی وجود داشت، در مطالعه دوترا و همکاران (۸) نیز در ۲۸ مورد از ۶۶ مورد فروزن انجام شده بر روی نمونه های حاصل از بیوپسی مخروطی، فروزن سکشن نتوانسته بود اطلاعات لازم برای عمل جراحی فوری را فراهم کند.

کوفمن و همکاران (۹) نیز در ۱۴ مورد از ۲۱۰ بیمار، عدم تطابق داشتند ولیکن در هیچ کدام از این موارد تفاوت قابل ملاحظه ای که درمان جراحی را متأثر سازد وجود نداشت.

هر چند که مطالعات بسیاری بوده اند که عدم تطابق بین نمونه های فروزن سکشن و نمونه های دائمی را ناچیز و فاقد تاثیر در نتایج نهایی درمان گزارش کرده اند. لیکن مطالعاتی نیز وجود دارد که نشان می دهد عدم تطابق بین نتایج بین فروزن سکشن و نمونه های دائمی بافتی تهیه شده بر روی کونیزاسیون باعث درمان بیش از حد مورد نیاز برای بیمار (Over treatment) و یا درمان کم تر از حد انتظار (under treatment or suboptimal treatment) شده است. هوفمن و همکاران (۱۰) نیز اگر چه در بررسی ۱۲۸ بیمار حساسیت، ویژگی، ارزش اخباری مثبت و ارزش اخباری بالایی را بویژه در موارد کارسینوم انوازیو

را برای فروزن سکشن یک نتیجه مثبت کاذب تلقی نمود. همچنین در مورد دیگر نیز فروزن سکشن CIN II و سکشن دائمی CIN I گزارش نموده بود که آن را نیز می بایست به عنوان یک نتیجه مثبت کاذب در نظر گرفت و در مورد دیگر نتیجه فروزن سکشن CINIII و سکشن دائمی سرطان مهاجم سرویکس بود که منفی کاذب تست فروزن سکشن محسوب شد. نتایج تمامی ۵ مورد بیمار ذکر شده بالا در جدول ۱ به صورت ستاره دار مشخص گردیده اند و مشاهده می شوند. پس با ذکر موارد بالا این گونه جمع بندی می گردد که نتایج حاصل از فروزن سکشن با سکشن دائمی ضمن کونیزاسیون سرویکس در ۱۵ مورد با یکدیگر همخوانی دارد (۷۵٪ موارد) که آنالیز و ارزیابی با آزمون آماری تفاوت معناداری را بین این دو گروه نشان نمی دهد (P-value = ۰/۷۱۶) و این نتایج در ۵ مورد با یکدیگر همخوانی ندارند (۲۵٪) که از این ۵ مورد ۲ مورد منفی کاذب، ۲ مورد مثبت کاذب و یک مورد نتیجه با حاصل یکسان وجود دارد.

بحث:

مقایسه نتایج فروزن سکشن با سکشن های دائمی نشان داد که در ۷۵٪ موارد هم خوانی با یکدیگر وجود دارد و همانطور که مشاهده گردید تفاوت معناداری بین نتایج فروزن سکشن و سکشن های دائمی وجود نداشت. لیکن این مسأله ایست که در مطالعات مختلف در بر گیرنده نتایج بسیار متفاوتی بوده است.

در این مطالعه متوسط سن بیماران و همچنین متوسط سن ازدواج پایین بود. کانسر سرویکس یک بیماری جنسی است و با توجه به شیوع بالای اکتروپیون و متاپلازی در سنین نوجوانی و اوایل جوانی و همچنین قرار گرفتن در معرض عفونت هایی مانند HPV و تریکومونا و سایر پاتوژن های کارسینوژن پس از ازدواج، احتمال ابتلا به کانسر و ضایعات پیش سرطانی سرویکس بالا می رود (۲). هر چند که بررسی سن و سن ازدواج به عنوان یک ریسک فاکتور و تعیین نقش آن و ارتباط آن با ابتلای به کانسر سرویکس نیازمند انجام یک مطالعه اپیدمیولوژیک در میان تمامی زنان و تعیین شیوع این کانسر در جمعیت ما می باشد.

همانطور که در این مطالعه مشاهده شد در ۱۸ مورد از ۲۰ بیمار مورد مطالعه قرار گرفته نتایج فروزن سکشن

نمودن محل مناسب برای کونیزاسیون، افزایش بافت قابل برداشت تا حد امکان و سپس استفاده از تمامی این بافت در تهیه مقاطع مورد نیاز برای فروزن سکشن خود نیز می تواند تأثیرگذار باشد. آن چه که حائز اهمیت است آن است که به نظر می رسد یک هماهنگی بین بخشی به صورت ویژه در امرتهیه فروزن سکشن بین بخش های پاتولوژی و اتاق عمل و وجود یک دیدگاه و نگاه مشترک بین ژنیکولوژیست ها و پاتولوژیست ها در این مورد می تواند بسیار کمک کننده و تأثیرگذار باشد.

مطالعات مختلف همانطور که به بررسی مشکلات احتمالی موجود بر سر راه، که می تواند علل احتمالی عدم تطابق بین نتایج حاصل از فروزن سکشن و Permanent سکشن باشد می پردازند، راه حل هایی را نیز با توجه به نتایج پژوهشی و تجربیات خود ارائه می دهند.

دوترا و همکاران (۸) بازنگری روتین اسمیرهای سرویکال قبل از عمل جراحی در هدایت جراحان برای مشخص نمودن محل سلول های آتیپیک را برای افزایش دقت فروزن دارای ارزش بالایی دانستند. در مطالعات بیان شده است که نتایج فروزن سکشن حاصل از نمونه های cone biopsy به عنوان یک اندیکاسیون جهت هیستریکتومی، تنها در بیمارانی که یک بیوپسی با هدایت کولپوسکوپی و یک بیوپسی مؤید تشخیص CIN3 داشته باشند یا در مورد بیمارانی که پیگیری جهت بیماری خود نخواهند داشت پذیرفته می شود (۱۲،۱۳).

همانگونه که ملاحظه گردید، مطالعات مختلف و مطالعه حاضر ارزش و دقت تشخیصی فروزن سکشن ضمن کونیزاسیون را برای تشخیص ضایعات نئوپلازی اینترآپی تلیال سرویکس به اثبات رسانده اند و علی رغم وجود موارد منفی و مثبت کاذب در اکثر مطالعات، وجود sub optimal gover treatment های انجام شده همواره بر استفاده از این روش و گسترش آن در جراحی های زنان تاکید شده است. آن چه که تاکنون مورد بررسی قرار نگرفته است وجود یک مطالعه به صورت متآنالیز و مولتی سنتز جهت کفایت و بررسی ارزش - تاثیرگذاری (Cost-Effectiveness) این روش در مدیریت بیماری کانسر سرویکس و ضایعات پیش سرطانی آن می باشد.

نتیجه نهایی:

این مطالعه نشان داد که فروزن سکشن ضمن انجام کونیزاسیون سرویکس در نئوپلازی های با گرید بالا و نتایج

برای تست فروزن سکشن بدست آورده بودند ولیکن آنها نیز، مانند مطالعه حاضر، ۱ مورد را گزارش نموده بودند که میکروانوازیون موجود در سکشن های فروزن تشخیصی بعداً آنوازیون عمقی در نمونه های نهایی تشخیص داده شده بود و برای وی درمان sub optimal صورت پذیرفته بود. در پژوهش جیو و همکاران نیز به جز یک مورد نتایج فروزن و سکشن های دائمی مطابقت داشتند ولیکن درمان optimal برای همگی بیماران انجام شده بود (۴).

عدم انطباق پدید آمده بین نتایج حاصل از فروزن سکشن و نمونه های دائمی انجام شده بر روی بافت حاصل از کونیزاسیون همواره علل مختلف و قابل ارتباطی را داشته است که مطالعات دیگر هر یک به نحوی به این علل اشاره داشته اند:

دوترا و همکاران (۸) در تجربه شان خاطرنشان کردند که تجمع بدخیمی در سکشن های دائمی که به صورت سریالی تهیه می شود موجب شده است که در نمونه های فروزن این موارد دیده نشود.

فلتچر و همکاران (۱۱) نیز در مطالعه خود حذف صفحات معکوس سکشن ها با دقت بیشتر، بهبود تکنیکال در شفاف سازی نمونه ها و تجربه بیشتر مشاهده کننده را از عوامل دخیل در افزایش دقت فروزن سکشن دانسته اند. همچنین در تجربه جیو و همکاران استفاده از تمامی بافت توصیه شده است (۴).

آن چه که مشهود است آن است که عوامل متعددی وجود دارند که می توانند بر افزایش دقت نتایج حاصله از فروزن سکشن بیافزایند. مواردی که می بایست در هر مطالعه ای که بدین جهت انجام می پذیرد مورد ملاحظه قرار گیرد. در مطالعه حاضر نیز برخی از این مسائل لحاظ نشده است از این دسته موارد عبارتند از: بهبود تکنیکی در تهیه مقاطع بافتی و همچنین افزایش تعداد مقاطع تهیه شده برای فروزن سکشن از بافت های حاصل از کونیزاسیون، بهبود و به روز شدن دستگاه های فروزن سکشن، مشاهده مقاطع تهیه شده توسط یک پاتولوژیست باتجربه و متبحر در پاتولوژی های بیماریهای زنان و از آن مهم تر بررسی تمامی اسلایدهای تهیه شده برای فروزن سکشن توسط یک نفر واحد، این عوامل می توانند مواردی باشند که منجر به بهبودی نتایج حاصل از فروزن سکشن می گردند. همچنین تکیه بر اسمیرها و بیوپسی های قبلی با هدایت کولپوسکوپی توسط جراح زنان در مشخص

- status. Bull Cancer 2008 ; 95(12): 1171-5.
6. Jesus PC, Filomena MC, Katia MP, Elsa A, Gay P. Conization frozen section examination and planned hysterectomy in the treatment of high grade cervical intraepithelial neoplasia. Rev Hos Clin Fac Med S Pau 2001; 56(6):169-172.
 7. Rutledge F, Ibanez ML. Use of the cryostat in gynaecologic surgery. Am J Obstet Gynecol 1962; 83:1208-1213.
 8. Dutra FR, Clement ED, Fischer RG. Frozen tissue sections of uterine cervical cones in the management of patients with positive vaginal cytologic smears. Am J Obstet Gynecol 1962; 84: 101-106.
 9. Kaufman RH, Janes OG, Cox HA. Cervical conization with frozen section diagnosis. Am J Obstet Gynecol 1965; 92:71-77.
 10. Hoffman MS, Collins E, Roberts WS. Cervical conization with frozen section before planned hysterectomy. Obstet Gynecol 1993; 82:394-398.
 11. Fletcher S, Smart GE, Livingstone JB. Grading of cervical dysplasia by frozen section. Lancet 1985; 2(1): 599-600.
 12. Woodruff JD, Baggish MS, Kooyman DB. The cryostat cone for rapid diagnosis in carcinoma of the uterine cervix. Md State Med J 1970; 19(2): 64-68.
 13. Behtash N, Zarchi MK, Hamedi B, Ardalan FA, Tehranian A. The Value of frozen sectioning for evaluation of resection margins in cases of conization. Arch Gynecol Obstet 2007; 276: 529-532.

حاصل از آن با نتایج حاصل از سکشن های دائمی تفاوت قابل ملاحظه ای ندارد و نتایج این دو با یکدیگر کاملاً مرتبط هستند.

سپاسگزاری:

این مقاله حاصل طرح شماره ۸۶۶۲۱ دانشگاه علوم پزشکی مشهد و پایان نامه جناب آقای دکتر تی تی دژ است. نگارندگان مقاله مراتب تقدیر و تشکر خود را از معاونت پژوهشی دانشگاه به دلیل تامین مالی این طرح اعلام می دارند.

منابع:

1. Berek JS. Novaks gynecology. 14th ed. New York: Lippincott Williams and Wilkins, 2007.
2. Rock JA, Thompson JD. Telende's operative gynecology. 10th ed. Philadelphia: Lippincott-Raven, 2008.
3. Rouzier R, Feyereysen E, Constancis E, Haddad B, Dubois P, Paniel BJ. Frozen section examination of the endocervical margin of cervical conization specimens. Gynecol Oncol 2003; 90(2): 305-9
4. Gu M, Lin F. Efficacy of cone biopsy of the uterine cervix during frozen section for the evaluation of cervical intraepithelial neoplasia grade 3. Am J Clin Pathol 2004; 122:383-388.
5. Michy T, Leveque J, Loussouarn D, Dravet F, Dejode M, Sagan C, et al. Cervical pathology: significance and therapeutic impact of margin

Archive of SID