

گزارش موردی

پنومونی مکرر به علت قوس آئورت دوگانه یک عامل نادر برای علائم تنفسی شایع کودکان

دکتر ایرج صدیقی*، دکتر اسدالله تناسان**، دکتر معصومه جمشیدی***

دریافت: ۹۰/۸/۷، پذیرش: ۹۰/۱۰/۱۳

چکیده:

مقدمه: پنومونی یکی از شایعترین عفونتهای دوران کودکی است. در کودکان مبتلا به پنومونی راجعه بایستی بدنبال عامل زمینه ای بود گرچه شایعترین علل زمینه ساز آن عبارتند از: نقایص تولید آنتی بادی، سیستمیک فیبروزیس، فیستولهای تراکتوازوفازئال و افزایش جریان خون ریوی اما یکی از علل کمتر شایع استریدور و پنومونی تکرار شونده اثرات فشاری ناشی از حلقه های عروقی است. ناهنجاریهای مادرزادی قوس آئورت و شاخه های اصلی آن باعث تشکیل حلقه های عروقی به دور نای و مری شده و درجات مختلفی از اثرات فشاری را اعمال می کنند که باعث علائم تنفسی از جمله استریدور، خس خس سینه و پنومونی مکرر می شود.

معرفی بیمار: کودک ۲ ساله ای با سابقه استریدور و خس خس سینه از دوره نوزادی و سابقه چهار بار بستری بعلت عفونت دستگاه تنفسی تحتانی با علائم سرفه و دیسترس تنفسی بستری شد. رادیو گرافی قفسه سینه بیمار نشان دهنده پنومونی در ریه راست بود. بیمار تحت درمان آنتی بیوتیکی قرار گرفت ولی علی رغم بهبود تب، استریدور و دیسترس تنفسی، همچنان ویزینگ ادامه داشت. در بازنگری مدارک پزشکی قبلی بیمار مشخص شد در رادیو گرافی بلع باریم اثر فشاری ثابت در خلف مری وجود دارد. بیمار تحت CT آنژیوگرافی قرار گرفت و تشخیص قوس آئورت دوگانه (double aortic arch) اثبات شد.

نتیجه نهایی: یکی از علل علائم تنفسی پایدار و پنومونی مکرر کودکان قوس آئورت دوگانه می باشد که اولین قدم تشخیصی غیر تهاجمی برای آن رادیو گرافی بلع باریم تحت فلوروسکوپی می باشد.

کلید واژه ها: آئورت قفسه سینه / باریم / ذات الریه / صدهای تنفسی

مقدمه:

اختلالات مادرزادی قوس آئورت و شاخه های اصلی آن باعث شکل گیری حلقه های عروقی به دور تراشه و مری شده و درجات متفاوتی از اثرات فشاری را اعمال می کنند که با ایجاد انسداد جریان هوا و اختلال در عملکرد پاکسازی مژکهای تنفسی باعث عفونتهای مکرر تنفسی شده و فشار روی مری باعث اختلال بلع و افزایش احتمال اسپیراسیون می شود (۱،۲). قوس آئورت دو گانه شایعترین حلقه عروقی کامل مادرزادی است، آئورت صعودی قبل از رسیدن به تراشه به دو شاخه تقسیم

در کودکانی که دچار پنومونی باکتریال راجعه می شوند، باید علت زمینه ای مستعد کننده را مورد بررسی قرار داد. شایعترین علل زمینه ساز پنومونی راجعه عبارتند از: نقایص تولید آنتی بادی، سیستمیک فیبروزیس، فیستولهای تراکتوازوفازئال، افزایش جریان خون ریوی یا نقص در رفلکس بلع (۱).

یکی از علل کمتر شایع در ویزینگ پایدار و پنومونی راجعه کودکان حلقه های عروقی (vascular ring) است.

* دانشیار گروه کودکان دانشکده پزشکی دانشگاه علوم پزشکی همدان

** استادیار گروه کودکان دانشکده پزشکی دانشگاه علوم پزشکی همدان (asadolahtanasan@yahoo.com)

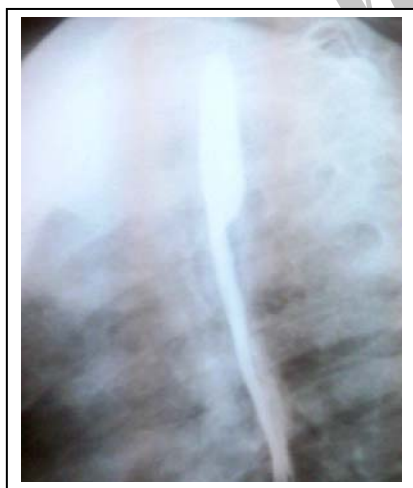*** دستیار گروه کودکان دانشکده پزشکی دانشگاه علوم پزشکی همدان

بیمار نرمال بودند. در تصویر برداری قفسه سینه کدورت یکنواخت منطبق بر لوب میانی ریه راست وجود داشت که تحت درمان با آنتی بیوتیک تریپلیک مناسب و سایر اقدامات حمایتی قرار گرفت.

در تاریخچه پزشکی کودک شرح حال تنفس صدادار و خس خس سینه از بدو تولد با تشدید شدن هنگام گریه کردن و شیر خوردن وجود داشت که تشخیص اولیه لارنگومالاسی مطرح شده بود ولی با افزایش سن کودک تغییری در علائم ایجاد نشده بود. بعلت ویزینگ پایدار و استریدور و استفراغ های گهگاهی از سن ۸ ماهگی با تشخیص ریفلاکس گاستروازوفازیال تحت درمان قرار گرفته بود. در شرح حال کودک سابقه ۴ بار بستری بعلت پنومونی وجود داشت که آخرین مرتبه حدود ۲۰ روز قبل بود.

رشد و تکامل کودک نرمال بود و واکسیناسیون بطور منظم و طبق برنامه واکسیناسیون کشوری انجام شده بود و علائمی دال بر نقص ایمنی اولیه و عفونت راجعه در سایر دستگاههای بدن نداشت.

با وجود بهبود بالینی واضح دیسترس تنفسی و مساعد شدن حال عمومی و قطع تب، همچنان ویزینگ بیمار ادامه داشت. در بررسی مدارک پزشکی قبلی بیمار مشخص شد در رادیوگرافی بلع باریم تحت فلوروسکوپی وجود اثر فشاری ثابت در خلف مری (fixed posterior indentation) وجود دارد (تصویر ۱).



تصویر ۱: تصویر برداری بلع باریم

با توجه به استریدور دمی از بدو تولد، ویزینگ پایدار و از سوی دیگر پنومونی های راجعه و یافته مطرح شده در مطالعه باریم که به نفع اثر فشاری ثابت در خلف

میشود و ساختمان های عروقی بطور کامل مری و تراشه را احاطه می کنند ممکن است هردو شاخه باز باشد یا یک شاخه آن به صورت لیگامان شریانی باشد در هفتاد درصد موارد شاخه راست غالب است (۳) گرچه در بعضی موارد این اختلال عروقی بدون علامت است و بطور اتفاقی در سی تی اسکن یا آنژیوگرافی بالغین کشف می شود و یا باعث اختلال در بلع می شود اما علائم بالینی بطور تیپیک شامل استریدور، سرفه، خس خس سینه و عفونت تنفسی مکرر در شیرخواران و کودکان است (۶-۳). در مواردی که هر دو شاخه آئورت باز باشد به علت تنگ بودن حلقه معمولاً علائم تنفسی از اولین هفته های زندگی شروع می شود و شیرخواران مبتلا تمایل دارند که گردن را در وضعیت هیپراکستانسیون نگه دارند و در موارد کمی حین غذا خوردن آپنه رفلکسی رخ می دهد (۷). این بیماران بطور شایع در سن ۳-۱ ماهگی با شکایت تنفس صدادار مراجعه می کنند و دیسترس آنها با عفونتهای تنفسی فوقانی تشدید می شود. همراهی سایر بیماریهای مادر زادی قلب با قوس آئورت دوگانه نادر است و در صورت وجود آنومالی، تترالوژی فالوت شایعترین است (۷، ۸). گرچه تشخیص قطعی این اختلال با آنژیوگرافی و یا تصویر برداری عروقی با سی تی اسکن (C.T Scan) و MRI می باشد اما روش غیر تهاجمی تصویربرداری بلع باریم (Barium swallow) است که برای تشخیص ریفلاکس معده به مری در کودکان دچار علائم تنفسی پایدار و یا عفونتهای مکرر تنفسی مکرر انجام می شود، در قوس آئورت دوگانه نیز نشان دهنده اثر فشاری حلقه عروقی روی مری می باشد که بر اساس مطالعات به عنوان اولین قدم بررسی بیماران مشکوک ذکر شده است (۱۰، ۹). در این گزارش یک بیمار مبتلا به قوس آئورت دوگانه با عفونتهای تنفسی مکرر معرفی می شود.

معرفی بیمار:

بیمار پسری ۲۴ ماهه که بعلت تب، سرفه پروداکتیو و کاهش اشتها از ۴ روز قبل و عدم جواب به درمان آنتی بیوتیک خوراکی بستری شده است.

در معاینه اولیه بیمار بیحال و تبدار و درجه حرارت رکتال ۳۹/۶ درجه سانتیگراد، ضربان قلب ۱۳۰ و تعداد تنفس ۵۶ بار در دقیقه داشت. در سمع ریه ها کراکل دوطرفه با شدت بیشتر در ریه راست وجود داشت. در معاینه قلب بجز تائیکاردی نکته غیرطبیعی یافت نشد و سایر معاینات

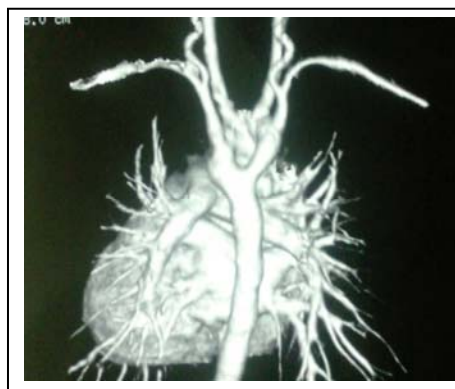
تحت درمان بوده نشان میدهد حلقه های عروقی ممکن است باعث خس خس سینه شود و در مواردی که درمان آسم کودکان با پاسخ قابل انتظار همراه نیست این تشخیص افتراقی باید مدنظر قرار گیرد (۱۲). علائم شایع بالینی قوس آئورت دو گانه از جمله: استریدور، خس خس سینه، سرفه، تشدید علائم با عفونتهای تنفسی فوقانی و تمایل کودکان مبتلا برای نگه داشتن سر در وضعیت هاپر اکستانسیون شبیه مشکلات شایعتر از جمله رفلکس معده به مری می باشد و از آنجا که اقدام تشخیصی اولیه آنها می تواند یکسان باشد لذا این تشخیص افتراقی نیز نباید مورد غفلت قرار گیرد (۱۴، ۱۳، ۱۰، ۶).

بیمار مطرح شده نیز از بدو تولد استریدور دمی داشته که با عفونتهای تنفسی فوقانی علائم وی تشدید می شده است و چهار بار به علت پنومونی بستری شده است. استریدور وی در وضعیت هیپراکستانسیون گردن کمتر می شده که در این بیمار براساس یافته فوق و ویزینگ پایدار بین حملات پنومونی، تشخیص اولیه ریفلاکس گاستروازوفازیال مطرح شده بود.

تشخیص قوس آئورت دوگانه در حالتی که هر دو حلقه باز هستند، گاهی در عکس قفسه سینه مطرح میشود. به صورتی که ستون هوا در تراشه با قوس فوقانی تر در سمت راست و قوس تحتانی تر در سمت چپ فرورفته میشود. در نمای لترال قوس سمت راست ممکن است تراشه از خلف تحت فشار قرار دهد. این یافته ها در بسیاری از موارد واضح نیست و مورد توجه قرار نمیگیرد اما در رادیوگرافی بلع باریم اثر فشاری روی مری قابل مشاهده است و بر اساس مطالعات قبلی انجام رادیوگرافی بلع باریم بایستی اولین اقدام در بیمار مشکوک به حلقه های عروقی بویژه قوس آئورت دو گانه باشد. در بیمار مطرح شده نیز اولین یافته هدایت کننده به سوی vascular ring وجود fixed posterior indentation در مطالعه باریم تحت فلوروسکوپی بود که در سابقه بیمار مورد توجه کافی قرار نگرفته بود. با توجه به اینکه این اختلال ندرتا با سایر بیماریهای قلب همراهی دارد و انجام آنژیوگرافی روش تهاجمی است فقط بایستی در صورت ظن قوی انجام شود.

دو مورد که به طور شایع در تشخیص افتراقی قوس آئورت دوگانه قرار می گیرند عبارتند از لارنگو مالاسی و رفلکس معده به مری، علائم لارنگومالاسی بیشتر به

مری بود، تشخیص احتمالی حلقه عروقی (vascular ring) برای بیمار مطرح شد. در روز هشتم بستری اکوکاردیوگرافی انجام شد که نکته قابل توجه آن عدم مشاهده دو شاخه شدن شریان براکیوسفالیک بود. جهت تشخیص قطعی حلقه عروقی برای بیمار CT Angiography انجام شد و نتایج آن مطرح کننده قوس دوگانه آئورت (Double Aortic Arch) با اثر فشاری در قدام به روی تراشه و در خلف بر روی مری بود (تصویر ۲).



تصویر ۲: تصویر برداری عروقی با سی تی اسکن

پس از تشخیص، بیمار کاندید عمل جراحی قرار گرفت که پس از عمل جراحی خس خس سینه و استریدور او بهبودی قابل توجه داشت گرچه با توجه به تنگی مشاهده شده در تراشه بیمار در حین عمل جراحی امکان ادامه علائم مختصر تا چند ماه قابل انتظار می باشد.

بحث:

در کودکانی که دچار پنومونی باکتریال راجعه می شوند، باید علت زمینه ای مستعد کننده را مورد بررسی قرار داد. شایعترین علل زمینه ساز پنومونی راجعه عبارتند از: نقایص تولید آنتی بادی، سیستمیک فیبروزیس، فیستوله های تراکتوآزوفازیال، افزایش جریان خون ریوی یا نقص در رفلکس بلع (۱). گرچه حلقه های عروقی ممکن است بدون علامت باشند و از علل نادر عفونتهای تنفسی کودکان هستند اما شایعترین علائم آن در دوران کودکی علائم تنفسی میباشد به طوری که بررسی ۸۱ مورد قوس آئورت دوگانه در کودکان نشان داد بیش از نود درصد موارد با علائم تنفسی دوران کودکی همراه است و ۷۷ درصد باعث استریدور می شود (۱۱). گزارش بیماری مبتلا به قوس آئورت دوگانه ای که تا هشت سالگی به عنوان آسم

منابع :

- Bernstein D. Anomalies of aortic arch. In: Kligman RM, ed. Nelson text book of pediatrics. 19th ed. Philadelphia: Elsevier, 2011:1596-9.
- Shanmugam G, Macarthur K, Pollock J. Surgical repair of double aortic arch: 16-year experience. *Asian Cardiovasc Thorac Ann* 2005;13:4-10.
- Alsenaidi K, Gurofsky R, Karamlou T, Williams W, McCrindle B. Management and outcome of double aortic arch in 81 patients. *Pediatrics* 2006; 118(5):e1336-e41.
- Baraldi R, Sala S, Bighi S, Mannella P. Vascular ring due to double aortic arch: a rare cause of dysphagia. *Eur J Radiol Extra* 2004;52(1):21-4.
- Gargantini G, Luciani L, Castelli L. Neonatal stridor. Description of a case of double aortic arch. *Pediatr Med Chir* 1989;11(5):551-3.
- Sariaydin M, Findik S, Guven Atici A, Ozkaya S, Uluisik A. asymptomatic double aortic arch. *Inter Med* 2010;3:63-6.
- Bakiler AR, Ozer EA, Melik O, Ozyurt S. A case of double aortic arch. *Eastern J Med* 2002; 7(2): 39-40.
- Allen HD, Gutgesell HP, Clark EB, Driscoll DJ. Aortic arch anomalies. In: Allen HD (ed). Moss and Adams' heart disease in infants, children, and adolescents. 7th ed. Philadelphia: Lippincott Williams & Wilkins, 2008:747-50.
- Bakker D, Berger R, Wistenburg M, Bogers A. Vascular rings: a rare cause of common respiratory symptoms. *Acta Paediatr* 1999;88:947-52.
- Turner A, Gavel G, Coutts J. Vascular rings-presentation, investigation and outcome. *Eur J Paediatr*. 2005;164:266-70.
- Alsenaidi K, Gurofsky R, Karamlou T, Williams W, McCrindle BW. Management and outcomes of double aortic arch in 81 patients. *Pediatrics* 2006;118:e1336-e41.
- Ríos-Méndez RE, Aráuz-Martínez ME. Chronic wheezing child and type "D" double aortic arch: case report. *Arch Argent Paediatr* 2008 2008; 106 (6):548-51.
- Kajikawa Y, Takemoto S, Suganami Y, Inoue M. Asymptomatic double aortic arch. *Inter Med* 2005;44(4):356-7.
- Kindler H, Bagger J, Tait P, Camici P. A vascular ring without compression: double aortic arch presenting as a coincidental finding during cardiac catheterisation. *Heart* 2005;91(6):773.
- Chan Y, Ng D, Chong A, Ho J. Double aortic arch presenting as neonatal stridor. *HK J Paediatr* 2003;8(2):126-9.
- Neha J. An unusual cause of recurrent respiratory distress. *Iranian J Paediatr* 2010;20(4):495-7.

صورت استریدور است که با قرار دادن کودک در وضعیت خوابیده به شکم کمتر میشود و معمولا با خس خس سینه (ویزینگ) همراه نیست و با افزایش سن کودک سیر بهبودی دارد و لذا تا حدودی با سیر بالینی و معاینه از حلقه های عروقی قابل افتراق میباشد، اما رفلکس مری به معده که از مشکلات شایع دوران شیرخوارگی است علائم بالینی آن بسیار شبیه به علائم قوس آئورت دوگانه است و باعث خس خس سینه، استفرغ مکرر و عدم وزن گیری مناسب میشود و در مواردی با استریدور همراه می باشد و افتراق بالینی آن از حلقه های عروقی بسیار مشکل است واز آنجا که رادیوگرافی بلع باریم برای تشخیص و افتراق این دو اختلال کارایی دارد و روشی غیر تهاجمی است که نیازی به بیهوشی ندارد توصیه می شود در شیر خوارانی که از هفته های اول زندگی دچار استریدور، خس خس وسایر علائم تنفسی می شوند و یا کودکان دچار پنومونی مکرر که شواهدی دال بر نقائص ایمنی ندارند انجام رادیوگرافی بلع باریم به عنوان اولین اقدامات بررسی بیمار باشد (۱۰) تا در صورت وجود علائم مشکوک از تصویر برداری عروقی با سی تی اسکن (C.T Angiography) یا MRI برای تشخیص قطعی و برنامه ریزی درمانی و جراحی استفاده شود.

در مواردی از بیماران گزارش شده از جمله یک کودک ۱۸ ماهه در هند و یک نوزاد در هنگ کنگ، اولین ظن وجود قوس آئورت دوگانه پس از مشاهده اثر فشاری روی تراشه در برونکوسکوپی ایجاد شده است اما نکته قابل توجه این است که در رادیوگرافی بلع باریم همان کودک ۱۸ ماهه نیز اثر فشاری روی مری وجود داشته است (۱۵،۱۶). گزارش غلامپور دهکی و همکاران از یک بیمار سه ساله نشان میدهد حتی در موارد شریان سابکلویین نابجا نیز رادیوگرافی بلع باریم ممکن است اولین هشدار برای توجه به حلقه های عروقی باشد (۱۷).

جدا سازی جراحی vascular ring در هر بیمار علامتدار با اثر فشاری روی مری یا راه هوایی یا در بیماری که به علت بیماری قلبی تحت عمل جراحی قرار می گیرد لازم است. به هر حال ممکن است بعد از جراحی نیز علائم تنفسی تا چند ماه یا سال به علت بروز تراکتومالاسی ادامه یابد (۳،۱۰). با توجه به تظاهرات تنفسی قابل ملاحظه و پنومونی های راجعه این بیمار جهت جراحی ارجاع شد.

17. Gholampour Dehaki M, Omrani G, Alizadeh Ghavidel A, Baharestani B, Pour Aliakbar H, Meraji M, et al. Dysphagia lusoria caused by an

aberrant right subclavian artery: Vascular ring. Iranian Heart J 2010;11(3):40-2.

Archive of SID