

گزارش موردی نادر از بروز همزمان بیماری کاسلمن و کارسینوم مدولاری تیروئید در مدیاستن

دکتر علیرضا راستگوی حقی*، محمدامین فریدونی**، دکتر آرش دهقان*، دکتر محمد شایانی نسب***
مقدسه شمس**

دریافت: ۹۰/۹/۱۳، پذیرش: ۹۰/۱۲/۱۶

چکیده:

مقدمه: کارسینوم مدولاری تیروئید یک تومور نورواندوکرین از سلول های پارافولیکولار غده تیروئید است که تهاجم بالا و پروگنوز بدی دارد و در اکثر موارد تیروئیدکتومی در مورد آن انجام میشود، بیماری کاسلمن یا هایپرپلازی غده لنفاوی آنژیوفولیکولار یک اختلال لنفوپرولیفراتیو خوش خیم نادر محسوب می شود و باتوجه به فرم غالب آن یعنی هیالین واسکولار در اکثر موارد بدون نشانه می باشد و درمان انتخابی آن هم جراحی می باشد.

معرفی بیمار: بیمار مردی ۳۸ ساله می باشد که با توجه به معاینه، سونوگرافی انجام شده و وجود توده تحت تیروئیدکتومی قرار گرفت، در بررسی پاتولوژی کارسینوم مدولاری تیروئید تایید نهایی شد. با مراجعه ثانویه بیمار با تنگی نفس و با توجه به گرافی قفسه سینه و سی تی، توده ای در مدیاستن مشخص شد که با بیوپسی انجام شده و بررسی پاتولوژی در نهایت تشخیص بیماری کاسلمن داده شد.

نتیجه نهایی: بروز این ۲ بیماری به طور همزمان از موارد بسیار نادر محسوب میگردد و در بررسی متون شواهدی بنفع اینکه کارسینوم مدولاری تیروئید زمینه ساز بروز بیماری کاسلمن و یا بالعکس شود پیدا نشده است. همچنین با توجه به پاتولوژی متاستاز لنفاوی نیز محتمل به نظر نمی رسد. ممکن است بررسی ژنتیکی و مولکولی بیشتر ارتباطی را بین این دو بیماری نشان دهد.

کلید واژه ها: بیماری کاسلمن / کارسینوم مدولاری تیروئید / مدیاستن

مقدمه:

تیروئید به دو شکل ارثی و تک گیر رخ می دهد (۲). در بیمارانی که از لحاظ پاتولوژیک با این کارسینوم شناخته شوند باید حتما تشریح ۲ طرفه مرکزی گردن انجام شود (۳). بیماری کاسلمن یا هایپرپلازی غده لنفاوی آنژیوفولیکولار یک اختلال لنفوپرولیفراتیو خوش خیم نادر محسوب می شود (۴) این بیماری اغلب در مدیاستینوم دیده می شود (۶۷ درصد) اما می تواند در بافت لنفاوی نرمال هم دیده شود (۵). این بیماری بر اساس یافته های رادیولوژیک و کلینیکی به ۲ دسته یونی سنتریک و مولتی سنتریک و براساس یافته های هیستوپاتولوژیک به ۳ دسته

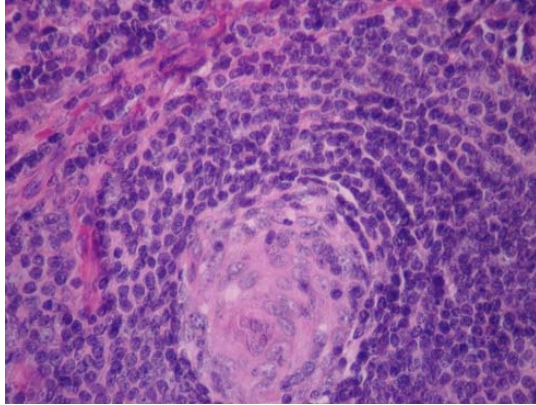
کارسینوم مدولاری تیروئید یک تومور نورواندوکرین از سلول های پارافولیکولار غده تیروئید می باشد که حدود ۳ تا ۱۰ درصد از سرطان های تیروئید را به خود اختصاص می دهد این تومور به دلیل تهاجم بالا و پروگنوز بد یکی از خطرناک ترین سرطان های تیروئید محسوب می شود که به غدد لنفاوی گردن و ریه نیز متاستاز می دهد (۱). پدیدار یوآکتیو و شیمی درمانی در درمان آن اثرات کمی دارند و در واقع تنها راه درمان عمل جراحی و خارج کردن غده تیروئید به طور کامل می باشد. کارسینوم مدولاری

* استادیار گروه پاتولوژی دانشکده پزشکی دانشگاه علوم پزشکی همدان

** دانشجوی پزشکی دانشگاه علوم پزشکی همدان (aminmed30@gmail.com)

*** استادیار گروه گوش و حلق و بینی دانشکده پزشکی دانشگاه علوم پزشکی همدان

کانسنتریک لنفوسیت ها بودند. در فضای بین فولیکولی پرولیفراسیون عروق نمایان بود که تشخیص پاتولوژی آن بیماری کاسلن از نوع هیالن-واسکولار بود (تصویر ۲).



تصویر ۲: نمای میکروسکوپی از بیماری کاسلن

بحث:

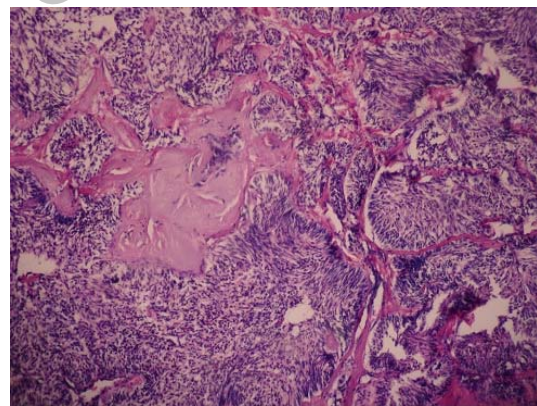
با توجه به گزارشی که ارائه شد در بررسی متون شواهدی بنفع اینکه کارسینوم مدولاری تیروئید زمینه ساز بروز بیماری کاسلن ویا بالعکس شود پیدا نشد. در بیمارانی با کارسینوم مدولاری تیروئید اقدامی که غالباً انجام میگردد اقدامات جراحی می باشد شامل تیروئیدکتومی کامل و تشریح لنف نودها میزان زنده ماندن با بالاتر رفتن درجه بدخیمی به طور معنی داری کاهش می یابد (۹). توصیه ای که توسط انجمن متخصصین غدد آمریکا به منظور درمان کارسینوم مدولاری تیروئید ارائه گردیده است تیروئیدکتومی کامل و تشریح غدد سنترال می باشد، تشریح غدد لترال گردن نیز زمانی انجام میشود که لنفادنوپاتی قابل لمس و یا بالا بودن سطح کلسی تونین سرم پس از تیروئیدکتومی برای ما مشهود باشد (۱۰). با اینحال همواره برداشتن غدد لنفاوی نمیتواند شانس زنده ماندن بیماران را افزایش دهد. بیماری کاسلن عمدتاً در دهه دوم و سوم زندگی اتفاق می افتد، فرم هیالن واسکولار عمدتاً در افراد جوان اتفاق می افتد در حالیکه فرم پلاسماسل عمدتاً بر افراد میان سال و مسن اثر می گذارد و بیماری از لحاظ کلینیکال به ۲ دسته لوکالیزه و منتشر (جنرالیزه) تقسیم می شود (۱۱-۱۳).

بیماری کاسلن با تولید زیاد اینترلوکین ۶ ارتباط دارد و گفته می شود تظاهرات سیستمیک این بیماری به این موضوع ارتباط دارد (۸) ظاهر رادیولوژیک بیماری کاسلن اختصاصی نیست تشخیص افتراقی شامل اختلالات

هیالن واسکولار، پلاسماسل و بینابینی (مختلط) تقسیم می شود (۶) فرم هیالن واسکولار بیش از ۸۰ الی ۹۰ درصد گزارش ها را به خود اختصاص میدهد و معمولاً بدون نشانه می باشد، فرم پلاسماسل نیز ۱۰ الی ۲۰ درصد از گزارش ها را به خود اختصاص می دهد و معمولاً مولتی سنتریک است که با علائم سیستمیک همراه می باشد (۷). علت دقیق این بیماری ناشناخته است اما تعدادی از محققان معتقدند که افزایش تولید اینترلوکین ۶ در پاتوژنز بیماری کاسلن دخیل می باشد (۸). در این گزارش به بروز همزمان این دو عارضه پرداخته می شود.

معرفی بیمار:

بیمار مردی ۳۸ ساله بود که بعلت بزرگی غده تیروئید مراجعه کرد در سونوگرافی انجام شده یک توده با حدود نسبتاً معلوم و به اندازه ۳ سانتی متر در لوب راست تیروئید مشاهده شد. بیمار تحت FNA و متعاقب آن تیروئیدکتومی قرار گرفت و نمونه به بخش پاتولوژی فرستاده شد که تشخیص هیستولوژیک آن کارسینوم مدولاری تیروئید بود (تصویر ۱).



تصویر ۱: نمای میکروسکوپی از کارسینوم مدولاری تیروئید

مریض ۲ ماه بعد از جراحی بعلت تنگی نفس مراجعه کرد که در گرافی قفسه سینه و سی تی اسکن دارای توده بزرگ شده لنفاوی در مدیاستن بود که از غدد لنفاوی مذکور با شک به متاستاز بیوپسی گرفته شد. در بررسی پاتولوژی از نظر ماکروسکوپی یک عدد غده لنفاوی به ابعاد ۳/۵ سانتی متر با کپسول مشخص در سطح برش به رنگ خاکستری روشن مشاهده گردید. در بررسی میکروسکوپی غده لنفاوی حاوی فولیکول هایی با سایزهای مختلف بوده که اکثراً دارای عروق خونی کوچک هیالینیزه و با آرایش

7. Frizzera G, Peterson BA, Bayrd ED, Goldman A. A systemic lymphoproliferative disorder with morphologic features of Castleman's disease: clinical findings and clinicopathologic correlations in 15 patients. *J Clin Oncol* 1985; 3: 1202-1216.
8. Kanda J, Kawabata H, Yamaji Y. Reversible cardiomyopathy associated with Multicentric Castleman disease: successful treatment with tocilizumab, an anti-interleukin 6 receptor antibody. *Int J Hematol* 2007;85(3): 207-211.
9. Saad MF. Medullary carcinoma of the thyroid. A study of the clinical features and prognostic factors in 161 patients. *Medicine (Baltimore)*. 1984;63(6):319-42.
10. Gharib H. American Association of Clinical Endocrinologists and Associazione Medici Endocrinologi medical guidelines for clinical practice for the diagnosis and management of thyroid nodules. *Endocr Pract* 2006;12(1):63-102.
11. Palestro G, Turrini F, Pagano M, Chiusa L. Castleman's disease. *Adv Clin Pathol* 1999; 3: 11-22.
12. Bowne WB, Lewis JJ, Filippa DA, Niesvizky R, Brooks AD, Burt ME, et al. The management of unicentric and multicentric Castleman's disease. *Cancer* 1999; 85: 706-717.
13. Shroff VJ, Gilchrist BF, DeLuca FG, McCombs HL, Wesselhoeft CW: Castleman's disease presenting as a pediatric surgical problem. *J Pediatr Surg* 1995;30: 745-747.
14. Yi AY, deTar M, Becker TS, Rice DH. Giant lymph node hyperplasia of the head and neck (Castleman's disease): a report of five cases. *Otolaryngol Head Neck Surg* 1995;113:462-66.
15. Davis BT, Bagg A, Milmore GJ. CT and MR appearance of Castleman's disease of the neck. *Am J Roentgenol* 1999; 173: 861-862.
16. Sarrot-Reynault F: Castleman's disease; Orphanet encyclopaedia, August 2001. Available from: <http://www.orpha.net/data/patho/GB/uk-castleman.pdf>.
17. Beck JT, Hsu SM, Wijdenes J, Bataille R, Klein B, Vesole D, et al. Report: alleviation of systemic manifestations of Castleman's disease by monoclonal antiinterleukin-6 antibody. *N Engl J Med* 1994; 330(9):602-5.

گرانولوماتوز، لنفادنوپاتی التهابی و ضایعات بدخیم از قبیل لنفوم و تومور متاستاتیک می باشد (۱۴،۱۵). درمان انتخابی این بیماری جراحی است که در موارد مولتی سنتریک درمان ادغامی جراحی، کموتراپی و کورتیکوتراپی (۱۶) و یا استفاده از آنتی بادی ضداینترلوکین ۶ توصیه می گردد (۱۷). با توجه به این موارد در این چنین بیمارانی باید تشخیص های افتراقی در نظر گرفته شده و پیگیری لازم انجام شود زیرا احتمال ایجاد اختلالاتی چون لنفوم وجود دارد. با توجه به پاتولوژی متاستاز لنفوی نیز نامحتمل به نظر می رسد. اما ممکن است بیماری کاسلمن در واکنش به متاستاز سلول های بدخیم مدولاری به غده لنفوی مدیاستن ایجاد شده باشد. این احتمال وجود دارد که بررسی های ژنتیکی و مولکولی بیشتر ارتباطی را بین این دو بیماری نشان دهد.

منابع:

1. Kendall-Taylor P. Guidelines for the management of thyroid cancer. *Clin Endocrinol (Oxf)*. 2003;58(4):400-2.
2. Ball DW, Baylin SB, De Bustros AC. Medullary thyroid carcinoma. In: Braverman LE, Utiger RE (eds). *Werner and Ingbar's the Thyroid*. 8th ed. Philadelphia; Lippincott Williams & Wilkins, 2000:930-43.
3. National Comprehensive Cancer Network. Practice guidelines in oncology/thyroid carcinoma. Available from http://www.nccn.org/professionals/physician_gls/PDF/thyroid.pdf. Accessed 26 October 2010.
4. Castleman B, Towne VW. Case records of the Massachusetts general hospital: case 40011. *N Engl J Med* 1954; 250: 26-30.
5. Frizzera G, Banks PM, Massarelli G, Rosai J. A systemic lymphoproliferative disorder with morphologic features of Castleman's disease. Pathological findings in 15 patients. *Am J Surg Pathol* 1983; 7: 211-231.
6. Peterson BA, Frizzera G. Multicentric Castleman's disease. *Semin Oncol* 1993; 20: 636-647.