

گزارش موردی

## گزارش یک مورد نادر از بروز هم زمان کارسینوم پاپیلاری تیروئید و کارسینوم سلول کلیه

دکتر شیوا برزویی\*، دکتر سعید محمودی\*\*، امیرحسین مؤدب\*\*\*، دکتر احمدرضا سلیم بهرامی\*\*\*\*

دریافت: ۹۰/۱۲/۲، پذیرش: ۹۱/۲/۱۸

### چکیده:

**مقدمه:** کارسینوم پاپیلاری تیروئید شایعترین کانسر تمایز یافته بافت تیروئید است که در برخی موارد همراه با انواع دیگر بدخیمی‌ها مشاهده می‌شود. موارد اندکی از بروز هم زمان نئوپلاسم‌های پاپیلاری تیروئید و کارسینوم سلول کلیه مشاهده شده است و تنها در یک مورد هم زمانی بروز کارسینوم پاپیلاری کلیه و تیروئید در موردی از ابتلای خانوادگی به کارسینوم پاپیلاری تیروئید گزارش شده است.

**معرفی بیمار:** در این مطالعه یک مورد از بروز هم زمان کارسینوم پاپیلاری تیروئید تک گیر و کارسینوم سلول کلیه در یک زن ۶۳ ساله گزارش می‌شود.

**نتیجه نهایی:** بیمار پس از جراحی به مدت یکماه در بخش ICU بستری بود. ۳ ماه پس از ترخیص حال عمومی وی مناسب می‌باشد و همچنان تحت پیگیری‌های درمانی قرار دارد.

**کلید واژه‌ها:** کارسینوم پاپیلاری تیروئید / کارسینوم سلول کلیه

### مقدمه:

آدنوم کلیه، کارسینوم پاپیلاری کلیه و کارسینوم پستان اشاره کرد (۴-۲). برخی مطالعات با توجه به بروز هم زمان کارسینوم پاپیلاری تیروئید و سایر نئوپلاسم‌ها احتمال وجود انواعی از سندرم‌های تومورال را مطرح کرده‌اند. هم زمانی بروز کارسینوم پاپیلاری کلیه و تیروئید در موردی از ابتلای خانوادگی به کارسینوم پاپیلاری تیروئید گزارش شده است (۱). در این مطالعه یک مورد از بروز هم زمان کارسینوم پاپیلاری تیروئید تک گیر و کارسینوم سلول کلیه گزارش نموده ایم.

### معرفی بیمار:

بیمار زنی متاهل ۶۳ ساله و مورد شناخته شده بیماری انسدادی مزمن مجاری هوایی (COPD) از مدت ۴ سال قبل است که با شکایت تنگی نفس پیشرونده مراجعه

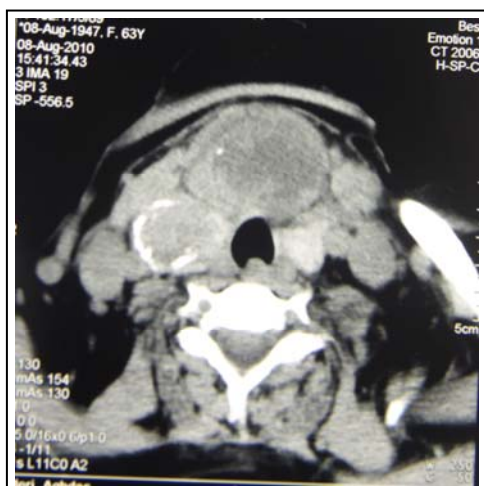کارسینوم پاپیلاری تیروئید (Papillary Thyroid Carcinoma) شایعترین کانسر تمایز یافته بافت تیروئید است. امروزه با گسترش کاربرد و افزایش دقت تشخیصی سونوگرافی و آسپیراسیون سوزنی تیروئید میزان موارد گزارش شده کانسره‌های تیروئید به سرعت در حال افزایش است (۱،۲). کارسینوم پاپیلاری تیروئید در اغلب موارد تک گیر است ولی در حدود ۵ درصد موارد ابتلا به صورت خانوادگی نیز دیده می‌شود. میزان ابتلا به کارسینوم پاپیلاری تیروئید در زنان تقریباً ۲ برابر مردان است. از جمله نئوپلاسم‌هایی که در افراد مبتلا به کارسینوم پاپیلاری تیروئید به صورت هم زمان یافت شده‌اند میتوان به انواع دیگر نئوپلاسم‌های بافت تیروئید، انکوسایتوما کلیه،

\* استادیار گروه داخلی - غدد دانشکده پزشکی دانشگاه علوم پزشکی همدان (borzoueshiva@umsha.ac.ir)

\*\* استادیار گروه جراحی دانشکده پزشکی دانشگاه علوم پزشکی همدان

\*\*\* دانشجوی رشته پزشکی دانشگاه علوم پزشکی همدان

\*\*\*\* فلوشیپ بیهوشی قلب دانشگاه علوم پزشکی تهران



تصویر ۱: نمایی از سی تی اسکن گردن بیمار (به تصویر توده هتروژن و اثر فشاری آن بر روی تراشه توجه شود)

در اندوسکوپی انجام شده در همان زمان پان گاستریت، زخم معده و دئودنوم گزارش شد که بیمار ضمن دریافت درمان دارویی کاندید انجام کولونوسکوپی گردید. با توجه بیماری زمینه ای ریوی، هیپوکسی و هیپپرکاری انجام کولونوسکوپی در بیمار با ریسک بالا همراه بود. لذا جهت بررسی مشکلات احتمالی برای بیمار سونوگرافی و سی تی اسکن کامل شکم و لگن درخواست گردید. در سونوگرافی شکم طحال بزرگ تر از حد طبیعی و حاوی توده های مدور و متعدد اکوژن بود. در سی تی اسکن شکمی نیز تصویر توده هتروژن به ابعاد  $75 \times 50 \times 65$  میلی متر با ناحیه نکروتیک مرکزی در کلیه راست گزارش شد. ضایعات هیپودنس کوچک با قطر کمتر از ۵ میلی متر نیز در سرتاسر پارانشیم کبد گزارش گردید.

با توجه به بررسی های انجام شده بیمار تحت عمل جراحی نفرکتومی کلیه راست، اسپلنکتومی و توتال تیروئیدکتومی قرار گرفت. در بررسی هیستوپاتولوژیک بافت تیروئید ترانسفورماسیون نئوپلاستیک با ماهیت کارسینومایی با سلول های نئوپلاستیک واجد هسته های گرد با نمای شیشه مات دارای همپوشانی، شیار، سودوانکلوژیون و رسوب فراوان اجسام پساموما در بافت مذکور گزارش گردید که مطرح کننده کارسینوم پاپیلاری تیروئید می باشد. شواهدی از تهاجم عروقی در بررسی بافت نئوپلاستیک رویت نشد (تصویر ۲). بررسی بافت کلیه نیز مشخص کننده ترانسفورماسیون نئوپلاستیک، سلول های واجد هسته هیپرکروم گرد مرکزی با پلئومورفیسم خفیف فاقد هستک سیتوپلاسم فراوان و روشن در استرومای حاوی

نموده است. تنگی نفس بیمار از حدود دو ماه پیش از مراجعه به صورت تشدید تنگی نفس فعالیتی و پس از آن تنگی نفس در حالت استراحت تظاهر یافته است. بیمار هم چنین در طی ۶ ماه اخیر در حدود ۱۰ کیلوگرم کاهش وزن و دوره های متناوب تب و لرز داشته که پیگیری خاصی هم انجام نداده است. در بررسی سوابق پزشکی بیمار یک نوبت بستری در ۶ ماه پیش از مراجعه در بخش گوارش به علت درد شکمی در ناحیه اپی گاستر و شرح حال مشکوک مبتنی بر هماتوشیزی به چشم می خورد. درد بیمار بدون ارتباط با غذا خوردن بوده است و گاه شدت درد موجب بیدار شدن بیمار از خواب می شده است. بیمار هم چنین سابقه ای از بزرگی تیروئید از دو سال قبل را ذکر می کرد که بررسی خاصی در خصوص آن انجام نشده بود. در بدو مراجعه افزایش تعداد تنفس بیمار به ۲۳ تنفس در دقیقه و با الگوی تنفس منظم و بدون زجر تنفسی مشخص بود. سایر علائم حیاتی بیمار پایدار بود. در معاینه بالینی انجام شده تیروئید بیمار کاملاً بزرگ و غیرقرینه بود. ندول غیر متحرک با قوام سفت و کاملاً چسبنده و به ابعاد تقریبی  $40 \times 50$  میلی متر در لوب راست تیروئید و ندول  $20 \times 30$  میلی متر در لوب چپ لمس شد. هیچ گونه تندرns و لنفادنوپاتی نداشت. در معاینه شکم تندرns مختصر اپی گاستر مشهود بود و ارگانومگالی یا توده وجود نداشت. سمع قلب و ریه و معاینه بالینی بیمار در سایر قسمت ها نرمال بود. آزمایشات اولیه انجام شده شامل تست های تیروئید، شمارش گلبول های سفید و قرمز، سدیمان و آزمایشات بیوشیمیایی طبیعی بود و به غیر از هماچوری در حد  $2+$  در آنالیز ادراری نکته پاتولوژیکی گزارش نشد. همچنین در سابقه خانوادگی بیمار موردی از ابتلا به بیماری های تیروئید و انواع بدخیمی ها وجود نداشت.

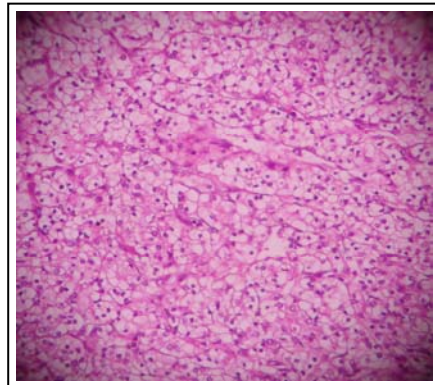
بیمار جهت بررسی های بیشتر تحت سی تی اسکن گردن و قفسه سینه قرار گرفت. در سی تی اسکن انجام شده تصویر توده هتروژن با نواحی نکروتیک وسیع و کلسیفیکاسیون به ابعاد  $45 \times 48 \times 50$  میلی متر در قدام تراشه مشاهده شد که از مجاورت لارنکس تا ورودی توراکس گسترش یافته بود. ضمن این که توده اثر فشاری بر روی تراشه همراه با ایجاد تنگی واضح داشته است (تصویر ۱).

پاپیلری تیروئید، بیماری ندولر تیروئید و کارسینوم پاپیلری کلیوی می باشد (۱). بروز همزمان کار سینیوم پاپیلری تیروئید و برخی از انواع بدخیمی ها احتمال نقش آفرینی برخی جهش های ژنی در ایجاد سندرم های تومورال را مطرح می کند (۱،۲). در برخی از انواع فنوتیپی فامیلیال، کانسر پاپیلری تیروئید که با موتاسیون ژنی پروتوآنکوژن همراه است با استعداد ژنتیکی ابتلا به انکوسیتوم کلیه و سرطان پستان دیده شده است (۳-۵). این همراهی علاوه بر موارد خانوادگی دارای موتاسیون در جایگاههای خاص پروتوآنکوژن، در موارد تک گیر نیز مشاهده میشود (۶). نکته دیگر این که انواع جهش های ژنی توصیف شده در ایجاد کارسینوم پاپیلری تیروئید در تعیین پیش آگهی بیماری، سن بروز، متاستاز و تظاهر اولیه نقش دارند (۶،۷). با توجه به این که مبتلایان به کارسینوم پاپیلری تیروئید مستعد انواع کانسرها هستند، به نظر میرسد بررسی های ژنتیکی از نظر احتمال وجود موتاسیونهای مطرح کننده سندرم های تومورال توصیف شده می تواند در مبتلایان به بروز همزمانی دیگر بدخیمی ها کمک کند، ضمن این که بررسی سایر افراد خانواده از نظر احتمال ابتلا به موارد خانوادگی کانسرها ی تیروئید نیز می تواند سودمند باشد.

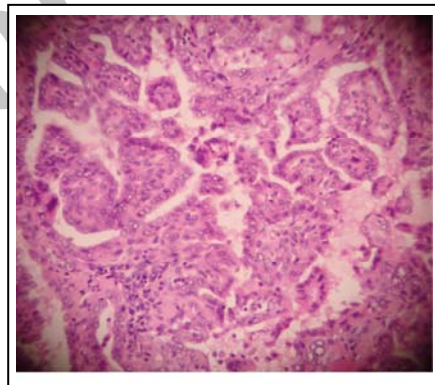
#### منابع:

1. Malchoff CD, Sarfarazi M, Tendler B, Forouhar F, Whalen G, Joshi V, et al. Papillary thyroid carcinoma associated with papillary renal neoplasia. *J Clin Endocrinol Metab* 2000; 85: 1758-1764.
2. Burgess JR, Duffield A, Wilkinson SJ, Ware R, Greenaway TM, Percival J, et al. Two families with an autosomal dominant inheritance pattern for papillary carcinoma of the thyroid. *J Clin Endocrinol Metab* 1997; 82:345-348.
3. Stoffer SS, Van Dyke DL, Bach JV, Szpunar W, Weiss L. Familial papillary carcinoma of the thyroid. *Am J Med Genet* 1996; 25:775-782.
4. Murphy WM, Beckwith JB, Farrow GM. Atlas of tumor pathology. Tumors of the kidney bladder and related urinary structures. Vol 11. Washington DC: Armed forces institute of pathology, 1994.
5. Savage, P. Renal cell carcinoma. *Curr Opin Oncol* 1994; 6: 301-307.
6. Fearon ER. Human cancer syndromes: clues to the origin and nature of cancer. *Science* 2007; 278: 1043-1050.
7. Malchoff CD, Malchoff DM. Familial nonmedullary thyroid carcinoma. *Semin Surg Oncol* 2000; 16: 16-18.

عروق سینوزوئیدال بود. هم چنین در کانون های متعددی سلول های تومورال نمای کروموفوب پیدا کرده بودند. مشاهدات انجام شده مطرح کننده کارسینوم سلول کلیوی از نوع کروموفوب و متعارف با درجه ۱ و با گسترش به چربی اطراف کلیه بدون درگیری عروقی بود (تصویر ۳). بررسی بافت طحال به غیر از گزارش نقاط متعدد نکروتیک و هموراژیک فاقد شواهد پرولیفراسیون نئوپلاستیک بود.



تصویر ۲: نمای میکروسکوپی کارسینوم تیروئید



تصویر ۳: نمای میکروسکوپی کارسینوم کلیه

بیمار پس از جراحی انجام شده به مدت قریب به ۳۰ روز در بخش مراقبت های ویژه بستری بوده و با حال عمومی نسبتا مناسب ترخیص شد. ۳ ماه پس از انجام جراحی حال عمومی بیمار مناسب است و هم چنان تحت پیگیریهای درمانی قرار دارد.

#### بحث:

این یک مورد نادر از بروز کارسینوم پاپیلری تیروئید و کارسینوم سلول کلیوی است که تاکنون علت بروز همزمان آن مشخص نشده است. در مطالعات اخیر به نقش عوامل ژنتیکی در ایجاد این دو تومور تاکید گردیده است بطوریکه مالکوف و همکاران نوعی سندرم تومورال ارثی گزارش کرده اند که فامیلیال بوده و شامل کارسینوم