

## گزارش یک مورد همانژیوم مهاجم مهره T7 با علایم میلوپاتی

دکتر آرش متقی\*، دکتر محمد زارعی\*\*، دکتر پرویز حبیب الله زاده\*\*\*

دریافت: ۹۲/۳/۲ پذیرش: ۹۳/۶/۱۸

### چکیده:

**مقدمه:** همانژیوم شایعترین تومور خوش خیم جسم مهره می باشد و در ۱۰ درصد مردم بصورت یافته اتفاقی دیده می شود اما در کمتر از ۱ درصد موارد علامتدار است. شایعترین علامت ایجاد شده درد و بندرت علایم عصبی و یا شکستگی پاتولوژیک دیده می شود.

**معرفی بیمار:** بیمار مردی ۵۵ ساله بود که سابقه دو ساله درد کمری داشته و در عرض سه هفته قبل از مراجعه دچار اختلال پیشرونده در راه رفتن شده است. در معاینه هر دو پا اسپاستیک بوده و در گرافی همانژیوم مهاجم مهره T7 با گسترش اپیدورال مشهود بود. بیمار همزمان همانژیوم مهره T11 نیز داشت که بدون علائم بود. نامبرده تحت درمان آمبولیزاسیون ثنواد جوان و کورپکتومی قدامی و فیکس قدامی و خلفی قرار گرفت. در پیگیری بعد از عمل بعد از گذر ۳ ماه علائم میلوپاتی بیمار برطرف شده و بعد از گذر یک سال بدون علامت می باشد.

**نتیجه نهایی:** علیرغم شیوع بالای همانژیوما ندرتاً علامت میلوپاتی ایجاد کرده و نیاز به درمان جراحی پیدا می کند.

**کلید واژه ها:** ستون مهره ها / میلوپاتی / همانژیوم

### مقدمه:

کننده نمی باشد چرا که احتمال هر دو حالت سرد و گرم می باشد (۹). در اغلب موارد بدون علامت بوده و نیاز به درمان خاصی ندارد ندرتاً حالت مهاجم پیدا کرده و نیاز به درمان دارد (۱۰). یافته هایی که در تشخیص نوع مهاجم کمک کننده می باشد عبارتند از: ۱- محل مید توراسیک ۲- درگیری کل جسم مهره ۳- درگیری عناصر خلفی بخصوص پدیکل ۴- مظهر نامنظم توبرکل ها ۵- اتساع کورتکس یا پاره کردن آن ۶- وجود توده بافت نرم (۱۱). کاهش سیگنال در کات T1 (بدلیل محتوای بالای عروقی نسبت به چربی) و افزایش آن در T2 نیز در تشخیص نوع مهاجم کمک کننده می باشد (۱۲).

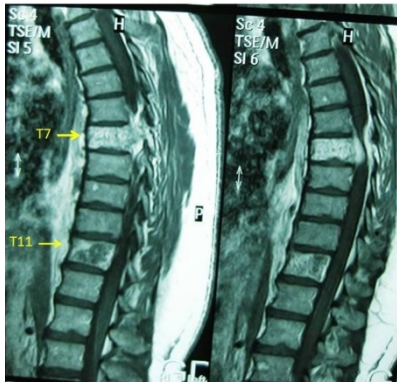
از جمله درمان های استفاده شده در همانژیوم علامتدار ورتبروپلاستی یا اشعه یا آمبولیزاسیون یا تزریق مستقیم الکل به مهره می باشد که در صورتیکه علائم محدود به درد و یا علایم عصبی با پیشرفت آهسته (حالت شایع) باشد می توان به تنهایی استفاده کرد (۱۳). در صورت

همانژیوم نوعی مالفورماسیون مادرزادی عروقی و شایعترین تومور خوش خیم مهره می باشد (۱). محل آن در اغلب موارد ناحیه توراسیک تحتانی یا لومبار فوقانی و محدود به جسم مهره می باشد (۲). در اتوپسی های انجام شده شیوع آن در جامعه ۱۰ درصد می باشد و در کمتر از ۱ درصد موارد علامتدار است (۳،۴). علامت ایجاد شده در ۶۰ درصد موارد درد و در ۳۰ درصد علایم عصبی و در ۱۰ درصد شکستگی پاتولوژیک می شود (۵). در گرافی ساده منظره خطوط عمودی اسکروزه شبیه پارچه مخمل (corduroy appearance) با کاهش دانسیته بین خطوط (jailhouse) مشهود است (۶). در کات آگزیال منظره منقوط (polka dot) دیده می شود (۷). در بررسی MRI هم در کات T1 (بدلیل محتوای بالای چربی) و هم در کات T2 (بدلیل محتوای بالای عروقی) سیگنال افزایش یافته وجود دارد (۸). اسکن استخوانی کمک

\* استادیار گروه ارتوپدی دانشکده پزشکی دانشگاه علوم پزشکی همدان (arash.motaghi@umsha.ac.ir)

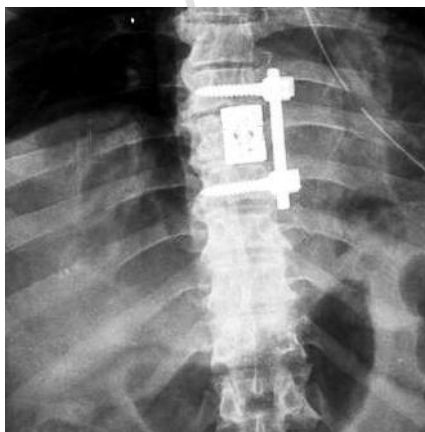
\*\* متخصص ارتوپدی

\*\*\* استادیار گروه ارتوپدی دانشکده پزشکی دانشگاه علوم پزشکی تهران



شکل ۳: درگیری دور تا دوری اپیدورال در MRI

در MRI درگیری کل مهره T7 با گسترش دور تا دوری اپیدورال مشهود بود. همزمان همانژیوم مهره T11 هم داشت که بدون علائم بود. با توجه به تشخیص همانژیوم مهاجم T7 که ایجاد کلاپس و درد و علائم عصبی کرده بود، تصمیم به عمل جراحی گرفته شد اما بدلیل مشکلات مالی امکان انجام آمبولیزاسیون نئواد جوان وجود نداشت. در شروع عمل ابتدا با توراکتومی چپ مهره مربوطه مشخص شد و تحت تزریق مستقیم ماده اسکروزان جهت کاهش خونریزی قرار گرفت و سپس به صورت intra-lesional کورپکتومی و برداشتن همانژیوم انجام شد. حین برداشتن ماده ای با رنگ قهوه ای با قوام گوشت مانند همراه با تراپکول های اسکروزه بدون خونریزی شدید مهره را فراگرفته بود. رفع فشار قدامی کورد بصورت کامل انجام شد و نمونه جهت پاتولوژی ارسال گردید. سپس فیکس کوتاه قدامی و کار گذاری cage انجام شد. با توجه به حال عمومی نا مناسب با گذر یک هفته در مرحله بعد (two-stage) با روش خلفی رفع فشار خلفی کورد با لامینکتومی و فیکس خلفی انجام شد (شکل ۴ و ۵ و ۶).

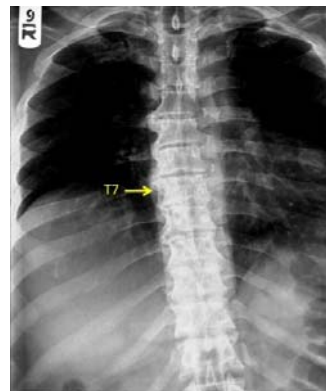


شکل ۴: گرافی رخ بعد از انجام کورپکتومی قدامی

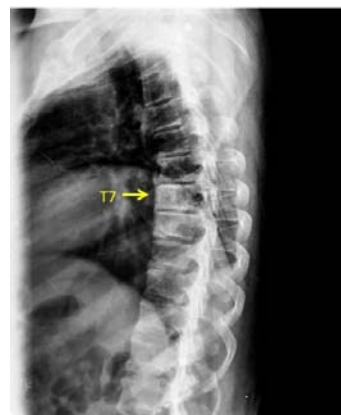وجود کلاپس مهره و یا علائم عصبی پیشرونده انجام عمل جراحی ضروری است (۱۴). قبل از عمل جهت کاهش خونریزی از آمبولیزاسیون نئواد جوان و بعد از عمل در صورت رزکسیون ناکافی از اشعه استفاده می شود (۱۵).

### معرفی بیمار:

بیمار مورد نظر مرد ۵۵ ساله اهل و ساکن اردبیل بود که سابقه ۲ ساله کمر درد را داشته است. در عرض ۳ هفته بصورت پیشرونده دچار بی ثباتی در راه رفتن (spastic gait) شده است که نیاز به استفاده از عصا پیدا کرده است. در معاینه آتروفی عضلات کوادریسپس دو طرفه داشته و تون هر دو اندام تحتانی اسپاستیک و رفلکس زانو و مچ پا دو طرفه افزایش یافته بود. در هر دو طرف کلونوس مچ پا و بابنسکی اکستانسور داشت. قدرت عضلانی در اندام تحتانی قرینه و در زانو و مچ و هیپ ۴/۵ بود. اشکال اسفنگتری نداشته و معاینه درد و حرارت و حس سطحی در اندام تحتانی نرمال بود اما دو طرفه کاهش حس عمقی داشت و تست رومبرگ مثبت بود و امکان heel-toe walk را نداشت. با تشخیص بالینی میلوپاتی تحت بررسی با گرافی ساده (شکل ۱ و ۲) و سپس MRI (شکل ۳) قرار گرفت.



شکل ۱: گرافی رخ (corduroy appearance)

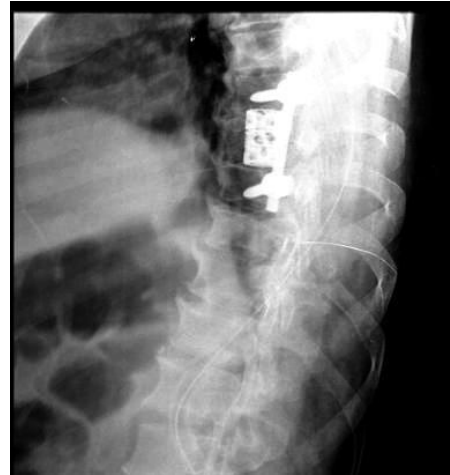

شکل ۲: گرافی نیمرخ (corduroy appearance)

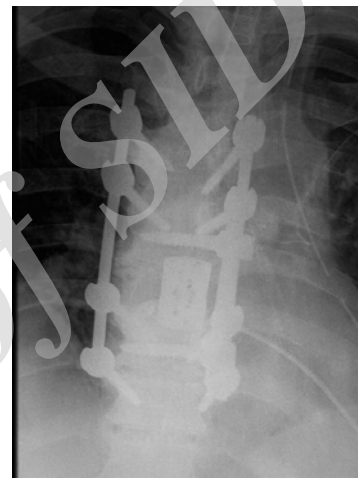در تشخیص از رادیوگرافی ساده، CT و MRI استفاده می شود. در بیمار مورد نظر در هر سه روش تشخیص منطبق با همانژیوم مهره بود اما علیرغم مهاجم بودن همانژیوم در این مورد در گرافی MRI در کات T1 کاهش سیگنال نداشتیم. درگیری کل مهره و گسترش به خلف و توده بافت نرم و نمای نامنظم تراپکولی در این بیمار بنفع مهاجم بودن ضایعه بود. از نظر محل (مهره T7) در جای شایع همانژیوم که توراسیک تحتانی و لومبار فوقانی است نمیباشد ولی قرار گرفتن در ناحیه مید توراسیک به دلیل کاهش نسبت کانال به کورد و وجود کیفوز نرمال در این ناحیه احتمال اثر فشاری را افزایش می دهد (۱۶). با توجه به اثر فشاری دور تا دوری و محل توراسیک در این بیمار نیاز به انجام دیکامپرس قدامی و خلفی بود. به دلیل مشکلات مالی آمبولیزاسیون نئواد جوان ترانس آرتریال انجام نشد و از تزریق مستقیم ماده اسکروزان حین عمل استفاده شد. علت عدم انجام دیکامپرس قدامی و خلفی در یک مرحله در این بیمار وضعیت نامناسب قلبی- ریوی بود. نکته قابل توجه در این مورد شروع و پیشرفت سریع علائم میلوپاتی بود که با تشخیص و درمان به موقع به طور کامل برگشت پذیر بود.

#### منابع:

1. Tucer B, Ekici MA, Menku A, Koc RK, Guclu B. Surgical management of symptomatic T8 vertebral hemangioma: case report and review of the literature. *Turk Neurosurg* 2013;23(5):680-4.
2. Sari H, Uludag M, Akarirmak U, Ornek NI, Gun K, Gulsen F. Aggressive vertebral hemangioma as a rare cause of myelopathy. *J Back Musculoskelet Rehabil* 2014;27(2):125-9.
3. Sharma MS, Borkar SA, Kumar A, Sharma MC, Sharma BS, Mahapatra AK. Thoracic extraosseous, epidural, cavernous hemangioma: Case report and review of literature. *J Neurosci Rural Pract* 2013; 4(3):309-12.
4. Lee SE, Moon KY, Jahng TA, Chung CK, Kim HJ. A case of an epidural extension of vertebral hemangioma treated by intraoperative vertebroplasty and laminectomy. *Kor J Spine* 2009; 6(3):192-6.
5. Rawat S, Nangia S, Ezhilalan RB, Bansal AK, Ghosh D. Variance in the treatment of vertebral haemangiomas. *J Indian Med Assoc* 2007; 105(1):42, 44-5, 48.
6. Inoue T, Miyamoto K, Kodama H, Hosoe H, Shimizu K. Total spondylectomy of a symptomatic hemangioma of the lumbar spine. *J Clin Neurosci* 2007; 14(8):806-9.
7. Acosta FL, Jr, Dowd CF, Chin C, Tihan T, Ames CP, Weinstein PR. Current treatment strategies



شکل ۵: گرافی نیمرخ بعد از انجام کورپکتوم و فیکس قدامی



شکل ۶: گرافی رخ بعد از انجام لامینکتومی و فیکس خلفی

جواب پاتولوژی همانژیوم کاپیلاری گزارش شد. در پیگیری بعد از عمل بعد از گذر ۳ ماه علائم میلوپاتی بیمار برطرف شده و بعد از گذر یک سال بدون علامت می باشد.

#### بحث:

همانژیوم مهره علیرغم شیوع بالا (۱۰٪) ندرتاً (۱٪) علامتدار می شود. علامت شایع آن درد می باشد و با شیوع کمتری احتمال عارضه عصبی وجود دارد. مکانیسم عارضه عصبی بعلت گسترش اپیدورال و یا اتساع خلفی مهره و یا خونریزی اپیدورال و با شیوع کمتر شکستگی پاتولوژیک مهره می باشد (۱۵). در این بیمار گسترش دورتا دوری اپیدورال عامل اصلی میلوپاتی بود. علت نادر بودن شکستگی پاتولوژیک در این تومور ایجاد تراپکولهای اسکروزه در این بیماریست که از کلاپس مهره جلوگیری می کند. در بیمار یاد شده نیز دانسیته بالای تراپکول ها حین رزکسیون مشهود بود.

- and outcomes in the management of symptomatic vertebral hemangiomas. *Neurosurgery* 2006; 58(2):287-95
8. Laredo JD, Assouline E, Gelbert F, Wybier M, Merland JJ, Tubiana JM. Vertebral hemangiomas: fat content as a sign of aggressiveness. *Radiology* 1990; 177(2):467-72.
  9. Fox MW, Onofrio BM. The natural history and management of symptomatic and asymptomatic vertebral hemangiomas. *J Neurosurg* 1993;78(1): 36-45.
  10. Is M, Gezen F, Alper M, Yildiz HK, Akyuz F. Epidural extension of a lumbar vertebral haemangioma. *J Clin Neurosci* 2006;13(6):687-90.
  11. Laredo JD, Reizine D, Bard M, Merland JJ. Vertebral hemangiomas: radiologic evaluation. *Radiology* 1986; 161(1):183-9.
  12. Jiang L, Liu XG, Yuan HS, Yang SM, Li J, Wei F, et al. Diagnosis and treatment of vertebral hemangiomas with neurologic deficit: a report of 29 cases and literature review. *Spine J* 2014; 14(6):944-54.
  13. Bandiera S, Gasbarrini A, De I ure F, Cappuccio M, Picci P, Boriani S. Symptomatic vertebral hemangioma: the treatment of 23 cases and a review of the literature. *Chir Organi Mov* 2002; 87(1):1-15.
  14. Syrimpeis V, Vitsas V, Korovessis P. Lumbar vertebral hemangioma mimicking lateral spinal canal stenosis: case report and review of literature. *J Spinal Cord Med* 2014; 37(2):237-42.
  15. Chen HI, Heuer GG, Zaghoul K, Simon SL, Weigele JB, Grady MS. Lumbar vertebral hemangioma presenting with the acute onset of neurological symptoms. Case report. *J Neurosurg Spine* 2007; 7(1):80-5.
  16. Shivaprasad S, Shroff G, Campbell GA. Thoracic epidural cavernous hemangioma imaging and pathology. *JAMA Neurol* 2013; 70(9):1196-7.

Archive of SID

*Case Report***A Case Report of Aggressive Hemangioma of T7 Vertebrae with Myelopathy**

A. Motaghi, M.D.<sup>\*</sup>; M. Zarei, M.D.<sup>\*\*</sup>; P. Habib-Allahzadeh, M.D.<sup>\*\*\*</sup>

Received: 24.5.2014

Accepted: 9.9.2014

**Abstract**

**Introduction:** Hemangioma is the commonest tumor of vertebral body and is seen in 10% of people as an incidental finding but in less than 1% becomes symptomatic. The commonest sign is pain and rarely causes neurological symptom or pathologic fracture.

**Case Report:** The patient was a 55 year old man with the history of back pain for 2 year and a progressive gait disturbance within 3 weak before admission. Both legs were spastic on examination and an aggressive hemangioma of T7 vertebrae with epidural extension was disclosed in imaging. He had simultaneously asymptomatic hemangioma of T11. He underwent neoadjuvant embolization and anterior corpectomy and both anterior and posterior fixation. After 3 months the patient's operative myelopathy symptoms resolved and after one year follow-up he was asymptomatic.

**Conclusion:** Despite the high prevalence of vertebral hemangioma it rarely causes myelopathy and needs surgical treatment.

(*Sci J Hamadan Univ Med Sci* 2014; 21 (3): 240-244)

**Keywords:** Hemangioma / Myelopathy / Spine

-----  
\* Assistant Professor, Department of Orthopedics, School of Medicine  
Hamadan University of Medical Sciences & Health Services, Hamadan, Iran. (arash.motaghi@umsha.ac.ir)

\*\* Orthopedist

\*\*\* Assistant Professor, Department of Orthopedics, School of Medicine  
Tehran University of Medical Sciences & Health Services, Tehran, Iran.