

## گزارش یک مورد ترومبوآمبولی ریه همراه با سل ریوی اسمیر مثبت

دکتر فریبا کرامت\*، دکتر الهام عبدلی\*\*، دکتر ماریا شیروانی\*\*

دریافت: ۹۳/۲/۸ پذیرش: ۹۳/۶/۱۸

### چکیده:

**مقدمه:** بیماری سل به علت مایکوباکتریوم توبرکولوزیس ایجاد می شود. موارد نادری از همزمانی ترومبوآمبولی ریه با سل ریوی یا خارج ریوی در هفته های اول درمان ضد سل گزارش شده است.

**معرفی بیمار:** بیمار زنی ۲۸ ساله بود که به علت درد مچ پا، تب، تعریق شبانه، تنگی نفس و سرفه های خلط دار بستری شد. در رادیوگرافی قفسه سینه کدورت های پراکنده در ریتین مشاهده گردید. اسمیر خلط بیمار در سه نوبت از نظر باسیل سل مثبت شد. درمان ضد سل برای بیمار شروع و حال عمومی وی رو به بهبودی بود که ناگهان در روز هشتم درمان، دچار تنگی نفس شدید، درد قفسه سینه و هموپتیژی شد. در نوار قلب بیمار تاکی کاردی سینوسی همراه با T invert در لیدهای V1-V3 مشاهده شد. با انجام سی تی آنژیوگرافی ریه، ترومبوآمبولی ریوی تایید گردید. اکوکاردیوگرافی و سونوگرافی داپلر وریدی پاها طبیعی بودند و بیمار اختلالات هیپرکوآگولوپاتی نداشت. بیمار تحت درمان وارفارین و ضد سل به مدت شش ماه قرار گرفت و در پایان درمان اسمیر منفی شد و کاملاً بهبود یافت.

**نتیجه نهایی:** با توجه به موارد نادر گزارش شده، در بیماران با سل ریوی که دچار تشدید علیم ریوی مخصوصاً در هفته های اول درمان ضد سل می شوند، باید به فکر ترومبوآمبولی ریه بود.

**کلید واژه ها:** آمبولی ریه / خلط / سل

### مقدمه:

سرفه، هموپتیژی، تاکی پنه، افت فشارخون، درد قفسه سینه می باشد (۲). بیماری سل اثرات نامطلوب زیادی بر کیفیت زندگی بیماران مسلول می گذارد و در مطالعات مختلف مواردی نادر از همزمانی بیماری سل ریوی و ترومبوآمبولی وریدی و ریوی گزارش شده است (۳،۴).

هدف از این گزارش معرفی یک مورد نادر ترومبوآمبولی ریه به همراه سل ریوی اسمیر مثبت در یک زن جوان می باشد.

### معرفی بیمار:

بیمار زنی ۲۸ ساله اهل و ساکن همدان که در تاریخ اول بهمن ماه سال ۱۳۹۱ به علت درد و تورم مچ پاها که از حدود سه هفته قبل از مراجعه شروع شده بود، به بیمارستان شهید بهشتی مراجعه و در بخش روماتولوژی با تشخیص احتمالی روماتوئید آرتریت بستری و تحت درمان با پردنیزولون و کلروکین و ضد التهاب غیر استروئیدی قرار

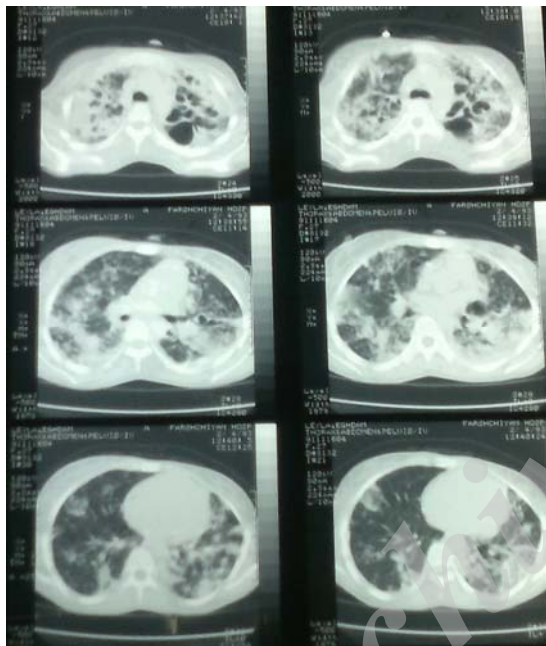
تقریباً یک سوم جمعیت جهان به میکروب سل، مایکوباکتریوم توبرکولوزیس، آلوده هستند و در خطر ابتلا به بیماری سل قرار دارند. هر ساله حدود نه میلیون نفر به سل فعال مبتلا شده و حدود یک و نیم میلیون نفر در اثر این بیماری جان می سپارند (۱).

ترومبوآمبولی وریدی شامل ترومبوز وریدهای عمقی و یا ترومبوآمبولی ریه می باشد که عوامل ژنتیکی و اکتسابی در ایجاد آن دخیل هستند. شامل فاکتور ۵ لیدن، موتاسیون ژن پروترومبین پلاسما که باعث افزایش پروترومبین پلاسما می شود، هایپرهموسیسیتیمی، سندرم آنتی فسفولیپید، بالا بودن فشارخون، کانسر، بیماری انسداد ریوی مزمن، مسافرت هوایی طولانی، چاقی، مصرف زیاد گوشت قرمز، سیگار، قرص های ضد بارداری، حاملگی، جراحی و تروما می باشند. علائم ترومبوآمبولی ریه شامل: تنگی نفس،

\* دانشیار بیماریهای عفونی عضو مرکز تحقیقات بروسولوز دانشگاه علوم پزشکی همدان (faribakeramat@yahoo.com)

\*\* دستیار گروه بیماریهای عفونی دانشکده پزشکی دانشگاه علوم پزشکی همدان

معاینه ریه کراکل منتشر در هر دو ریه سمع شد و در معاینه اندام تحتانی تورم، تندرns و محدودیت حرکتی وجود نداشت. بیمار روی درمان چهار دارویی ضد سل با ایزونیازید، ریفامپین، اتامبوتول و پیرازینامید به همراه ویتامین B6 قرار گرفت. آزمایشات اولیه: هموگلوبین ۹/۹ گرم در دسی لیتر، شمارش گلبول سفید ۱۲۳۰۰ میلیمتر مکعب و آلانین ترانس آمیناز (۵۱) و آلکالن فسفاتاز (۸۵۴) واحد در لیتر) بالا بود اما آسپارات ترانس آمیناز، بیلی روبین، زمان پروترومبین PT و PTT طبیعی بود و همچنین HCV Ab، HIV Ab، HBs Ag منفی گزارش شد.



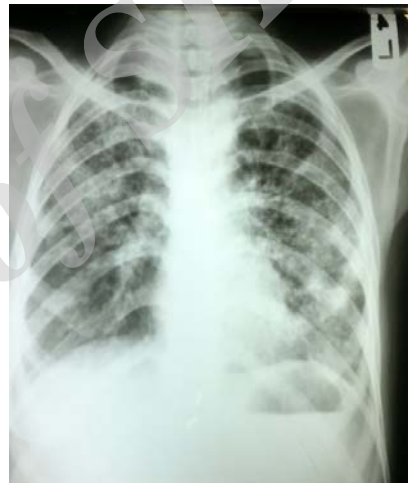شکل ۲: تصاویر سی تی اسکن ریه بدون کنتراست بیمار در بدو بستری

آزمایش هایی برای تشخیص بیماریهای کلاژن واسکولار قبل از تشخیص نهایی سل ریوی در خواست شده بود که شامل: کمپلمان های C3، C4، CH50 که طبیعی بودند و همه آزمایشات ANA، RF، Anti DS-DNA، C-ANCA، P-ANCA منفی گزارش شدند. بنابراین درمان پردنیزولون، هیدروکسی کلروکین و سلکوکسیب قطع شد و بیمار تحت درمان با داروهای ضد سل چهار دارویی قرار گرفت. حال عمومی بیمار رو به بهبودی بود و تب قطع شده بود که در روز هشتم درمان ضد سل، بطور ناگهانی بیمار دچار تب، تنگی نفس شدید، درد قفسه سینه و هموپتیژی شد و با تشخیص احتمالی ترومبوآمبولی ریه برای بیمار نوار قلبی

می گیرد. همچنین بیمار از تب، تعریق شبانه، تنگی نفس و سرفه های خلط دار که از حدود ده ماه قبل به صورت متناوب داشته، شاکی بود.

بیمار اظهار می کند که از حدود ده ماه قبل، در اثر استفاده از محلول شوینده سفید کننده دچار سرفه شده و طی مراجعات سرپایی با تشخیص حساسیت تحت درمان بوده است. بیمار در این مدت ده ماه تعریق شبانه و ۲۰ کیلو گرم کاهش وزن (از ۶۴ به ۴۴ کیلوگرم) را ذکر می کند و سابقه بیماری خاص، مصرف دارویی خاص و قرص های ضد بارداری را نمی دهد.

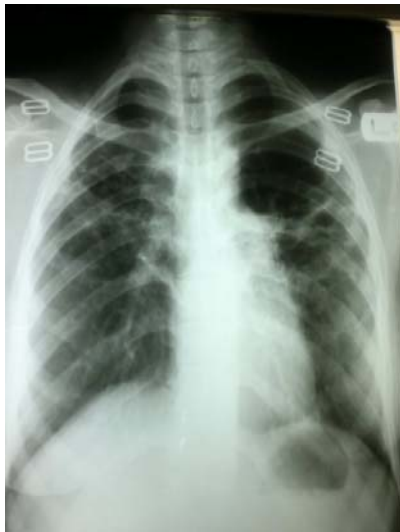
در معاینه فیزیکی در ریتین رال سمع شد و در رادیوگرافی ریه هم انفیلتراسیون و کدورت دو طرفه در قسمت های فوقانی و میانی هر دو ریه مشاهده شد (شکل ۱).



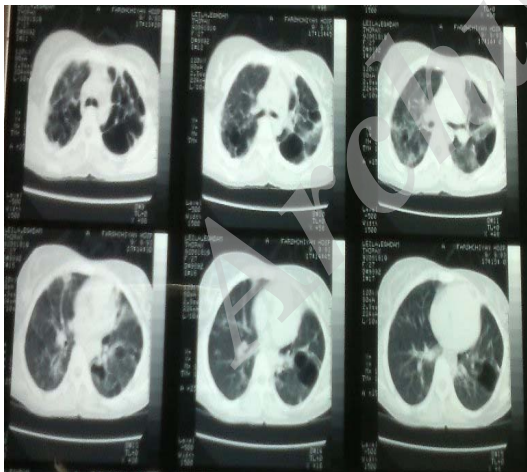
شکل ۱: رادیوگرافی قفسه سینه بیمار در بدو بستری

در سی تی اسکن ریه بدون کنتراست: تغییرات فیبروتیک و کدورت های آلوئولر و ضایعات کیستیک به همراه برونشکتازی در قسمت های فوقانی و میانی هر دو ریه با تشخیص احتمالی سل گزارش شد (شکل ۲) که بعد از حاضر شدن جواب اسمیر خلط صبحگاهی بیمار که هر سه نوبت از نظر باسیل سل سه مثبت گزارش شده بود تشخیص سل ریوی قطعی شد. آزمایشات شمارش لکوسیت طبیعی، ESR = ۱۳۰ mm/h، تست های کبدی غیر طبیعی، فاکتور روماتوئید و تست های سرولوژی تب مالت همه منفی بودند. در روز نهم بستری با تشخیص سل ریوی اسمیر مثبت به بخش ایزوله عفونی بیمارستان فرشچیان منتقل شد. معاینات بیمار در بخش عفونی تب ۴۰ درجه سانتیگراد، تعداد تنفس ۲۸ تا در دقیقه، تعداد نبض ۱۰۵ تا در دقیقه و فشارخون ۱۱۰/۷۰ داشت.

آلوتولر کاملاً بهبود یافته بود (شکل ۴).



شکل ۴: تصویر رادیوگرافی قفسه سینه بیمار در پایان درمان در سی تی اسکن ریه بدون کنتراست بود و در پایان درمان تعدادی ضایعات کاویتری با جدار نازک حداکثر به قطر ۳ میلیمتر در قسمت های فوقانی هر دو ریه و سگمان فوقانی لوب تحتانی ریه چپ همراه با کدروت های آلوتولر پراکنده مختصر در قسمت های میانی هر دو ریه گزارش شد که این ضایعات جز عوارض بیماری سل ریوی می باشد (شکل ۵).



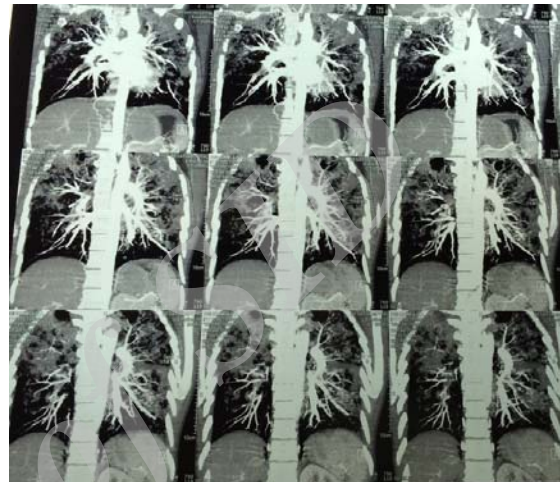
شکل ۵: تصاویر سی تی اسکن ریه بدون کنتراست بیمار در پایان شش ماه درمان

#### بحث:

بیماری سل به علت مایکوباکتریوم تویرکولوزیس می باشد که تقریباً یک سوم جمعیت جهان به آن آلوده هستند و در مطالعات مختلف موارد نادری از همزمانی ترومبوآمبولی وریدی شامل ترومبوآمبولی وریدی های عمقی

انجام شد که تاکی کاردی سینوسی و الگوی  $S_1 Q_3 T_3$  همراه با  $T$  invert در لیدهای  $V1-V3$  مشاهده شد.

سی تی آنژیو گرافی ریه بیمار ترومبوآمبولی در شاخه نزولی شریان ریوی راست و انتهای شاخه تحتانی شریان ریوی چپ گزارش شد که تشخیص ترومبوآمبولی ریوی را تایید کرد و همچنین کدورت های تکه ای به همراه تغییرات فیبروکیستیک در قسمت های فوقانی و میانی هر دو ریه مشاهده شد (شکل ۳).



شکل ۳: تصاویر سی تی آنژیوگرافی ریه بیمار در روز نهم بستری با تشخیص ترومبوآمبولی ریه

اکوکاردیوگرافی بیمار و سونوگرافی داپلر رنگی وریدها و شریانهای هر دو پا طبیعی بودند. همچنین آزمایشات لازم برای بررسی هیپرکوآگولوپاتی در خواست شد که شامل: Anti Lupus anti coagulant , Anti Cardiolipin , Alpha 1 Anti Trypsin Ab, Anti  $\beta$ 2Glycoprotein Ab و Anti-citrullinated protein antibodies، پروتئین S و C و فاکتور لیدن همگی طبیعی بودند. برای بیمار با تشخیص سل ریوی و ترومبوآمبولی ریه همزمان، داروهای انوکسپارین در ابتدا و بعد وارفارین همراه با داروهای ضد سل تجویز شد، بتدریج حال عمومی بیمار بهتر و تنگی نفس برطرف شد و نهایتاً بیمار بعد از ۲۰ روز با حال عمومی خوب با دستور داروئی ضد سل به همراه وارفارین مرخص گردید. بیمار مدت شش ماه تحت درمان قرار گرفت و هر دو هفته از نظر PT و INR و وضعیت بالینی پیگیری شد. در پایان ماه ششم درمان اسمیر خلط بیمار منفی شد و علائم ریوی بیمار کاملاً برطرف شده بود و در رادیوگرافی قفسه سینه فقط تغییرات کاویتری گزارش شد که نسبت به رادیوگرافی اول درمان کدورت های

وریدی در کانسر ریه ۲۰٪، در سل ریوی ۷/۱۴٪ و در بیماری انسداد ریوی مزمن ۴/۴۵٪ بود (۵) در صورتی که در گزارش حاضر بیمار زنی جوان بدون بیماری زمینه ای بود.

درسال ۲۰۱۱ موهان و همکارانش پنج بیمار مبتلا به تظاهرات مختلف سل را گزارش کردند که همراه با آمبولی ریه بوده است و هیچ ریسک فاکتوری در بیماران برای هیپرکواگولوپاتی یافت نشد و پروتئین C و S سرم و آنتی ترومبین و فاکتور ۵ طبیعی داشتند (۶). در بیمار معرفی شده نیز، هیچ ریسک فاکتوری برای هیپرکواگولوپاتی یافت نشد و تمام آزمایشات از نظر تشخیص بیماریهای کلاژن واسکولار و هیپرکواگولوپاتی طبیعی گزارش شدند.

در مطالعه دیگری کواس و همکارانش سه بیمار مبتلا به سل ریوی را گزارش کردند که در سیر درمان دچار آمبولی ریه شدند. بیمار اول مرد ۲۴ ساله ای بود که با تشخیص سل ریوی بستری و درمان ضد سل برای وی شروع شد. دو روز پس از شروع درمان دچار تنگی نفس ناگهانی می شود و با انجام CT آنژیوگرافی ریه تشخیص آمبولی ریه مشخص می گردد. مورد دوم مرد ۴۴ ساله ای است که بعد از شش روز از بستری و شروع درمان ضد سل دچار درد اندام تحتانی راست و تنگی نفس می شود و در بررسی انجام شده ترومبوز ورید عمقی و ترومبوآمبولی ریه مطرح می گردد. مورد سوم مرد ۵۰ ساله ای است که ۱۳ روز پس از تشخیص و درمان ضد سل دچار تنگی نفس حاد می گردد و با انجام CT آنژیوگرافی ریه، تشخیص ترومبوآمبولی ریه داده می شود (۷). اما بیمار گزارش حاضر هشت روز بعد از شروع درمان ضد سل دچار تنگی نفس ناگهانی و هموپتیزی می شود و سونوگرافی داپلر رنگی اندامهای تحتانی طبیعی گزارش می گردد.

دندان و همکارانش گزارش کردند که عفونت باعث افزایش ریسک ترومبوآمبولی وریدی می شود به ویژه اگر شدید و حاد باشد و نقش عوامل عفونی مزمن مانند سل فعال در آن نامشخص باشد. در بررسی تعداد ۲۷۶۵۹۹۴۷ بیمار بستری شده با ترومبوآمبولی با علل مختلف، شیوع ترومبوآمبولی وریدی را در بیماران با سل فعال ۲/۰۷٪ گزارش کردند و نتیجه گیری کردند که سل هم مانند دیگر بیماریهای عفونی حاد و شدید باید به عنوان ریسک

و یا ترومبوآمبولی ریوی با سل ریوی یا خارج ریوی در هفته های اول درمان ضد سل گزارش شده است (۱،۳،۴). ترومبوآمبولی وریدی شامل ترومبوز وریدهای عمقی و ترومبوآمبولی ریه یکی از سه علت اصلی مرگ بعثت حوادث قلبی عروقی بعد از سکته قلبی و سکته مغزی می باشد. نیمی از بیماران با ترومبوز وریدی اندام تحتانی و لگن دچار آمبولی ریه می شوند اما اغلب آنها بدون علامت می باشند. علائم ترومبوآمبولی ریه شامل: تنگی نفس، سرفه، هموپتیزی، تاکی پنه، افت فشارخون، درد قفسه سینه می باشد (۲).

در یک گزارش موردی کومازاکو و همکارانش تعداد ۷۷ بیمار مبتلا به سل ریوی را که در بین سالهای ۲۰۰۹-۲۰۰۷ به بیمارستان مراجعه کرده بودند، مورد بررسی قرار دادند که سه بیمار دچار ترومبوآمبولی ریه و یا ترومبوز وریدهای عمقی شده بودند. آنها پیشنهاد می کنند که در بیماران مبتلا به سل ریوی حتی آنهایی که تنگی نفس ندارند باید آزمایش اندازه گیری دی-دایمر "D- Dimer" برای تشخیص زودتر ترومبوآمبولی درخواست شود (۳).

در مطالعه ای دیگر، گونکالوس و همکارانش دو بیمار با سل ریوی و ترومبوآمبولی را گزارش کردند که مورد اول مرد ۳۸ ساله ای بود که با سل ریوی شدید و آمبولی ریه مراجعه کرده بود. درمان ضد سل و هپارین برای وی شروع شد و پس از سه روز وارفارین هم اضافه گردید و با حال عمومی خوب مرخص شد. مورد دوم مرد ۵۱ ساله ای بود که با تشخیص سل ریوی به مدت دو هفته در بیمارستان بستری بود و درمان ضد سل برای وی شروع شده بود و با حال عمومی خوب مرخص می گردد، پس از ۱۳ روز از ترخیص با ادم پای چپ مراجعه و پس از سونوگرافی داپلر رنگی اندام تحتانی با تشخیص ترومبوز وریدی عمقی، درمان با وارفارین را به درمان ضد سل اضافه کردند (۴) بیمار معرفی شده در روز هشتم درمان ضد سل و بعد از قطع تب، به طور ناگهانی دچار تنگی نفس، تب مجدد و هموپتیزی شده بود.

در مطالعه دیگری که آيسا و همکاران در سال ۲۰۱۱ منتشر کرده اند از ۱۰۰ بیمار که با مشکلات حاد تنفسی بستری شده بودند، هفت نفر دچار ترومبوآمبولی وریدی شدند که چهار نفر از آنها دچار آمبولی ریه شدند و سن متوسط آنها ۶۰±۱۱/۶۷ سال بود. شیوع ترومبوآمبولی

- principles of internal medicine. 18th ed. New York: McGraw Hill, 2011: 2170-77.
- Komazaki Y, Sakakibara Y, Sakashita H, Miyazaki Y, Inase N. Pulmonary thromboembolism with pulmonary tuberculosis. *Kekkaku* 2011; 86(7):717-22.
  - Goncalves IM, Alves DC, Carvalho A, Brito MdC, Calvario F, Duarte R. Tuberculosis and venous thromboembolism: a case series. *Cases J* 2009;2:9333.
  - Aissa I, Rachdi I, Ben Miled K, Ghedira H. Incidence of venous thromboembolism in men admitted to a pneumology unit for acute respiratory disease. *Rev Pneumol Clin* 2011;67(3):129-35.
  - Mohan B, Kashyap A, Whig J, Mahajan V. Pulmonary embolism in cases of pulmonary tuberculosis: a unique entity. *Indian J Tuberc* 2011;58(2):84-7.
  - Kwas H, Habibeche S, Zendah I, Ghedira IE. Pulmonary embolism and tuberculosis. *Asian Cardiovasc Thorac Ann* 2013;0(0):1-4.
  - Dentan C, Epaulard O, Seynaeve D, Genty C, Bosson J. Active tuberculosis and venous thromboembolism: association according to international classification of diseases, ninth revision hospital discharge diagnosis codes. *Clin Infect Dis* 2014;58(4):495-501.
  - Shitrit D, Fox L, Preiss R, Raz M, Mtvitzuk A. Incidence of venous thromboembolism in 700 patients with acute tuberculosis. *Harefuah* 2012; 151(4):208-10.
  - Naithani R, Agrawal N, Choudhary VP. Deep venous thrombosis associated with tuberculosis. *Blood Coagul Fibrinolysis* 2007; 18(4):377-380
  - Turken O, Kunter E, Solmazgul E, Cerrahoglu K, Ilvan A. Hemostatic changes in active pulmonary tuberculosis. *Int J Tuberc Lung Dis* 2002, 6(10): 927-932.
  - Robson SC, White NW, Aronson I, Woolgar R, Goodman H, Jacobs P. Acute-phase response and the hypercoagulable state in pulmonary tuberculosis. *Br J Haematol* 1996; 93:943-949.

فاکتور ترومبوآمبولی در نظر گرفته شود (۸).

تعدادی از مطالعات ارتباط بین التهاب و تغییرات هموستاتیک و بروز هیپرکوآگولیشن را در بیماران سلی ریوی و یا خارج ریوی گزارش کرده اند (۱۰-۱۲). مطالعه شیتريت و همکارانش شیوع ترومبوآمبولی ریوی را در بین ۷۰۰ بیمار سلی که بین سالهای ۱۹۹۹ تا ۲۰۰۷ بستری شده بودند ۰/۷٪ (۵ مورد) گزارش کرده است، بیماران بین سنین ۱۹ تا ۷۰ سال بودند و هیچکدام اختلالات هیپرکوآگولوپاتی نداشتند و نتیجه گرفتند که خطر ترومبوآمبولی در ماه اول درمان ضد سل مخصوصاً در بیماران سلی با مدت بستری طولانی بالاتر است (۹). بیمار حاضر هم زنی جوان بدون اختلالات هیپرکوآگولوپاتی و بیماری زمینه ای بود که در هفته دوم درمان ضد سل در بیمارستان دچار ترومبوآمبولی ریوی گردید.

با توجه به معرفی این بیمار و موارد نادر گزارش شده در مطالعات دیگران، در بیماران سل ریوی که دچار تشدید علائم و نشانه های ریوی و تنگی نفس شدید مخصوصاً در هفته های اول درمان ضد سل می شوند باید به فکر ترومبوآمبولی ریه باشیم تا با تشخیص و درمان زودرس ترومبوآمبولی موجب کاهش عوارض و مرگ و میر در این بیماران شویم.

#### منابع:

- Fitzgerald DW, Sterling TR, Haas DW. *Mycobacterium tuberculosis*. In: Mandell GL, Bennett JE, Dolin R, (eds). Principles and practice of infectious diseases. 7th ed. Philadelphia: Churchill Livingstone, 2010: 3125-59.
- Goldhaber SZ. Deep venous thrombosis and pulmonary thromboembolism. In: Longo DL, Kasper DL, Jameson JL, (eds). Harrison's

*Case Report***A Case Report of Pulmonary Thromboembolism with Sputum Smear Positive Tuberculosis**

F. Keramat, M.D.<sup>\*</sup>; E. Abdoli, M.D.<sup>\*\*</sup>; M. Shirvani, M.D.<sup>\*\*</sup>

Received: 28.4.2014

Accepted: 9.9.2014

**Abstract**

**Introduction:** Pulmonary tuberculosis (TB) is caused by the bacteria *Mycobacterium tuberculosis* (MT). Rare cases of pulmonary thromboembolism along pulmonary or extra pulmonary TB were reported during the first weeks of anti-tuberculosis therapy.

**Case Report:** A 28-year-old woman was admitted with complaints of ankles pain, fever, nocturnal sweating, dyspnea and productive coughs. Patchy consolidations were seen on her chest x-ray and three sputum positive acid-fast bacillus (AFB) smears were reported in her investigations. The patient underwent anti-tuberculosis drugs and her clinical condition was improving while at the eight day of the treatment, the patient conditions suddenly deteriorated and suffered from severe dyspnea, chest pain and haemoptysis. Moreover, sinus tachycardia with T waves inversion in precordial leads (V1-V3) were seen on the electrocardiogram. Diagnosis of pulmonary thromboembolism was confirmed on computed tomography contrast angiography. In addition, echocardiography and color Doppler sonography of the lower extremities were normal. There was no evidence for hypercoagulopathy impairments in the patient. The patient was treated with warfarin and anti-tuberculosis drugs for six months, and she was completely cured and became smear negative at the end of the therapy.

**Conclusion:** As a result, although pulmonary thromboembolism is a rare complication of TB it should be considered in the patient with TB particularly during the first weeks of anti-TB treatment when respiratory symptoms exacerbations occur.

(*Sci J Hamadan Univ Med Sci 2014; 21 (3): 245-250*)

**Keywords:** Pulmonary Embolism / Sputum / Tuberculosis

-----  
<sup>\*</sup> Associate Professor of Infectious Diseases, Brucellosis Research Center  
Hamadan University of Medical Sciences & Health Services, Hamadan, Iran. (faribakeramat@yahoo.com)  
<sup>\*\*</sup> Resident, Department of Infectious Diseases, School of Medicine  
Hamadan University of Medical Sciences & Health Services, Hamadan, Iran.