

اثر ویتامین E و آستازانتین بر ساختمان بافتی غدد ضمیمه دستگاه تناسلی در رت های نر دیابتی شده

منیژه حمزه پور قربلاغ^۱، مریم بهمن زاده^۲، حسین لاهوتیان^۳، شایسته مهدی نژادیانی^۴، زهره علیزاده^{۵*}

^۱ دانشجوی کارشناسی ارشد، کمیته تحقیقات دانشجویی، دانشگاه علوم پزشکی همدان، همدان، ایران

^۲ استادیار، مرکز تحقیقات آندومتر و اندومتریوز، دانشگاه علوم پزشکی همدان، همدان، ایران

^۳ مربی، گروه علوم تشریحی، دانشکده پزشکی، دانشگاه علوم پزشکی همدان، همدان، ایران

^۴ دانشجوی دوره دکتری، گروه علوم تشریح، دانشکده پزشکی، دانشگاه علوم پزشکی تهران، تهران، ایران

^۵ دانشیار، مرکز تحقیقات آندومتر و اندومتریوز، دانشگاه علوم پزشکی همدان، همدان، ایران

*نویسنده مسئول: زهره علیزاده، دانشیار، مرکز تحقیقات آندومتر و اندومتریوز، دانشگاه علوم پزشکی همدان، همدان، ایران. ایمیل: alizadeh@umsha.ac.ir

DOI: 10.21859/hums-24025

چکیده

مقدمه: استرس اکسیداتیو و تغییر در ظرفیت آنتی اکسیدانی از جمله عوامل مؤثر در پاتوژنز دیابت هستند. ویتامین E و آستازانتین آنتی اکسیدان های قوی هستند و در کاهش استرس اکسیداتیو مؤثر می باشند. این مطالعه تأثیر ویتامین E و آستازانتین را بر ساختار بافتی پروستات، سمینال وزیکول و اپیدیدیم موش های دیابتی بررسی می کند.

روش کار: در این مطالعه تجربی ۲۸ سر موش صحرایی نر به چهار گروه کنترل دریافت کننده روغن سویا، گروه دیابتی دریافت کننده روغن سویا و گروه دیابتی دریافت کننده ویتامین E و گروه دیابتی و دریافت کننده آستازانتین تقسیم شدند. جهت ایجاد دیابت، استرپتوزوتوسین (Streptozotocin) به میزان ۵۵ mg/Kg به صورت داخل صفاقی تزریق شد. گروه درمان، ویتامین E به میزان ۰/۷۲ mg/kg و آستازانتین ۷۲۰ mg/kg به مدت ۵۰ روز دریافت نمودند. غدد پروستات، سمینال وزیکول و اپیدیدیم با رنگ آمیزی هماتوکسیلین و ائوزین مورد بررسی قرار گرفتند.

یافته ها: در پروستات ارتفاع اپی تلیوم غدد در گروه دیابتی کاهش ($P < ۰/۰۵$) و در گروه های تیمار شده افزایش نشان داد ($P < ۰/۰۵$). قطر آسینی ها نیز در گروه دیابتی افزایش و در گروه های تیمار با آستازانتین کاهش معنی دار نشان داد ($P > ۰/۰۵$). در اپی دیدیم ارتفاع اپی تلیوم در گروه دیابتی افزایش ($P > ۰/۰۵$) و در گروه های تیمار شده کاهش نشان داد. در سمینال وزیکول ارتفاع اپی تلیوم و قطر هسته در گروه دیابتی کاهش یافته بود ($P > ۰/۰۵$). ویتامین E و آستازانتین نیز موجب کاهش این پارامترها شدند ($P < ۰/۰۵$).

نتیجه گیری: آستازانتین و ویتامین E می توانند موجب بهبود تغییرات بافتی ناشی از دیابت در اپی دیدیم و پروستات شوند.

تاریخ دریافت مقاله: ۱۳۹۵/۱۱/۲۰

تاریخ پذیرش مقاله: ۱۳۹۶/۰۴/۰۷

واژگان کلیدی:

دیابت شیرین

پروستات

سمینال وزیکول

استازانتین

ویتامین E

موش

تمامی حقوق نشر برای دانشگاه علوم پزشکی همدان محفوظ است.

مقدمه

دیابت از گروه بیماری های متابولیک و اختلالی چند عاملی است که با افزایش مزمن قند خون مشخص می شود. این بیماری ناشی از اختلال در ترشح انسولین، عملکرد آن و یا هر دو مورد است. دیابت ملیتوس از شایع ترین بیماری های متابولیک در انسان است. در حال حاضر بیش از ۱۷۰ میلیون نفر از مردم جهان به بیماری دیابت مبتلا بوده و پیش بینی می شود این رقم در سال ۲۰۲۵ به ۳۰۰ میلیون نفر و در سال ۲۰۳۰ به ۳۶۶ میلیون نفر برسد [۱، ۲]. اگرچه مکانیسم دقیق بیماری دیابت ملیتوس تاکنون به خوبی شناخته نشده است اما افزایش ساخت رادیکال های آزاد از مکانیزم های عمده آسیب رسان آن می باشد [۳-۵]. ابتلا به دیابت، سبب اختلالات جنسی در افراد می شود و در ۹۰٪ بیماران دیابتی، میل جنسی و قدرت باروری کاهش می یابد [۶، ۷]. در حیوانات آزمایشگاهی نیز با استفاده از داروی استرپتوزوتوسین برای القای دیابت، نقص در فعالیت بافت بیضه و تجزیه آن مشاهده می شود [۵]. بیماری دیابت اثرات منفی متنوعی بر عملکرد و ساختار سیستم تولیدمثلی جنس نر دارد و موجب کاهش تولید تستوسترون و فرآیند اسپرماتوژنز می شود [۶، ۷]. همچنین کاهش تعداد

دیابت از گروه بیماری های متابولیک و اختلالی چند عاملی است که با افزایش مزمن قند خون مشخص می شود. این بیماری ناشی از اختلال در ترشح انسولین، عملکرد آن و یا هر دو مورد است. دیابت ملیتوس از شایع ترین بیماری های متابولیک در انسان است. در حال حاضر بیش از ۱۷۰ میلیون نفر از مردم جهان به بیماری دیابت مبتلا بوده و پیش بینی می شود این رقم در سال ۲۰۲۵ به ۳۰۰ میلیون نفر و در سال ۲۰۳۰ به ۳۶۶ میلیون نفر برسد [۱، ۲]. اگرچه مکانیسم دقیق بیماری دیابت ملیتوس تاکنون به خوبی شناخته نشده است اما افزایش

گیری شد. تنها حیواناتی به عنوان دیابتی وارد مطالعه شدند که میزان قند خون آن‌ها بالای ۲۵۰-۳۰۰ mg/dL بود [۲۲].

حیوانات به طور تصادفی در ۴ گروه به شرح زیر قرار داده شدند:

گروه اول: کنترل دریافت کننده روغن سویا

گروه دوم: کنترل دیابتی، دریافت کننده روغن سویا

گروه سوم: دیابتی دریافت کننده‌ی ویتامین E

گروه چهارم: دیابتی دریافت کننده‌ی آستازانتین

به گروه سوم و چهارم از رت‌ها به ترتیب ویتامین E به مقدار ۷۲ mg/kg و آستازانتین ۷۲۰ mg/kg برای مدت ۵۰ روز داده شد. سپس رت‌ها توسط اتر بیهوش و قربانی شدند. لوب قدامی پروستات، دم اپی دیدیم و سمینال وزیکول‌ها خارج شده در جهت فیکس شدن در فرمالین ده درصد قرار گرفتند. پس از تثبیت نمونه‌ها و تهیه مقاطع بافتی، رنگ آمیزی هماتوکسیلین-ائوزین (H&E) انجام شد. از هر موش ۱۰ مقطع و از هر مقطع ۱۰ فیلد مورد بررسی قرار گرفت [۲۴]. پارامترهای اندازه‌گیری شده در این مطالعه شامل موارد زیر بود:

قطر مجاری داخلی اپی دیدیم، ارتفاع سلول مجاری اپی دیدیم، قطر هسته سلول‌های اپیدیدیم، قطر داخلی مجاری پروستات، ارتفاع سلول مجاری پروستات، قطر هسته سلول‌های پروستات، ارتفاع سلول مجاری سمینال وزیکول، قطر هسته سلول‌های سمینال وزیکول.

برای تجزیه و تحلیل داده‌ها از نرم افزار SPSS ویرایش شانزدهم و آزمون یک طرفه ANOVA جهت مقایسه متغیرهای کمی و از تست مجذور کای برای مقایسه متغیرهای کیفی در بین گروه‌ها استفاده شد. مقدار $(P < 0/05)$ به عنوان معیار معنادار بودن اختلاف‌ها در نظر گرفته شد.

یافته‌ها

در پروستات ارتفاع اپی تلیوم غدد در گروه دیابتی در مقایسه با گروه کنترل کاهش نشان داد $(P < 0/05)$. علاوه بر آن چروکیده شدن اپیتلیوم غده‌ای و کاهش ترشحات موجود در آن و افزایش استروما در فضای بینابینی دیده شد. در گروه‌های تیمار با ویتامین E و آستازانتین عوارض مربوط به دیابت تخفیف یافت یعنی ارتفاع اپی تلیوم افزایش یافته و کاهش چروکیدگی اپیتلیوم غده‌ای، وجود ترشحات تقریباً به اندازه گروه کنترل در لومن و کاهش استروما بین توبول‌ها دیده شد (جدول ۱، تصویر ۱).

اسپرم و افزایش اسپرم‌های ناهنجار در افراد دیابتی گزارش شده است [۸، ۹]. از دیگر بافت‌هایی که در دیابت تحت تأثیر قرار می‌گیرند پروستات و وزیکول سمینال هستند. مطالعات آزمایشگاهی نشان می‌دهند که دیابت باعث اختلال در تکثیر و مرگ سلول‌های اپیتلیوم ترشچی [۱۰] تغییر ماتریکس خارج سلولی و تغییرات عملکردی و فنوتیپی سلول‌ها [۱۱] و باعث افزایش سرعت آپوپتوز در پروستات می‌شود [۱۲]. همچنین دیابت باعث افزایش غلظت نوروآدرنالین و محتوای وزیکول سمینال شده و کاهش قابل توجه در غلظت و مقدار دوپامین را در پی دارد [۱۳]. علت عملکرد غیر طبیعی بیضه‌ها و تغییرات مشاهده شده در غدد ضمیمه آن در بیماری دیابت می‌تواند به دلیل آسیب‌های اکسیداتیو با اکسیژن فعال باشد [۷، ۱۴]. آنتی اکسیدان‌ها باعث از بین بردن انواع اکسیژن فعال (ROS) و پراکسیداسیون لیپید می‌شوند [۱۵، ۱۶]. وجود آنتی اکسیدان‌های مثل ویتامین‌ها، فلاونوئیدها در جیره غذایی می‌تواند اثرات حفاظتی در بیماران دیابتیک داشته باشد [۳]. از جمله آنتی اکسیدان‌ها می‌توان به ویتامین E و Astaxanthin اشاره کرد. ویتامین E (alpha-tocopherol) یکی از آنتی اکسیدان‌های مهم است که نقش حفاظتی مهمی برای غشا سلولی در برابر اثرات ROS دارد [۱۷]. Astaxanthin یک نوع کاروتنوئید است که از جلبک *Hematococcus pluvialisalgae* استخراج می‌شود [۱۸]. این ماده دارای اثر آنتی اکسیدانی قوی می‌باشد و فعالیت بیولوژیک مختلفی از قبیل اثر ضد دیابتی و ضد چاقی دارد [۱۹-۲۱]. با توجه به وسعت بیماری دیابت و تأثیرات سوئی که بر بافت‌های مختلف دارد انجام این مطالعه جهت اثبات تأثیر آنتی اکسیدان‌ها ضروری به نظر می‌رسد بنابراین هدف از این مطالعه بررسی تأثیر آنتی اکسیدان‌های ویتامین E و Astaxanthin بر ساختار بافتی پروستات، سمینال وزیکول و اپیدیدیم موش‌های دیابتی می‌باشد.

روش کار

جهت این مطالعه تجربی از موش صحرایی نژاد ویستار با سن ۸-۱۰ هفته و وزن ۲۰۰ تا ۳۰۰ گرم استفاده شد. در طول زمان مطالعه، حیوانات در شرایط ۱۲ ساعت روشنایی و ۱۲ ساعت تاریکی و دمای ۲۳ تا ۲۵ درجه سانتی‌گراد نگه داری شدند. جهت ایجاد دیابت نوع I استرپتوزوتوسین (streptozotocin) به میزان ۵۵ mg/Kg به صورت داخل صفاقی به حیوانات مورد مطالعه تزریق شد. جهت اطمینان از دیابتی شدن، ۷۲ ساعت پس از تزریق از ورید ناحیه دم موش‌ها نمونه خون گرفته شده و میزان گلوکز خون اندازه

حمزه پور قرخلباغ و همکاران

جدول ۱: پارامترهای مورد مطالعه در بافت پروستات			
گروه	قطر هسته (میکرومتر) \pm انحراف معیار	قطر مجرا (میکرومتر) \pm انحراف معیار	ارتفاع اپی تلیوم (میکرومتر) \pm انحراف معیار
کنترل	۴/۳۷ \pm ۰/۹	۲۰۲/۵ \pm ۶۰/۲	۸/۴ \pm ۲/۲
دیابت	۴/۲۲ \pm ۱/۱	۲۵۴ \pm ۵۴/۲	۷/۳ \pm ۲/۴
دیابتی دریافت کننده ویتامین E	۴ \pm ۰/۹	۲۰۷/۸ \pm ۵۵/۲	۷/۶۴ \pm ۲/۲
دیابتی دریافت کننده آستازانتین	۴/۴۱ \pm ۱/۱	۱۵۸/۹ \pm ۴۲/۹	۸/۵۶ \pm ۳/۲

^۱ اختلاف معنی دار با گروه کنترل، ^۲ اختلاف معنی دار با گروه دیابت

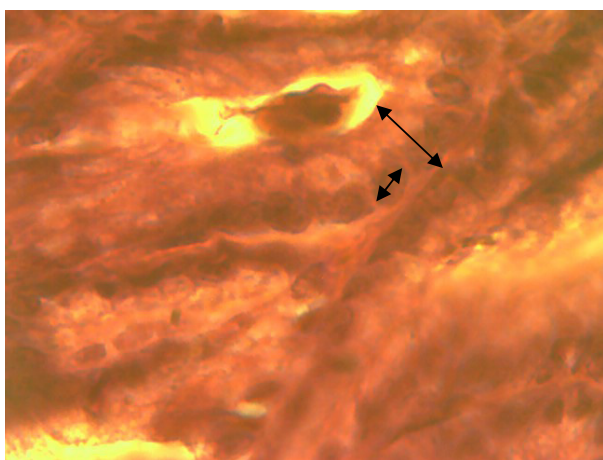
جدول ۲: پارامترهای مورد مطالعه در بافت سمینال وزیکول			
گروه	قطر هسته (میکرومتر) \pm انحراف معیار	ارتفاع اپی تلیوم (میکرومتر) \pm انحراف معیار	انحراف معیار
کنترل	۴/۲۶ \pm ۰/۷۶	۸/۲۷ \pm ۱/۸	
دیابت	۴/۲۳ \pm ۰/۷۲	۸/۱۸ \pm ۱/۵	
دیابتی دریافت کننده ویتامین E	۳/۷۲ \pm ۰/۸۴	۷/۵۳ \pm ۲/۳	
دیابتی دریافت کننده آستازانتین	۳/۵۸ \pm ۰/۸۲	۶/۴۱ \pm ۱/۸	

^۱ اختلاف معنی دار با گروه دیابتی، ^۲ اختلاف معنی دار با گروه کنترل، ^۳ اختلاف معنی دار با گروه ویتامین E، ^۴ اختلاف معنی دار با گروه آستازانتین

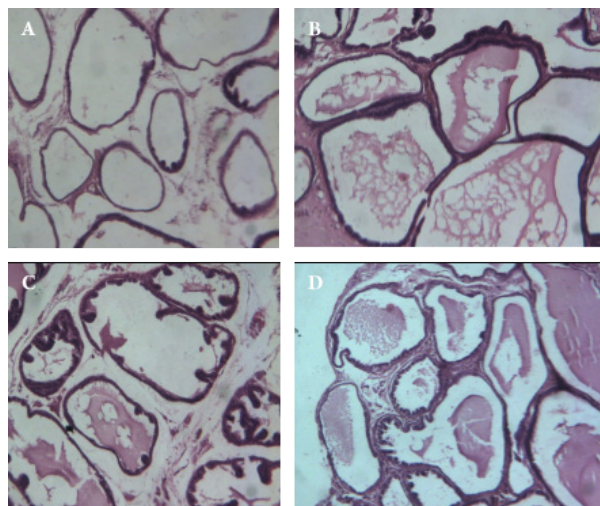
جدول ۳: پارامترهای مورد مطالعه در بافت اپیدیدیم			
گروه	قطر هسته (میکرومتر) \pm انحراف معیار	قطر عرضی مجرا (میکرومتر) \pm انحراف معیار	ارتفاع اپی تلیال (میکرومتر) \pm انحراف معیار
کنترل	۴/۳۲ \pm ۰/۹	۱۹۵/۳۲ \pm ۴۳/۹۵	۱۲/۵۸ \pm ۲/۲۹
دیابت	۴/۴۹ \pm ۰/۹ *	۱۲۷/۱۱ \pm ۴۱/۵۹	۱۳/۵۸ \pm ۲/۲۹
دیابتی دریافت کننده ویتامین E	۴/۵۸ \pm ۰/۹	۱۳۶/۶ \pm ۵۱/۰	۱۳/۵۷ \pm ۲/۸۲
دیابتی دریافت کننده آستازانتین	۴/۱ \pm ۰/۷	۲۴۴/۸ \pm ۴۰/۱۳	۱۱/۵۹ \pm ۲

^۱ اختلاف معنی دار با گروه دیابتی، ^۲ اختلاف معنی دار با گروه کنترل، ^۳ اختلاف معنی دار با گروه ویتامین E، ^۴ اختلاف معنی دار با گروه آستازانتین

در سمینال وزیکول ارتفاع اپی تلیوم و قطر هسته در گروه دیابتی کاهش یافته ($P > ۰/۰۵$) و ویتامین E و آستازانتین نیز تاثیری مثبتی بر این پارامترها نداشتند و موجب کاهش بیشتر آنها شدند ($P < ۰/۰۵$) (جدول ۲ و تصویر ۲).



تصویر ۲: فتومیکروگراف با رنگ آمیزی H&E از سمینال وزیکول موش‌های صحرایی پیکان‌ها محدوده اندازه گیری قطر هسته و ارتفاع اپی تلیوم را نشان می‌دهند (X1۰۰)



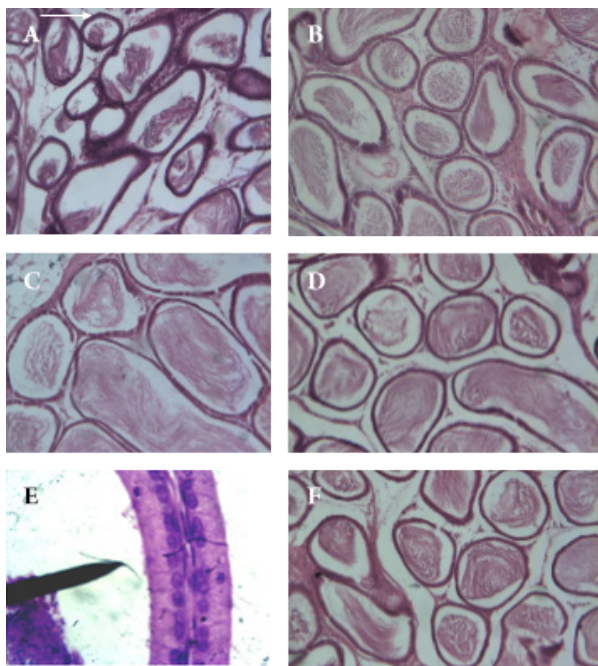
تصویر ۱: فتومیکروگراف با رنگ آمیزی H&E از پروستات موش‌های صحرایی

A: گروه کنترل، اپیتلیوم غده‌ای لومن حاوی ترشحات را احاطه کرده است. استرومای کمی در فضای بینابینی توبول‌ها گسترده شده است.
B: گروه دیابتی، چروکیدگی شدن اپیتلیوم غده‌ای، کاهش شدید اندازه لومن و ترشحات موجود در آن و افزایش استروما در فضای بینابینی دیده می‌شود.
C: گروه ویتامین E، کاهش چروکیدگی اپیتلیوم غده‌ای، وجود ترشحات به اندازه گروه کنترل در لومن و کاهش استروما بین توبول‌ها.
D: گروه آستازانتین، افزایش چروکیدگی جدار غده‌ای، وجود ترشحات به اندازه گروه کنترل در لومن و افزایش استروما بین توبول‌ها دیده می‌شود (X1۰۰).

مطالعات قبل مبنی بر اثر دیابت بر ترشح تستوسترون (۲۹) در مطالعه حاضر تأثیر دیابت بر غدد ضمیمه دستگاه تناسلی نر مورد بررسی قرار گرفت. در بررسی پروستات، قطر داخلی مجاری، ارتفاع اپیتلیوم و قطر هسته جهت مطالعه انتخاب شدند و در پروستات رت های دیابتی بررسی و با گروه کنترل و گروه‌هایی که آنتی اکسیدان ویتامین E و استازانتین دریافت کرده بودند، مقایسه شدند. در موش‌های دیابتی ارتفاع اپتلیال و قطر هسته نسبت به گروه کنترل کاهش و قطر مجرا افزایش یافته بود هرچند این تغییرات معنی دار نبود. در این مطالعه مشاهده شد که آنتی اکسیدان ها باعث بهبود این علائم شده بودند که این بهبودی در گروه دریافت کننده‌ی استازانتین معنی دار بود.

الهالم و همکارانش در سال ۲۰۱۱ اثر دیابت را بر پروستات موش‌های بالغ نژاد البینو بررسی و نقش سلنیوم در آن‌ها را مورد مطالعه قرار دادند. در گروه دیابتی ارتفاع اپتلیال نسبت به گروه کنترل کاهش قابل توجهی پیدا کرده و قطر اسینی ها افزایش یافته بود. در گروه دریافت کننده‌ی سلنیوم ساختارها نزدیک به حالت نرمال نزدیک شده بودند [۲۸] در مطالعه حاضر نیز نتایج مشابهی بدست آمد. گابری و همکاران در مطالعه‌ای در سال ۲۰۱۴ اثر آنتی اکسیدان های زینک، ویتامین E و ویتامین C را روی پروستات رت های پیر بررسی کردند. در گروه دریافت کننده‌ی ویتامین E با کاهش ارتفاع اپتلیال و کاهش چین‌های موکوسی بهبودی دیده شد. در کل اثرات بهبودی در پروستات موش‌های پیر نسبت به موش‌های جوان‌تر بیشتر دیده شد [۲۹]. در مطالعه‌ای دیگر گوبو و همکاران در سال ۲۰۱۲ با بررسی تأثیر دیابت بر بیومارکر های پروستات و تأثیر تغذیه با ویتامین C نشان دادند که دیابت باعث کاهش تستوسترون در گردش و کاهش تقسیم سلولی و کاهش گیرنده‌های آندروژنی و افزایش سطح glutathione-S-transferase (GST) در پروستات می‌شود. همچنین نشان دادند تغذیه با ویتامین C باعث اصلاح عملکرد (GST) glutathione-S-transferase و کاهش سرعت مرگ سلولی در پروستات می‌گردد. بررسی‌های بافت شناسی نیز نشان دهنده کاهش چروکیدگی آسینوس ها و کاهش تخریب اپیتلیوم پروستات گروه تحت تغذیه با ویتامین C بود [۳۰]. در بررسی سمینال وزیکل رت ها، ارتفاع اپتلیال و قطر هسته جهت مطالعه اندازه گیری می‌شود. در مطالعه حاضر این پارامترها در سمینال وزیکل رت های دیابتی بررسی و با گروه کنترل و گروه‌هایی که آنتی اکسیدان دریافت کرده بودند مقایسه شدند. در گروه دیابتی ارتفاع اپتلیال و قطر هسته نسبت به گروه کنترل کاهش یافته بودند هر چند این

در اپی دیدیم ارتفاع اپی تلیوم در گروه دیابتی در مقایسه با گروه کنترل افزایش نشان داد ($P > 0.05$). علاوه بر آن کاهش اندازه لومن و ترشحات موجود در آن و افزایش استروما در فضای بینابینی دیده شد. گروه استازانتین در مقایسه با گروه ویتامین E موجب کاهش معنی دار ارتفاع اپی تلیوم و افزایش قطر توبول ها شد ($P < 0.05$) (جدول ۳، تصویر ۳).



تصویر ۳: فوتومیکروگراف با رنگ آمیزی H&E از اپی دیدیم موش‌های صحرايي
 A: گروه کنترل، لومن حاوی ترشحات، استرومای کمی در فضای بینابینی توبول ها دیده می‌شود B: گروه دیابتی، کاهش اندازه لومن و ترشحات موجود در آن و افزایش استروما در فضای بینابینی دیده می‌شود. C: گروه ویتامین E، وجود ترشحات به اندازه گروه کنترل در لومن و کاهش استروما بین توبول ها و در D: گروه استازانتین، افزایش ترشحات در لومن و کاهش استروما بین توبول ها و افزایش قطر لوله‌ها دیده می‌شود. E: روش اندازه گیری قطر لوله توسط نرم افزار موتیک (بزرگنمایی $\times 10$). F: پیکان‌ها روش اندازه گیری قطر هسته و ارتفاع اپی تلیوم توسط نرم افزار موتیک را نشان می‌دهند (بزرگنمایی $\times 100$)

بحث

در اکثر موارد برای شناخت تأثیر دیابت در انسان، از مدل‌های حیوانی استفاده می‌گردد. یکی از روش‌های دیابتی کردن موش صحرايي استفاده از استرپتوزوتوسین است که بصورت انتخابی، باعث تخریب سلول‌های β پانکراس و دیابت نوع ۱ می‌گردد [۲۵-۲۷]. تقریباً اکثر محققین اظهار می‌دارند، استفاده از استرپتوزوتوسین روشی است که دیابت را در نزدیکترین حالت به دیابت انسان، ایجاد می‌نماید [۲۷] ما هم در این مطالعه از این ماده جهت ایجاد دیابت در رت استفاده نمودیم. مطالعات انسانی و مطالعه بر روی حیوانات آزمایشگاهی تغییرات بافتی را در ارتباط با دیابت گزارش کرده‌اند [۴، ۲۷]. با توجه به

به علت هایپرگلیسمی مزمن و در نتیجه تقص سیستم دفاع آنتی اکسیدانی و در نهایت تولید رادیکال آزاد اکسیژن می باشد [۲۵]. در این بیماری افزایش استرس اکسیداتیو، نه تنها، تولید پروتئین، لیپید و DNA سلول را تحت تأثیر قرار می دهد بلکه باعث تغییر در محتوای بافتی و فعالیت سیستم دفاع آنتی اکسیدانی هم می شود [۳۴]. علت تغییرات دیده شده در غدد ضمیمه دستگاه تناسلی مردان در بیماری دیابت ممکن است آسیب های اکسیداتیو با اکسیژن فعال باشد [۷، ۱۴]. به منظور کاهش اثر استرس اکسیداتیو بر بافت های مختلف از آنتی اکسیدان ها استفاده می شود [۳۵]. در مطالعه حاضر جهت بررسی تأثیر آنتی اکسیدان ها بر تغییرات ساختاری غدد جنسی در رت های دیابتی از ویتامین E و آستازانتین استفاده گردید. دونا و همکاران اثر مثبت استازانتین را در ظرفیت گیری اسپرم ها از طریق کاهش تولید ROS نشان دادند [۳۶]. از طرف دیگر فعالیت آنتی اکسیدانی ذاتی ویتامین E به طور گسترده در محیط های آزمایشگاهی و موجودات زنده به اثبات رسیده است (۲۲). در مطالعه حاضر استفاده از این آنتی اکسیدان ها تغییرات ایجاد شده در موش های دیابتی در اپی دیدیم و پروستات را به گروه کنترل نزدیک کرد. این اثر در گروه دریافت کننده ی استازانتین معنی دار بود که به نظر می رسد دلیل این امر خاصیت ضد دیابتی استازانتین باشد [۳۶]. بررسی دوز های مختلف و مطالعه مکانیسم مولکولی تغییرات ایجاد شده بعد از مصرف آنتی اکسیدان ها در موش های دیابتی پیشنهاد می شود.

نتیجه گیری

نتایج این مطالعه نشان داد که آنتی اکسیدان های استازانتین و ویتامین E می توانند با بهبود تغییرات بافتی ناشی از دیابت در اپی دیدیم و پروستات اثرات مثبت در غدد جنسی مردان تحت تأثیر دیابت ایفا کنند. این آنتی اکسیدان ها تأثیر مثبتی بر تغییرات سمینال و زیکول نشان ندادند.

سپاسگزاری

نویسندگان از معاونت تحقیقات و فن آوری دانشگاه علوم پزشکی همدان به خاطر حمایت مالی از این مطالعه در قالب طرح دانشجویی شماره ۹۱۱۲۰۸۴۳۶۰ تشکر و قدر دانی می نمایند. ضمناً نتایج آن با منافع نویسندگان در تعارض نیست.

REFERENCES

1. Association AD. Diagnosis and classification of diabetes mellitus. Diabetes care. 2012;35(Supplement 1):S64-S71.
2. Association AD. The American Diabetes Association (ADA) has been

تغییرات معنی دار نبود و در گروه های تحت درمان با آنتی اکسیدان ها اثرات بهبودی مشاهده نشد.

در تحقیقی موریسون و همکاران در سال ۲۰۰۶ با بررسی اثر دیابت القا شده بوسیله استرپتوزوتوسین بر وزیکول سمینال موش نشان دادند دیابت باعث افزایش غلظت noradrenalin و محتوای سمینال وزیکول و کاهش غلظت dopamine می شود. همچنین دیابت باعث تغییرات قابل توجه در sympathetic innervation وزیکول سمینال می گردد. همچنین نشان داده شده است که دیابت موجب atonia در این غدد می گردد [۱۳]. تغییرات مشاهده شده در گروه دیابتی در مطالعه حاضر نیز می تواند در همین راستا باشد. به نظر می رسد تغییرات ایجاد شده غیر قابل برگشت بوده و استفاده از آنتی اکسیدان ها تاثیری بر این پارامترها نداشته است. نشان داده شده است که دیابت موجب آتروفی سمینال وزیکول می شود. یاداف و همکاران کلسیفیه شدن سمینال وزیکول را در فرد دیابتی گزارش کردند [۳۱]. پی و همکاران بعد از ایجاد دیابت توسط استرپتوزوتوسین در رت ها نشان دادند که در رت های دیابتی ترشحات مایع منی کاهش یافته است که همراه با کاهش بیان پروتئین Aquaporins بوده است [۳۲]. در بررسی اپی دیدیم رت ها، ارتفاع اپیتلیال و قطر هسته و قطر مجرا بررسی گردید و در رت های دیابتی با گروه کنترل و گروه هایی که آنتی اکسیدان دریافت کرده بودند مقایسه شدند. در گروه دیابتی ارتفاع اپیتلیال و قطر هسته نسبت به گروه کنترل افزایش و قطر مجرا کاهش یافته بود. در گروه های تحت درمان با آنتی اکسیدان ها اثرات بهبودی دیده شد و تغییرات نزدیک به گروه کنترل بود و این بهبودی در گروه دریافت کننده ی استازانتین معنی دار بود.

سودامانی و همکاران نشان دادند که در رت های مبتلا به دیابت قطر مجاری در اپی دیدیم کاهش می یابد که هم راستا با مطالعه حاضر بود. آن ها همچنین نشان دادند که درمان با انسولین موجب افزایش قطر مجاری می گردد. در مطالعه حاضر نیز استفاده از آنتی اکسیدان ها باعث شد که پارامترهای مورد مطالعه به گروه کنترل نزدیک شود [۳۳]. حدس زده می شود یکی از علل کاهش باروری در مردان مبتلا به دیابت تغییرات ایجاد شده در اپی دیدیم باشد که موجب اختلال در انتقال اسپرم ها از این عضو می گردد [۳۴]. دیابت (چه در نوع کلینیکی و چه در نوع القایی)، باعث تولید مقادیر بالای استرس اکسیداتیو می شود که

actively involved in the development and dissemination of diabetes care standards, guidelines, and related documents for many years. Introduction. Diabetes care. 2009;32:S1.

3. Palmeira CM, Santos DL, Seica R, Moreno AJ, Santos MS. Enhanced mitochondrial testicular antioxidant capacity in Goto-Kakizaki diabetic rats: role of coenzyme Q. *Am J Physiol Cell Physiol*. 2001;281(3):C1023-8. PMID: [11502580](#)
4. Khaki A NMF, Ahmadi-Ashtiani HR, Rastgar H, Rezaeadeh Sh. Protective Effects of Quercetin on Spermatogenesis in Streptozotocin-induced Diabetic Rat. *J Med Plants*. 2009;8(4):57 - 64.
5. Leite MF, De Lima A, Massuyama MM, Otton R. In vivo astaxanthin treatment partially prevents antioxidant alterations in dental pulp from alloxan-induced diabetic rats. *Int Endod J*. 2010;43(11):959-67. DOI: [10.1111/j.1365-2591.2010.01707.x](#) PMID: [20546046](#)
6. Wolff SP. Diabetes mellitus and free radicals. Free radicals, transition metals and oxidative stress in the aetiology of diabetes mellitus and complications. *Br Med Bull*. 1993;49(3):642-52. PMID: [8221029](#)
7. La Vignera S, Condorelli R, Vicari E, D'Agata R, Calogero AE. Diabetes mellitus and sperm parameters. *J Androl*. 2012;33(2):145-53. DOI: [10.2164/jandrol.111.013193](#) PMID: [21474785](#)
8. Lorenzati B, Zucco C, Miglietta S, Lamberti F, Bruno G. Oral Hypoglycemic Drugs: Pathophysiological Basis of Their Mechanism of Action. *Oral Hypoglycemic Drugs: Pathophysiological Basis of Their Mechanism of Action*. Pharmaceuticals. 2010;3(9):3005-20.
9. Shrilatha B, Muralidhara. Early oxidative stress in testis and epididymal sperm in streptozotocin-induced diabetic mice: its progression and genotoxic consequences. *Reprod Toxicol*. 2007;23(4):578-87. DOI: [10.1016/j.reprotox.2007.02.001](#) PMID: [17360155](#)
10. Cagnon VH, Camargo AM, Rosa RM, Fabiani R, Padovani CR, Martinez FE. Ultrastructural study of the ventral lobe of the prostate of mice with streptozotocin induced diabetes (C57BL/6j). *Tissue Cell*. 2000;32(4):275-83. DOI: [10.1054/tice.2000.0123](#) PMID: [11145010](#)
11. Burke JP, Jacobson DJ, McGree ME, Roberts RO, Girman CJ, Lieber MM, et al. Diabetes and benign prostatic hyperplasia progression in Olmsted County, Minnesota. *Urology*. 2006;67(1):22-5. DOI: [10.1016/j.jurology.2005.08.010](#) PMID: [16413325](#)
12. Favaro WJ, Padovani CR, Cagnon VH. Ultrastructural and proliferative features of the ventral lobe of the prostate in non-obese diabetic mice (NOD) following androgen and estrogen replacement associated to insulin therapy. *Tissue Cell*. 2009;41(2):119-32. DOI: [10.1016/j.tice.2008.09.001](#) PMID: [19019401](#)
13. Morrison JF, Dhanasekaran S, Sheen R, Frampton CM, Mensah-Brown E. The effect of streptozotocin-induced diabetes on the rat seminal vesicle: A possible pathophysiological basis for disorders of ejaculation. *Ann N Y Acad Sci*. 2006;1084(1):267-79. DOI: [10.1196/annals.1372.013](#) PMID: [17151307](#)
14. Amaral S, Moreno AJ, Santos MS, Seica R, Ramalho-Santos J. Effects of hyperglycemia on sperm and testicular cells of Goto-Kakizaki and streptozotocin-treated rat models for diabetes. *Theriogenology*. 2006;66(9):2056-67. DOI: [10.1016/j.theriogenology.2006.06.006](#) PMID: [16860381](#)
15. Turk G, Sonmez M, Aydin M, Yuce A, Gur S, Yuksel M, et al. Effects of pomegranate juice consumption on sperm quality, spermatogenic cell density, antioxidant activity and testosterone level in male rats. *Clin Nutr*. 2008;27(2):289-96. DOI: [10.1016/j.clnu.2007.12.006](#) PMID: [18222572](#)
16. Sonmez M, Yuce A, Turk G. The protective effects of melatonin and Vitamin E on antioxidant enzyme activities and epididymal sperm characteristics of homocysteine treated male rats. *Reprod Toxicol*. 2007;23(2):226-31. DOI: [10.1016/j.reprotox.2006.11.003](#) PMID: [17178211](#)
17. Lei XG, Evenson JK, Thompson KM, Sunde RA. Glutathione peroxidase and phospholipid hydroperoxidase glutathione peroxidase are differentially regulated in rats by dietary selenium. *J Nutr*. 1995;125(6):1438-46. PMID: [7782896](#)
18. Di Mascio P, Devasagayam TP, Kaiser S, Sies H. Carotenoids, tocopherols and thiols as biological singlet molecular oxygen quenchers. *Biochem Soc Transact*. 1990;18(6):1054-6.
19. Ikeuchi M, Koyama T, Takahashi J, Yazawa K. Effects of astaxanthin in obese mice fed a high-fat diet. *Biosci Biotechnol Biochem*. 2007;71(4):893-9. DOI: [10.1271/bbb.60521](#) PMID: [17420580](#)
20. Naito Y, Uchiyama K, Aoi W, Hasegawa G, Nakamura N, Yoshida N, et al. Prevention of diabetic nephropathy by treatment with astaxanthin in diabetic db/db mice. *Biofactors*. 2004;20(1):49-59. PMID: [15096660](#)
21. Naguib YM. Antioxidant activities of astaxanthin and related carotenoids. *J Agric Food Chem*. 2000;48(4):1150-4. DOI: [10.1021/jf991106k](#) [pii] PMID: [10775364](#)
22. Agbaje IM, Rogers DA, McVicar CM, McClure N, Atkinson AB, Malidris C, et al. Insulin dependant diabetes mellitus: implications for male reproductive function. *Hum Reprod*. 2007;22(7):1871-7. DOI: [10.1093/humrep/dem077](#) PMID: [17478459](#)
23. Bahmanzadeh M, Vahidinia A, Mehdinejadiani S, Shokri S, Alizadeh Z. [Dietary supplementation with astaxanthin may ameliorate sperm parameters and DNA integrity in streptozotocin-induced diabetic rats]. *Clin Exp Reprod Med*. 2016;43(2):90-6.
24. Bahey NG, Soliman GM, El-Deeb TA, El-Drieny EA. Influence of insulin and testosterone on diabetic rat ventral prostate: Histological, morphometric and immunohistochemical study. *J Microsc U1.2(3)*:151-60.
25. Mesa M, Aguilera C, Gil A. Experimental Models of Oxidative Stress Related to Cardiovascular Diseases and Diabetes. In: Basu S, Wiklund L, editors. *Studies on Experimental Models. Oxidative Stress in Applied Basic Research and Clinical Practice*: Humana Press; 2011. p. 39-60.
26. Elsner M, Guldbakke B, Tiedge M, Munday R, Lenzen S. Relative importance of transport and alkylation for pancreatic beta-cell toxicity of streptozotocin. *Diabetologia*. 2000;43(12):1528-33. DOI: [10.1007/s001250051564](#) PMID: [11151762](#)
27. Ventura-Sobrevilla J, Boone-Villa VD, Aguilar CN, Roman-Ramos R, Vega-Avila E, Campos-Sepulveda E, et al. Effect of varying dose and administration of streptozotocin on blood sugar in male CD1 mice. *Proc West Pharmacol Soc*. 2011;54:5-9. PMID: [22423571](#)
28. El-Haleem MRA, Zidan RA. Effect of experimentally induced diabetes on adult albino rats' ventral prostate gland and role of selenium: histological and biochemical study. *Egypt J Histol*. 2011;34(2):311-22.
29. Gabry MS, Kader DHA, Moustafa M, Elenany AAH. Effect of some antioxidants on the prostate of adult and aged albino rats: a histological and immunohistochemical study. *J Appl Pharm Sci*. 2014;4(2):17.
30. Gobbo MG, Ribeiro DL, Taboga SR, de Almeida EA, Goes RM. Oxidative stress markers and apoptosis in the prostate of diabetic rats and the influence of vitamin C treatment. *J Cell Biochem*. 2012;113(7):2223-33. DOI: [10.1002/jcb.24092](#) PMID: [22573545](#)
31. Yadav R, Goel A, Sankhwar SN, Goyal NK. Incidentally detected bilaterally symmetrical seminal and vas calcification in young infertile male: a case report, literature review and algorithm for diagnosis. *Can Urol Assoc J*. 2012;6(5):E206-8. DOI: [10.5489/cuaj.12009](#) PMID: [23093647](#)
32. Pei L, Yang G, Jiang J, Jiang R, Deng Q, Chen B, et al. Expression of aquaporins in prostate and seminal vesicles of diabetic rats. *J Sex Med*. 2013;10(12):2975-85. DOI: [10.1111/jsm.12276](#) PMID: [23981690](#)
33. Soudamani S, Malini T, Balasubramanian K. Effects of streptozotocin-diabetes and insulin replacement on the epididymis of prepubertal rats: histological and histomorphometric studies. *Endocr Res*. 2005;31(2):81-98. PMID: [16353669](#)
34. Pellatt L, Rice S, Mason HD. Anti-Mullerian hormone and polycystic ovary syndrome: a mountain too high? *Reproduction*. 2010;139(5):825-33. DOI: [10.1530/REP-09-0415](#) PMID: [20207725](#)
35. Valko M, Rhodes CJ, Moncol J, Izakovic M, Mazur M. Free radicals, metals and antioxidants in oxidative stress-induced cancer. *Chem Biol Interact*. 2006;160(1):1-40. DOI: [10.1016/j.cbi.2005.12.009](#) PMID: [16430879](#)
36. Dona G, Kozuh I, Brunati AM, Andrisani A, Ambrosini G, Bonanni G, et al. Effect of astaxanthin on human sperm capacitation. *Mar Drugs*. 2013;11(6):1909-19. DOI: [10.3390/md11061909](#) PMID: [23736766](#)

The Effects of Vitamin E and Astaxanthin on Histological Structure of Prostate and Seminal Vesicle and Epididymis in Diabetic Rats

Manijeh Hamzepour Gherkholagh¹, Maryam Bahmanzadeh², Hosein Lahoutian³, Shayesteh Mehdinejadani⁴, Zohreh Alizadeh^{5,*}

¹ M.Sc., Students, Research Committee, Hamadan University of Medical Sciences, Hamadan, Iran

² Assistant Professor, Endometrium and Endometriosis Research Center, Hamadan University of Medical Sciences, Hamadan, Iran

³ Instructor, Department of Anatomical Sciences, School of Medicine, Hamadan University of Medical Sciences, Hamadan, Iran

⁴ Ph.D. Student, Department of Anatomy, School of Medicine, Tehran University of Medical Sciences, Tehran, Iran

⁵ Associate Professor, Endometrium and Endometriosis Research Center, Hamadan University of Medical Sciences, Hamadan, Iran

* Corresponding author: Zohreh Alizadeh, Associate Professor, Endometrium and Endometriosis Research Center, Hamadan University of Medical Sciences, Hamadan, Iran. E-mail: alizadeh@umsha.ac.ir

DOI: 10.21859/hums-24025

Received: 08.02.2017

Accepted: 28.06.2017

Keywords:

Diabetes Mellitus
Prostate
Seminal Vesicle
Astaxanthin
Vitamin E
Rats

How to Cite this Article:

Hamzepour Gherkholagh M, Bahmanzadeh M, Lahoutian H, Mehdinejadani S, Alizadeh Z. The Effects of Vitamin E and Astaxanthin on Histological Structure of Prostate and Seminal Vesicle and Epididymis in Diabetic Rats. *Sci J Hamadan Univ Med Sci.* 2017;24(2):119-125. DOI: 10.21859/hums-24025

© 2017 Hamadan University of Medical Sciences.

Abstract

Introduction: Enhanced oxidative stress and changes in antioxidant capacity are considered to play an important role in the pathogenesis of chronic diabetes mellitus. Vitamin E and astaxanthin are strong antioxidants and it has shown to reduce oxidative stress. This study aimed to investigate the effects of vitamin E and astaxanthin on histological structure of prostate, seminal vesicle and epididymis in diabetic rats.

Methods: In this experimental study, 28 adult male Wistar rats were divided into four groups. The control group received soybean oil, diabetic group received soybean oil, the treated diabetic group received vitamin E and treated diabetic group received astaxanthin. To induce diabetes, 55 mg/kg streptozotocin (STZ) was injected intraperitoneally. The diabetic-treated group received 0.72 mg/kg vitamin E and 720 mg/kg astaxanthin for 50 days, respectively. The prostate, seminal vesicle and epididymis were studied after the histological procedure and hematoxylin and eosin staining.

Results: The height of glandular epithelium was decreased in the diabetic group compared to the control ($P < 0.05$) and increased in the treated groups ($P < 0.05$) in the prostate gland. The diameter of acinies was increased in the diabetic group and decreased significantly in the astaxanthin-treated groups ($P > 0.05$). In the epididymis, the height of epithelium was increased in the diabetic group compared to the control ($P > 0.05$) and decreased in the treated groups. The diameter of tubules was decreased in the diabetic group and increased significantly after treatment with astaxanthin. In the seminal vesicle, the height of epithelium and diameter of nucleus were decreased in the diabetic group compared to the control ($P > 0.05$). Also, vitamin E and astaxanthin-treated groups showed decrease in these parameters ($P < 0.05$).

Conclusion: Vitamin E and astaxanthin can improve histological changes in prostate and epididymis in diabetic rats.