

Evaluation of Drain Placement Outcomes in Patients Requiring Splenectomy

Mehdi Eskandarlou^{1,*} , Vahid Hamzeie²

¹ Associate Professor, Department of Surgery, School of Medicine, Hamadan University of Medical Sciences, Hamadan, Iran

² Resident, Department of Surgery, School of Medicine, Hamadan University of Medical Sciences, Hamadan, Iran

* **Corresponding Author:** Mehdi Eskandarlou, Department of Surgery, School of Medicine, Hamadan University of Medical Sciences, Hamadan, Iran. Email: eskandarlou@gmail.com

Abstract

Received: 22.05.2019

Accepted: 19.08.2019

How to Cite this Article:

Eskandarlou M, Hamzeie V. Evaluation of Drain Placement Outcomes in Patients Requiring Splenectomy. *Avicenna J Clin Med.* 2019; 26(2): 93-98. DOI: 10.21859/ajcm.26.2.93

Background and Objective: Splenectomy is one of the most common abdominal surgeries following internal and hematologic diseases, as well as trauma which is along with some complications. This study aimed to investigate the effects and outcomes of drain placement after splenectomy, open splenorrhaphy, or laparoscopy.

Materials and Methods: This descriptive cross-sectional study included patients with various indications who underwent splenectomy with midline or left subcostal incisions in Besat Hospital, Hamadan, Iran, during 2017-2018. It should be noted that the patients underwent drain insertion, and the final outcomes were evaluated after surgery. Regarding the aim of the study, variables, such as hospital stay duration, postoperative infection, the incidence of collection and dehiscence, the duplication of surgical procedures, and secretion levels on days 1 to 5 post-operation were assessed using checklists and clinical examinations. All data were analyzed using SPSS software (version 21.0). A P-value less than 0.05 was considered statistically significant.

Results: According to the results, the mean age of the patients was 42.12±20.26 years. Moreover, out of 31 patients under study, 21 cases were male. In total, 16 (51.6%) and 15 (48.4%) patients underwent splenectomy using subcostal and midline incisions, respectively. The indications for surgery in patients included idiopathic thrombocytopenic purpura (n=10, 32.3%), hemolytic anemia (n=2, 6.45%), trauma (n=7, 22.6%), spleen mass (n=2, 6.5%), diagnostic procedure (n=3, 9.7%), splenomegaly (n=5, 16.1%), and hematological problems along with biliary stone disease (n=2, 6.45%). Regarding the surgical complications, the wound site collection (n=6, 6.45%) and left sub-diaphragmatic and Morison's pouch collection (n=6, 19.35%) were reported in this study. It should be noted that the duplication of the surgery was performed only in one patient, and all the cases had drainage secretions until the third day.

Conclusion: The insertion of the drain after splenectomy not only prevents complications, such as hematoma, seroma, or pancreatic secretion collection below the left diaphragm but also informs the surgeon, in some cases, about bleeding after surgery. Therefore, it seems that the benefits of drain placement may outweigh the risks of not using it.

Keywords: Complications, Drain, Splenectomy, Surgery

بررسی نتایج و عوارض تعبیه درن در بیماران کاندید جراحی اسپلنکتومی

مهدی اسکندریلو^{۱*}، وحید حمزه‌ای^۲

^۱ دانشیار، گروه جراحی، دانشکده پزشکی، دانشگاه علوم پزشکی همدان، همدان، ایران

^۲ دستیار گروه جراحی، دانشکده پزشکی، دانشگاه علوم پزشکی همدان

* نویسنده مسئول: مهدی اسکندریلو، گروه جراحی، دانشکده پزشکی، دانشگاه علوم پزشکی همدان، همدان، ایران. ایمیل: eskandarlou@gmail.com

چکیده

سابقه و هدف: اسپلنکتومی یکی از جراحی‌های شایع شکمی به دنبال بیماری‌های داخلی، هماتولوژی و یا تروما است که می‌تواند عوارضی را به همراه داشته باشد. در این راستا، مطالعه حاضر با هدف تعیین نتایج و عوارض تعبیه درن در جراحی اسپلنکتومی، اسپلنورافی باز یا لاپاروسکوپی انجام شد.

مواد و روش‌ها: در مطالعه توصیفی- مقطعی حاضر بیمارانی که با اندیکاسیون‌های مختلف طی سال‌های ۹۶-۱۳۹۵ در بیمارستان بعثت همدان تحت اسپلنکتومی با برش‌های میدلاین و یا ساب کوستال چپ قرار گرفته و برای آن‌ها پس از عمل، درن تعبیه شده بود مورد ارزیابی قرار گرفتند. با توجه به هدف مطالعه، متغیرهایی از قبیل روزهای بستری، عفونت پس از عمل، بروز کالکشن و dehiscence، جراحی مجدد و میزان ترشح طی یک تا پنج روز پس از عمل با استفاده از چک‌لیست طراحی شده و معاینه بالینی بررسی گردید و ثبت شد. در ادامه، تمامی داده‌های نهایی با استفاده از نرم‌افزار SPSS 21 مورد تجزیه و تحلیل آماری قرار گرفتند.

یافته‌ها: از میان ۳۱ بیمار مورد مطالعه، ۲۱ نفر (۶۷/۷ درصد) مرد و ۱۰ نفر (۳۲/۳ درصد) زن با میانگین سنی $42/12 \pm 20/26$ سال بودند. در این مطالعه ۱۶ بیمار (۵۱/۶ درصد) با برش ساب کوستال و ۱۵ بیمار (۴۸/۴ درصد) با برش میدلاین تحت اسپلنکتومی قرار گرفتند. اندیکاسیون‌های عمل در بیماران شامل: ITP (Idiopathic Thrombocytopenic Purpura) در ۱۰ بیمار (۳۲/۳ درصد)، آنمی همولیتیک در دو بیمار (۶/۴۵ درصد)، تروما در هفت بیمار (۲۲/۶ درصد)، توده طحال در دو بیمار (۶/۴۵ درصد)، عمل تشخیصی در سه بیمار (۹/۷ درصد)، بزرگی طحال در پنج بیمار (۱۶/۱ درصد) و مشکلات هماتولوژیک به همراه سنگ صفراوی در دو بیمار (۶/۴۵ درصد) بود. بر مبنای یافته‌ها، کالکشن محل زخم به‌عنوان عارضه عمل در دو بیمار (۶/۴۵ درصد) و کالکشن زیر دیافراگم چپ و موریسون در شش بیمار (۱۹/۳۵ درصد) گزارش گردید. جراحی مجدد تنها در یک بیمار انجام شد و تمامی بیماران مورد مطالعه تا روز سوم پس از عمل دارای ترشحات درن بودند.

نتیجه‌گیری: تعبیه درن پس از اسپلنکتومی ضمن پیشگیری از عوارضی نظیر هماتوما، سروما یا تجمع ترشحات پانکراس در زیر دیافراگم چپ، در مواردی به جراح کمک می‌نماید تا از عارضه خونریزی پس از عمل زودتر مطلع گردد؛ از این رو به نظر می‌رسد که فواید تعبیه درن بر استفاده‌نکردن از آن غالب باشد.

واژگان کلیدی: جراحی، درن، طحال‌برداری، عوارض

مقدمه

طحال به‌عنوان جزئی از سیستم هماتولوژیک و لنفوئیدی در حفره پریتون قرار دارد. عملکرد طحال به‌عنوان بخشی از سیستم ایمنی بدن به‌ویژه در کودکان حائز اهمیت می‌باشد؛ اما به دلایل متعددی ممکن است رزکسیون طحال یا اسپلنکتومی امری الزامی باشد [۱]. در تروما به شکم طحال به‌عنوان یکی از

شایع‌ترین ساختمان‌های حفره پریتون است که دچار صدمه می‌گردد و اغلب نیاز به اسپلنکتومی دارد [۲]. تومورهای اولیه یا ثانویه در طحال از دلایل دیگر اسپلنکتومی هستند. گاهی اختلال در عملکرد طحال منجر به ایجاد عوارض هماتولوژیکی از جمله کاهش هموگلوبین و پلاکت می‌گردد. در این شرایط اغلب

بسیار متفاوت می‌باشد. در دیگر مطالعات، عوارض عفونی و بروز آبسه در موارد درناژ بسته، بسیار اندک گزارش شده است و در این مطالعات درناژ در تشخیص زودهنگام خونریزی به دنبال جراحی که از عوارض بالقوه کشنده و خطرناک می‌باشد و نیز درناژ ترشحات در آسیب دم پانکراس، مفید دانسته شده است. با توجه به اینکه تاکنون مطالعه‌ای در زمینه سنجش مزایا و معایب تعبیه یا عدم تعبیه درن پس از جراحی طحال در دانشگاه علوم پزشکی همدان و مرکز بعثت صورت نگرفته است، مطالعه حاضر با هدف تعیین نتایج و عوارض تعبیه درن در جراحی اسپلنکتومی یا اسپلنورافی باز یا لاپاراسکوپیک در بیماران کاندید جراحی انجام شد.

مواد و روش‌ها

مطالعه حاضر به صورت توصیفی-مقطعی طی مدت یک سال انجام شد. پس از اخذ رضایت‌نامه آگاهانه، ۳۱ بیمار از هر دو جنس (زن و مرد) وارد مطالعه شدند و تحت اسپلنکتومی قرار گرفتند. روش نمونه‌گیری در این مطالعه سرشماری بود. اندیکاسیون اسپلنکتومی شامل بیماران ترومایی و بیماران با اختلالات هماتولوژیک بود که طبق اصول علمی و استاندارد، بدون مداخله تحت درمان قرار گرفتند. تمامی ارزیابی‌ها و اقدامات تشخیصی و درمان اولیه پیش از جراحی مطابق با اصول علمی انجام شدند. لازم به ذکر است که کلیه بیماران تحت اسپلنکتومی توتال قرار گرفتند. در این مطالعه لاپاراتومی به صورت میدلاین یا ساب کوستال چپ انجام شد. پس از دسترسی به حفره پریتونن و طحال، اتصالات لیگامانی و پریتونئال طحال با متر آزاد شده و طحال روی زخم منتقل می‌گردید. سپس، عروق اصلی طحال در ناف (با دقت به منظور دوری از صدمه دم پانکراس) مشخص و جدا شده و با نخ سیلیک ۰-۲، ۰-۳ و ۰-۴ لیگاتور دوپل می‌شدند. پس از اسپلنکتومی، هموستاز به دقت توسط کوتری لبه‌های پریتونن در بستر طحال و همچنین لیگاتور با استفاده از نخ سیلیک برقرار می‌شد و در انتها درن پن‌رز (Penrose) در بستر طحال تعبیه شده، از فلانک چپ شکم خارج گشته و فیکس می‌شد. پس از انتقال به بخش، بیماران مطابق با پروتکل تهیه شده در معاینات روزانه از نظر میزان و نوع ترشحات درن، وضعیت زخم از نظر عفونت و dehiscence توسط پژوهشگر مورد ارزیابی قرار می‌گرفتند.

در روزهای چهارم تا ششم پس از جراحی به منظور ارزیابی کالکشن در فضای دیافراگم چپ بیماران، سونوگرافی انجام شد و نتیجه آن در پروتکل ثبت گردید. مقدار ترشح درن روزانه بر حسب تعداد گازهای آغشته شده با ترشحات مشخص شد و در پروتکل ثبت گردید. آغشته شدن کامل یک گاز حدوداً معادل ۲۵ سی‌سی ترشح بود و زمانی که ترشح به کمتر از ۲۵ سی‌سی در روز می‌رسید، درن خارج می‌گردید.

گزینه انتخابی برای مرتفع‌ساختن عارضه، درمان طبی است و در صورت عدم پاسخ به درمان طبی یا ایجاد عوارض دارویی، اسپلنکتومی انجام می‌شود [۳].

اسپلنکتومی یکی از جراحی‌های نسبتاً شایع شکم محسوب می‌گردد که می‌تواند به صورت لاپاراسکوپیک یا جراحی باز انجام شود. در مواردی که اندازه طحال، نرمال یا کمی بزرگتر باشد، جراحی می‌تواند توسط لاپاراسکوپ انجام شود؛ اما گزینه انتخابی برای اسپلنکتومی، جراحی باز می‌باشد که از دو برش میدلاین و یا ساب کوستال چپ انجام می‌شود [۴-۶]. هریک از این دو برش دارای فواید و مضراتی هستند. ذکر این نکته ضرورت دارد که برش استاندارد برای اسپلنکتومی در تروما، برش میدلاین است [۷].

طحال در زیر دیافراگم چپ از طریق لیگامان‌های خود در حفره پریتونن نگهداری می‌شود. برای انجام اسپلنکتومی، اتصالات طحال از پریتونن، ناف و دم پانکراس دایسکت و جدا می‌شود. ناف و بستر طحال نسبتاً پر خون هستند. لبه‌های پریتونن که به طحال (لیگامان‌ها) متصل می‌باشند نیز به دلیل دایسکشن مقداری تمایل به خونریزی (Oozing) دارند [۸]. عروق طحال به ویژه وریدهای آن به دلیل عدم وجود دریچه در سیستم وریدی پورتال، دارای فشار خون بالا بوده و مستعد خونریزی می‌باشند. به دنبال رزکسیون طحال، پتانسیل یک فضای مرده در زیر دیافراگم چپ ایجاد می‌شود که می‌تواند مکانی برای تجمع خون، پلازما و ترشحات پانکراس به دنبال دایسکشن و یا صدمه خفیف به دم آن هنگام اسپلنکتومی باشد. از سوی دیگر، خونریزی‌های خفیف و تدریجی می‌تواند از بستر و یا عروق لیگاتور شده روی دهد و در نهایت با گذشت زمان خود را به صورت ناپایداری تدریجی علائم حیاتی به دلیل خونریزی داخل شکم نشان دهد [۹، ۱۰]. به نظر می‌رسد که درناژ کردن فضای زیر دیافراگم چپ با تعبیه درن باعث جلوگیری از ایجاد کالکشن شامل: خون، سروما، آبسه و ترشحات پانکراسی گردد. در موارد خونریزی مداوم و قابل ملاحظه که می‌تواند در زمان‌های اولیه پس از جراحی مخفی بماند لازم است زودهنگام و قبل از وخیم شدن شرایط بیمار، پزشک را آگاه ساخت. اقدام زودهنگام برای کنترل خونریزی، میزان مرگ و میر را کاهش می‌دهد و از سوی دیگر مانع ایجاد آبسه‌های زیر دیافراگم می‌گردد [۱۱].

بر مبنای مطالب بیان شده و با توجه به مطالعات متعدد صورت گرفته طی چند دهه اخیر، همچنان لزوم استفاده از درناژ جراحی باز یا بسته به دنبال جراحی اسپلنکتومی مورد سؤال می‌باشد. برخی از مطالعات حاکی از افزایش بروز آبسه ساب دیافراگماتیک و عوارض عفونی به دنبال تعبیه درناژ هستند که در این مطالعات درناژ باز و بسته با نتایج متفاوتی همراه بوده است و نتایج کلی در مورد شیوع عوارض عفونی

علت نیاز به اسپلنکتومی بیماران در جدول ۱ نشان داده شده است.

بر مبنای نتایج، در دو بیمار کالکشن نسبتاً کوچکی (حدوداً ۳×۲ سانتی‌متر) در محل برش جراحی در سونوگرافی مشاهده شد. در سونوگرافی انجام‌شده طی روزهای سوم تا پنجم پس از جراحی، مختصری تجمع مایع در زیر دیافراگم چپ در شش بیمار مورد مطالعه گزارش شد؛ اما هیچ موردی از عفونت زخم، dehiscency و evisceration مشاهده نگردید.

تنها یکی از بیماران مورد مطالعه که به دلیل بزرگی خفیف طحال و اختلال پلاکتی و غیرهماتولوژی تحت عمل جراحی اسپلنکتومی لاپاراسکوپیک قرار گرفته بود، پس از جراحی با مشاهده درناژ خونی از درن بیمار که به‌طور مداوم بود، طی هشت ساعت بعد مجدداً تحت عمل جراحی قرار گرفت. جراحی نوبت دوم نیز به شکل لاپاراسکوپیک انجام شد.

جدول ۱: پاتولوژی اسپلنکتومی در ۳۱ بیمار مورد مطالعه با تعبیه درن

پاتولوژی	تعداد	درصد
ITP	۱۰	۳/۳۲
آنمی همولیتیک	۳	۹/۶۷
تروما	۷	۲۲/۵۸
توده طحال	۲	۶/۴۵
تشخیصی	۳	۹/۶۷
بزرگی طحال	۵	۱۶/۱۲
بیماری هماتولوژیک و سنگ صفراوی	۲	۶/۴۵

شایان ذکر است که در ۱۶ بیمار مورد مطالعه، لاپاراتومی در ناحیه ساب کوستال چپ و در ۱۵ بیمار در میدلاین انجام شد. عوارض رخ داده در بیماران در شکل ۱ نشان داده شده است.

باید خاطر نشان ساخت که در صورت مشاهده کالکشن و علائم عفونت (Sepsis) در زیر دیافراگم چپ می‌بایست برای بیمار سی تی اسکن انجام شود و براساس قضاوت بالینی و یافته‌های پاراکلینیکی برای کالکشن چرکی تصمیم‌گیری گردد.

در این مطالعه اطلاعات اولیه توسط نرم‌افزار آماری SPSS 20 مورد تجزیه و تحلیل آماری قرار گرفتند. از آزمون‌های آمار توصیفی مانند درصد فراوانی، میانگین و انحراف معیار نیز برای آنالیز داده‌ها استفاده شد. سطح معناداری کمتر از ۰/۰۵ از نظر آماری معنادار در نظر گرفته شد.

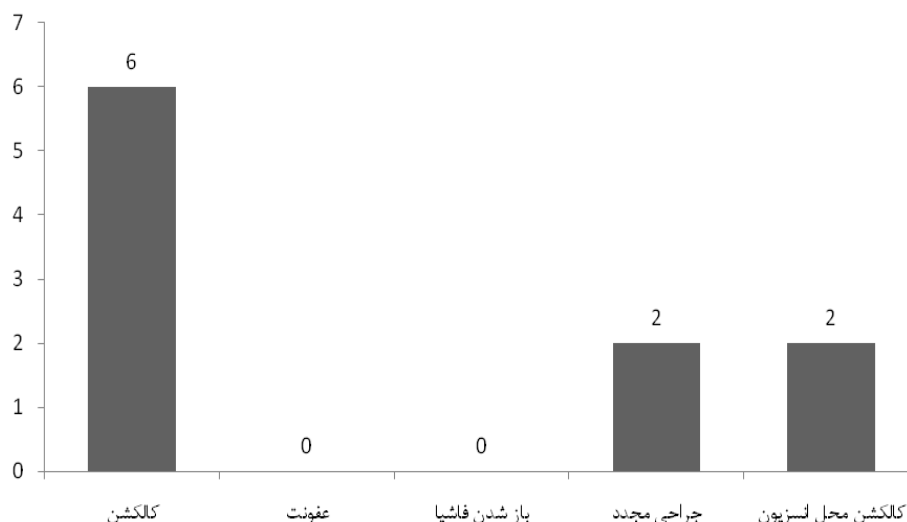
ملاحظات اخلاقی

با توجه به اینکه روش جراحی ذکرشده در مطالعه از جمله روش‌های درمانی استاندارد بوده و در مراکز درمانی مختلف و با نظر جراحان و تشخیص آن‌ها نسبت به فرد و نتایج قبلی آن مرکز، هریک از این روش‌ها مورد استفاده عام می‌باشند؛ از این رو کاربرد آن در بیماران منع اخلاقی ندارد.

یافته‌ها

از مجموع ۳۱ بیمار مورد مطالعه، ۲۱ نفر (۶۷/۷ درصد) مرد و ۱۰ نفر (۳۲/۳ درصد) زن بودند. حداقل سن بیماران ۱۰ و حداکثر آن ۷۵ سال با میانگین $42/12 \pm 20/26$ سال بود. یک بیمار طی ۱۲ ساعت پس از جراحی فوت کرد و از مطالعه و آنالیز نهایی خارج گردید. بر مبنای نتایج، مدت بستری بیماران پس از جراحی حداقل دو روز و حداکثر ۱۰ روز با میانگین ۵/۶۷ روز بود. زمان خارج کردن درن نیز حداقل سه روز و حداکثر هفت روز پس از جراحی با متوسط ۴/۳۲ روز گزارش گردید.

شکل ۱: فراوانی عوارض رخ داده بعد اسپلنکتومی



شکل ۱: فراوانی عوارض مشاهده‌شده به دنبال اسپلنکتومی

است [۱۵]. در بیماران مورد بررسی در مطالعه حاضر، عارضه‌ای به دنبال تعبیه درن که نیاز به جراحی داشته باشد، مشاهده نشد. حتی در ارتباط با یکی از بیماران، تعبیه درن پزشک را از وجود خونریزی آهسته و مداوم درون شکم آگاه ساخت و جراح زود هنگام و بدون اینکه بیمار وارد فازهای پیشرفته شوک هموراژیک شود، وی را در دو نوبت جراحی نمود و علت خونریزی را تشخیص داده و درمان کرد.

در برخی از موارد جراحی‌های روی طحال، ریسک وقوع خونریزی پس از جراحی و یا ایجاد کالکشن بیشتر می‌باشد. در موارد بزرگی شدید طحال و پرخون بودن بافت‌های نرم مجاور آن، چاق بودن بیماران که جراحی اسپلنکتومی و یا اسپلنورافی را مشکل می‌کند، بیماران با اختلال در سیستم انعقادی و بیماری‌هایی که به دلایلی هنگام جراحی فشار خون پایینی دارند و احتمال خونریزی پس از جراحی به دلیل oozing از بستر طحال و مکان‌های dissection بالا به نظر می‌رسد، تعبیه درن می‌تواند مفید باشد [۹، ۱۰].

در مطالعه حاضر تقریباً تمامی بیماران دارای ترشحات خونی، پلاسما یا لنفی از تعبیه درن تا روز سوم پس از جراحی با حداقل مقدار ۵۰ سی‌سی در روز بودند. لازم به ذکر است که ترشحات درن در برخی از بیماران تا پنج یا شش روز پس از جراحی ادامه داشت. در صورت عدم تعبیه درن در این بیماران، احتمال ایجاد کالکشن در زیر دیافراگم و یا آسسه وجود داشت. باید بیان نمود که اگرچه ضریب جذب پریتونئال برای خون، پلاسما یا لنف بالا می‌باشد؛ اما ممکن است محصور شدن این ترشحات از طریق walled off شدن و یا concealed شدن به وسیله اومنتموم با لوپ‌های روده روی دهد و خود را به صورت حفره‌ای از ترشحات در روزهای پس از جراحی نشان دهد. چنین کالکشن‌هایی می‌توانند دو مسیر را طی کنند؛ گاهی به تدریج جذب گردند (که چنین حالتی را در شش بیمار مورد مطالعه مشاهده کردیم) و گاهی به کیست و یا آسسه تبدیل شوند. این موارد به دلیل اثرات موضعی و فشاری و یا به دلیل پروسسه عفونی نیاز به مداخله درمانی غیرتهاجمی (Noninvasive) (به جای جراحی باز) خواهند داشت. چنین اقداماتی نیازمند بستری نمودن بیمار بوده و هزینه‌های مالی را برای فرد به همراه خواهد داشت.

نتیجه‌گیری

نتایج حاصل از این مطالعه نشان دادند که به دنبال تعبیه درن پس از اسپلنکتومی، نه تنها عارضه‌ای رخ نمی‌دهد؛ بلکه علاوه بر خارج کردن ترشحات دم پانکراس، خون یا پلاسما از فضای زیر دیافراگم چپ و جلوگیری از وقوع کالکشن، در مواردی که جراح کمک می‌کند تا از عارضه خونریزی پس از عمل زودتر مطلع گردد؛ از این رو به نظر می‌رسد که فواید

به دنبال اسپلنکتومی و اسپلنورافی همیشه این سؤال برای جراح مطرح می‌باشد که آیا لازم است درن در بستر طحال قرار داده شود؟ ایجاد یک سطح خشن در بستر طحال، خونریزی از لبه‌های پریتونئال جداری و لیگامان‌های dissect شده و یا احتمال خونریزی از مکان اسپلنورافی می‌تواند باعث تجمع خون، پلاسما و لنف در فضای به‌جامانده به دنبال اسپلنکتومی و یا زیر دیافراگم گردد. در پی اسپلنکتومی، یک فضای مرده واقعی در زیر دیافراگم فراهم می‌شود. از سوی دیگر، سطوح و نواحی ایجاد شده به دنبال جراحی در زیر دیافراگم چپ که توانایی extravasation لنف، خون و پلاسما را دارند می‌توانند منجر به ایجاد یک کالکشن در فضای زیر دیافراگم چپ شوند. تأثیر suctioning دیافراگم در سیکل تنفسی در این extravasation قابل اغماض نمی‌باشد. این گونه تجمعات می‌تواند عوارضی را به دنبال داشته باشد. آسسه زیر دیافراگم، تحریک دیافراگم و ایجاد عوارض ثانویه روی سیستم تنفسی و ایجاد pleural effusion از عوارض هرگونه کالکشن زیر دیافراگم می‌باشند [۱۰، ۱۲].

درمان این عوارض نیاز به بستری مجدد، طولانی شدن مدت بستری بیمار و افزایش هزینه خواهد داشت. به نظر می‌رسد که تعبیه درن در زیر دیافراگم و بستر طحال می‌تواند از ایجاد کالکشن جلوگیری نماید. همچنین تصور می‌شود در مواردی که احتمال خونریزی در بستر طحال و یا محل ترمیم آن فراوان است، تعبیه درن در تشخیص زود هنگام خونریزی مداوم پس از جراحی، کمک‌کننده و مفید باشد. این امر در مطالعات مختلف نیز تأکید و تأیید گردیده است [۱۳، ۱۴].

در مطالعه حاضر هیچ موردی از عوارض ناشی از تعبیه درن مشاهده نشد و در هر شش مورد، کالکشن مختصر در روزهای سوم تا پنجم در سونوگرافی گزارش گردید. به نظر می‌رسد که چنین کالکشن‌هایی در محل تعبیه درن نبوده‌اند. به عبارت دیگر، یک نوع کالکشن در فضای محصور شده بین احشا یا اومنتموم و به دور از محل تعبیه درن وجود داشت که ارتباطی با درن برای تخلیه به سطح پوست نداشت.

البته در مورد هر شش بیمار مورد بررسی در این مطالعه، پس از ترخیص و در دوران پیگیری، بررسی مجدداً انجام شد که بر مبنای نتایج علائمی دال بر وجود کالکشن وجود نداشت. طی ۱۴ تا ۲۱ روز پس از ترخیص، یک نفر از بیماران مورد مطالعه با کالکشنی بزرگ همراه با تب و علائم عفونت و آسسه مراجعه نمود که پس از بستری و درمان طبی، بدون درناژ بهبود یافت.

اعتقاد بر این است که همان‌طور که درن باعث خارج کردن ترشحات داخل شکم (زیر دیافراگم) به سطح شکم می‌شود، می‌تواند موجب انتقال باکتری از سطح پوست به حفره شکم نیز گردد؛ اما اگر این باور را بپذیریم، باز هم مقایسه ریسک و منافع تعبیه درن نشان می‌دهد که فواید تعبیه آن در مواردی بیشتر

تخصصی جراحی عمومی مصوب دانشگاه علوم پزشکی همدان می‌باشد. بدین وسیله نویسندگان از دکتر سیف ربیعی؛ مشاور آماری طرح و کلیه عزیزانی که در انجام این طرح با پژوهشگران همکاری نمودند، تشکر و قدردانی می‌نمایند. شایان ذکر است که نتایج این مطالعه با منافع نویسندگان در تعارض نمی‌باشد.

تعبیه درن بر استفاده نکردن از آن غالب می‌باشد. یافته‌های حاصل از این مطالعه می‌توانند تا حد زیادی برای متخصصان جراحی عمومی که در مورد تعبیه درن در جراحی اسپلنکتومی شک و تردید دارند، کمک‌کننده باشند.

تشکر و قدردانی

مقاله حاضر برگرفته از بخشی از پایان‌نامه دوره دکتری

REFERENCES

- O'Neill HC, Griffiths KL, Periasamy P, Hinton RA, Hey YY, Petvises S, et al. Spleen as a site for hematopoiesis of a distinct antigen presenting cell type. *Stem Cells Int*. 2011;2011:954275. PMID: 22190965 DOI: 10.4061/2011/954275
- Jiménez-García AD, Cardiel-Marmolejo LE, Cerón-García G, Durán-Ortiz S. Splenectomy in abdominal trauma in the General Hospital of Balbuena from January 2010 to December 2014. *Rev Med Hosp General Mex*. 2018; 81(1):35-40. DOI: 10.1016/j.hgmx.2016.11.002
- Kaza RK, Azar S, Al-Hawary MM, Francis IR. Primary and secondary neoplasms of the spleen. *Cancer Imaging*. 2010;10(1):173-82. PMID: 20713317 DOI: 10.1102/1470-7330.2010.0026
- Ardestani A, Tavakkoli A. Laparoscopic versus open splenectomy: the impact of spleen size on outcomes. *J Laparoendosc Adv Surg Tech A*. 2013;23(9):760-4. PMID: 23781954 DOI: 10.1089/lap.2013.0012
- Heniford BT, Park A, Walsh RM, Kercher KW, Matthews BD, Frenette G, et al. Laparoscopic splenectomy in patients with normal-sized spleens versus splenomegaly: does size matter? *Am Surg*. 2001;67(9):854-7. PMID: 11565763
- Owera A, Hamade AM, Bani Hani OI, Ammori BJ. Laparoscopic versus open splenectomy for massive splenomegaly: a comparative study. *J Laparoendosc Adv Surg Tech A*. 2006;16(3):241-6. PMID: 16796432 DOI: 10.1089/lap.2006.16.241
- Ajao OG. Abdominal incisions in general surgery: a review. *Ann Ib Postgrad Med*. 2007;5(2):59-63. PMID: 25161434
- Palanivelu C, Jani K, Malladi V, Shetty R, Senthilkumar R, Maheshkumar G. Early ligation of the splenic artery in the leaning spleen approach to laparoscopic splenectomy. *J Laparoendosc Adv Surg Tech A*. 2006;16(4):339-44. PMID: 16968178 DOI: 10.1089/lap.2006.16.339
- Crary SE1, Buchanan GR. Vascular complications after splenectomy for hematologic disorders. *Blood*. 2009; 114(14):2861-8. PMID: 19636061 DOI: 10.1182/blood-2009-04-210112
- Qu Y, Ren S, Li C, Qian S, Liu P. Management of postoperative complications following splenectomy. *Int Surg*. 2013;98(1):55-60. PMID: 23438277 DOI: 10.9738/CC63.1
- Lotfy WE, Awad WM, Hamed AM, Gouhar GK, Salem HA. Splenic bed lavage: a new technique to avoid postsplenectomy subphrenic abscess in patients with portal hypertension. *Egypt J Surg*. 2014;33(2):81-5. DOI: 10.4103/1110-1121.131653
- Bhandarkar DS, Katara AN, Mittal G, Shah R, Udwardia TE. Prevention and management of complications of laparoscopic splenectomy. *Indian J Surg*. 2011;73(5): 324-30. PMID: 23024535 DOI: 10.1007/s12262-011-0331-5
- Vecchio R, Intagliata E, Marchese S, Battaglia S, Cacciola RR, Cacciola E. Surgical drain after open or laparoscopic splenectomy: is it needed or contraindicated? *G Chir*. 2015;36(3):101-5. PMID: 26188753
- McNicholas MM, Mueller PR, Lee MJ, Echeverri J, Gazelle GS, Boland GW, et al. Percutaneous drainage of subphrenic fluid collections that occur after splenectomy: efficacy and safety of transpleural versus extrapleural approach. *AJR Am J Roentgenol*. 1995;165(2):355-9. PMID: 7618556 DOI: 10.2214/ajr.165.2.7618556
- Lalancette C, Charron D, Laferrière C, Dolcé P, Déziel E, Prévost M, et al. Hospital drains as reservoirs of pseudomonas aeruginosa: multiple-locus variable-number of tandem repeats analysis genotypes recovered from faucets, sink surfaces and patients. *Pathogens*. 2017;6(3):E36. PMID: 28792484 DOI: 10.3390/pathogens6030036