



بررسی آلودگی انگلی لوله گوارش پرندگان زینتی شهرستان ارومیه

• موسی توسلی، دانشیار گروه پاتوبیولوژی دانشکده دامپزشکی دانشگاه ارومیه
• جعفر علیزاده دستجرد، دامپزشک بخش خصوصی

تاریخ دریافت: فروردین ماه ۱۳۸۲ تاریخ پذیرش: دی ماه ۱۳۸۲

چکیده

جهت بررسی آلودگی انگلی دستگاه گوارش پرندگان زینتی در شهرستان ارومیه از ۴۳۴ قطعه پرنده شامل (۲۱۰ قطعه قناری، ۱۶۳ قطعه مرغ عشق، ۵۴ قطعه فینچ و ۷ قطعه طوطی) نمونه گیری انجام شد. در این بررسی ۴ نمونه مرغ عشق (۲/۴٪) و ۵ نمونه طوطی (۷۱/۴٪) آلوده به تخم نماتود بودند. آلودگی به ایزوسپورا قناری در ۱۰۰ قطعه قناری (۴۷/۶٪) مشاهده شد. از این تعداد در ۷۵ مورد در هر گرم مدفوع تعداد اووسیست کمتر از ۲۰ عدد و در پرندگان تلف شده آلودگی به ۶۵۰ اووسیست در هر گرم مدفوع می‌رسید.

کلمات کلیدی: پرندگان زینتی، انگل و ارومیه

Pajouhesh & Sazandegi No:62 pp: 37-39

Gastrointestinal parasite of aviary and pet birds in Urmia, Iran

By: M. Tavasoli, University of Urmia Iran

Alizadeh Dastjerd J. Doctor of Veterinary Medicine

In this survey four hundred and thirty four samples (210 canaries, 163 greenfinch, 54 finch and 7 parrot) were examined for gastrointestinal parasites. The results indicated that infection to nematode eggs in parrot and greenfinch were 71.4% and 2.4% respectively. 47.6% of canaries were infected to Isospora canaria. The oocyst number in infected canaries were between 1- 20 and up to 650 oocyst in died birds.

Key words: pet birds, parasite, Urmia

مقدمه

پرنندگان زینتی با توجه به ظرافت و زیبایی خاص خود محبوبیت خاصی در نزد مردم دارند. بسیاری از اهالی ارومیه به دلیل موقعیت خاص زیست محیطی و آب و هوایی این شهر علاقه خاصی به پرورش و نگهداری پرنندگان زینتی دارند و در بسیاری از منازل پرنندگان به خصوص قناری و مرغ عشق را می توان یافت. بررسی حاضر با هدف شناخت آلودگی های انگلی دستگاه گوارش در این پرنندگان انجام شده است.

مواد و روش کار

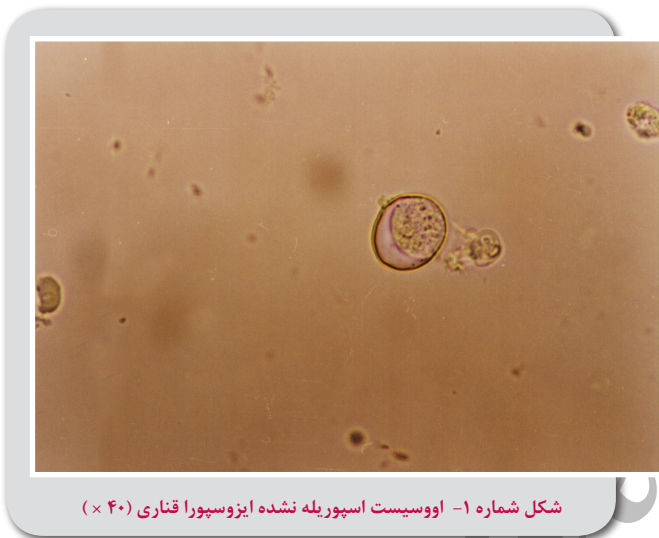جهت بررسی آلودگی به انگل های دستگاه گوارش در پرنندگان دست آموز و زینتی نمونه گیری از اوائل اسفند ماه ۱۳۸۰ تا تیر ماه ۱۳۸۱ از پرنده فروشی ها و پرنندگان موجود در منازل در سطح شهرستان ارومیه انجام گرفته است. پرنده های مورد آزمایش شامل قناری، مرغ عشق، فینچ و طوطی بود که در تعداد متفاوت در پرنده فروشی ها وجود داشته اند. در این بررسی از ۴۳۴ قطعه پرنده شامل (۲۱۰ قطعه قناری، ۱۶۳ قطعه مرغ عشق، ۵۴ قطعه فینچ و ۷ قطعه طوطی) نمونه گیری شد. جهت نمونه گیری با مراجعه به محل پرنده فروشی پس از تمیز نمودن سینی زیر قفس، هم اندازه سینی مقوا یا روزنامه باطله قرار می دادیم. دو ساعت بعد اقدام به نمونه گیری می کردیم و نمونه های مدفوع را با کاردک به داخل ظرف نمونه برداری منتقل و بلافاصله به آزمایشگاه منتقل می نمودیم. در این بررسی پرنده های تلف شده (در یک پرنده فروشی با تلفات بالا در قناری ها) را نیز جهت بررسی آلودگی های انگلی و تشخیص علت احتمالی مرگ به آزمایشگاه انتقال می دادیم. برای شناور سازی تخم کرمها و اووسیست کوکسیدیها در نمونه های مدفوع از روش شناورسازی با سانتیفریژ و محلول سولفات روی استفاده شد (۱، ۴) اجرام زیر لامل با بزرگ نمایی ۱۰× و ۴۰× میکروسکوپ مشاهده و تشخیص داده شد. پرنندگان تلف شده را نیز کالبد گشایی کرده و از قسمت های مختلف بدن آنها نمونه گیری می کردیم.

جهت تشخیص تفریقی بین اووسیست گونه های ایمریا و ایزوسپورا از کشت مدفوع در بی کرومات پتاسیم ۳ درصد استفاده شد. تشخیص آلودگی به ایزوسپورا و اتوکسوپلازما بر علائم کالبدگشایی و مشاهده ضایعات اندامهای داخلی استوار است چون تشخیص آلودگی این تک یاخته ها بر اساس شکل اووسیست های موجود در مدفوع پرنندگان مشکل است (۶). در آلودگی با اتوکسوپلازما بزرگ شدن کبد و طحال و وجود کانون های سفید رنگ در اندامهای داخلی مشخص می باشد و مروزویت های اتوکسوپلازما در مونوسیت ها و لنفوسیت ها و در گسترش های تهیه شده از کبد یا طحال دیده می شود (۱۳، ۱۷، ۱۸، ۱۹). بدین منظور علاوه بر مشخصات ظاهری اووسیست های اسپوریله و غیر اسپوریله و اندازه گیری اووسیست ها با میکرومتر چشمی گسترش هایی از خون محیطی، کبد و طحال تهیه و به ضایعات پس از مرگ در اندامها جهت تفکیک این دو تک یاخته توجه می نمودیم.

نتایج

در آزمایش مدفوع نمونه ها، ۴ قطعه مرغ عشق (۲/۴٪) و ۵ قطعه

طوطی (۷۱/۴٪) آلوده به تخم نامتود (با متوسط طول و عرض ۶۰×۴۰ میکرون) بودند. آلودگی بسیار کم و تعداد تخم شمارش شده از ۱-۲ تخم در هر گرم مدفوع بیشتر نبود. با توجه به شکل بیضی، توده سلولی تقسیم نشده و اندازه تخم، آلودگی را می توان به گونه های اسکاریدیدا نسبت داد. آلودگی به ایزوسپورا در ۱۰۰ قطعه قناری (۴۷/۶٪) مشاهده شد (پس از کشت مدفوع اووسیست های اسپوریله ایمریا و ایزوسپورا به راحتی از هم تفکیک می شوند، اووسیست اسپوریله ایزوسپورا دارای دو اسپوروسیست که هر یک چهار اسپوروزوئیت دارند و اووسیست اسپوریله ایمریا واجد چهار اسپوروسیست است که هر یک دو اسپوروزوئیت دارند. (۱۵) (شکل شماره ۱ و ۲) (جدول شماره ۱). از ۱۰۰ قطعه قناری آلوده به ایزوسپورا در ۷۵



شکل شماره ۱- اووسیست اسپوریله نشده ایزوسپورا قناری (۴۰×)

مورد در هر گرم مدفوع تعداد اووسیست شمارش شده کمتر از ۲۰ عدد و در پرنندگان تلف شده (۲۵ قطعه) آلودگی به ۶۵۰ اووسیست در هر گرم مدفوع می رسید. میانگین اندازه اووسیست ها ۱/۲۰×۱۹ میکرون بود. لازم به ذکر است در کالبدگشایی جراحات مشخص اتوکسوپلازما در اندامهای خارج روده ای مانند بزرگ شدن طحال و کبد و وجود کانون های کوچک سفید رنگ در اندامهای داخلی دیده نشد و در گسترش های تهیه شده از کبد، خون و طحال نیز انگل اتوکسوپلازما مشاهده نگردید از این جهت نمونه ها ایزوسپورا قناری تشخیص داده شد. هیچ کدام از نمونه ها به گونه های ژباردیا و کریپتوسپوریدیوم آلوده نبودند.

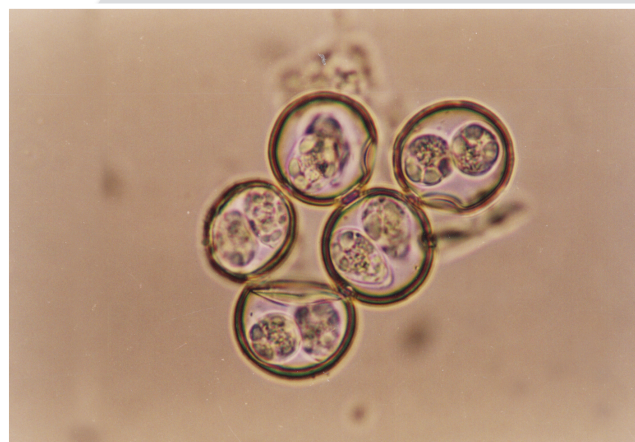
بحث

پرنندگان دست آموز و زینتی بیماران معمول دامپزشکان می باشند. با این وجود انگلها معمولاً در برخی از گونه های پرنندگان دست آموز شایع نمی باشند. پرنده گانی که به شکل متراکم در اسارت پرورش داده می شوند بیشتر به انگلها آلوده می شوند. پرنندگان وحشی اغلب میزبان گونه های مختلف انگلی می باشند. آلودگی انگلی در پرنندگان وحشی سالم معمولاً طبیعی است (۳). اگرچه به کارگیری سیستم های قفس از شیوع آلودگی های انگلی در پرنندگان به دلیل عدم دسترسی به میزبان های واسط کاسته

- ۲ - توسلی موسی و عسکری احمد. ۱۳۸۰، بررسی آلودگی به انگلهای خارجی در پرندگان زینتی در شهرستان ارومیه. پژوهش و سازندگی جلد ۱۴ شماره ۱.
- ۳ - کولویل ژان. ۱۳۷۸. انگل شناسی تشخیصی برای کادر دامپزشکی. ترجمه موسی توسلی. انتشارات جهاد دانشگاهی دانشگاه ارومیه.
- ۴ - میرزایانس، آراکسیا. ۱۳۵۱. روش‌های تشخیص آزمایشگاهی کرمهای انگلی، انتشارات دایره دامپزشکی شرکت فایزر ایران.
- ۵ - هندریکس مک کی. ۱۳۸۱. انگل شناسی تشخیصی دامپزشکی. ترجمه موسی توسلی. انتشارات دانشگاه ارومیه.
- 6- Ball SJ, Brown MA, Daszak P, Pittilo RM.,1998, Atxoplasma (Apicomplexa: Eimeriorina: Atxoplasmatidae) in the greenfinch (*Carduelis chloris*). J Parasitol 84:813-817.
- 7- Box, E.,1970, Toxoplasma associated with an isosporan oocyst in canaries. J. Protozool.; 17(3):396-399.
- 8- Box, E.,1975, Exogenous stages of *Isospora serini* (Aragao) and *Isospora canaria* sp. in the canary (*Serinus canarius linnaeus*). J. Protozool.; 22(2):165-169.
- 9- Box, E.,1977, Life cycles of two isospora species in the canary, *Serinus canarius linnaeus*. J. Protozool.; 24(1):67-82
- 10- Box ED.,1981, Isospora as an extraintestinal parasite of passerine birds. J. Protozool 28:244-246.
- 11- Cooper, J., et al., 1989, Atxoplasma in greenfinches (*Carduelis chloris*) as a possible cause of "going light." Vet. Record; 124:343-344.
- 12- Flammer, K.,1982, Clinical aspects of atxoplasmosis in canaries. University of Georgia. Avian Symposium.
- 13-Greiner EC, Ritchie BW: Parasites. In Ritchie BW, Harrison GJ, Harrison LR (eds),1994, Avian medicine: Principles and application. Lake Worth, FL: Wingers, 1007-1029.
- 14-Levine H, et al., 1982, The genus atxoplasma (Protozoa, Apicomplexa). J. Parasitol 68:719-723.
- 15-Levine, N.D.,1985, Veterinary protozoology. Iowa State University Press. Ames, 130-211.
- 16-Little, S.E., Kelley, L.S., Norton, T.M & Terrell, S.P., 2001, Developing diagnosis tools to further our understanding of Atxoplasma species. Proc. Assoc. Avian . Vet. 157-159.
- 17-McNamee, P., et a., 1995, Clinical and pathological changes associated with atxoplasma in a captive bullfinch (*Pyrrhula pyrrhula*). Vet. Record; 136:221-222.
- 18-Partington CJ.,1989, Atxoplasmosis in Bali myna. J. Zoo. Wildl. Med.; 20:328-335.
- 19-Swayne DE, Getzy D, Slemmons RD, Bocetti C, Kramer L., 1991, Coccidiosis as a cause of transmural lymphocytic enteritis and mortality in captive Nashville warblers (*Vermivora ruficapilla*). J Wildl Dis 27:615-620.

است ولی میزان شیوع و شدت آلودگی به برخی از انگل (کوکسیدیایا و نماتودها) افزایش یافته است. با این وجود آلودگی به انگل های خارجی نیز در این سیستم نگهداری وجود دارد. در این ارتباط جریبهای درمانیسوس و کنمیدوکوپتس از انگل هایی هستند که در پرندگان در پرندگان فروشی های شهرستان ارومیه در بررسی مشابه دیده شده اند (۲).

آلودگی به تخم نماتود در نمونه های بررسی شده به تعداد بسیار کم وجود داشت که نمی تواند از نظر بیماری زایی اهمیتی داشته باشد. با وجود اینکه آلودگی کوکسیدیایی در پرندگان دست آموز نادر می باشد در مواردی ایمریا و ایزوسپورا از آنها جدا شده است (۵). آتوکسوپلازما سرینی در قناری، فینچ، گنجشک، سار و مرغ مینا دیده می شود (۷، ۱۰، ۱۱، ۱۴). این انگل بسیار شبیه ایزوسپورا می باشد و به علت شباهت انگل با ایزوسپورا، ایزوسپورا سرینی نیز نامیده میشود (۸، ۱۷). علائم آلودگی به آتوکسوپلازما شامل اسهال، بی اشتها، بی حالی، کاهش وزن، ریزش پر و علائم عصبی غیر اختصاصی می باشد و در بعضی پرندگان های آلوده بزرگی کبد از روی پوست مشخص است یا این وجود پرندگان علائم بالینی غیر اختصاصی داشته و یا علائمی نشان نمی دهند (۱۲، ۱۶). در بررسی حاضر در پرندگان بیمار تلف شده علائمی نظیر اسهال، بی اشتها، بی حالی، کاهش وزن مشاهده گردید ولی یافته های کالبدگشائی آلودگی به آتوکسوپلازما دیده نشد و در اندامهای داخلی و خون، این تک باخته مشاهده نگردید بنابر این می توان آلودگی را به ایزوسپورای قناری نسبت داد.



شکل شماره ۲- اووسیست اسپوریله ایزوسپورا قناری (×۴۰)

برای پیشگیری از آلودگی های انگلی به ویژه کوکسیدیایا در این پرندگان باید قفس ها را به طور مرتب تمیز نمود و پوشش یا ورقه های فلزی در زیر قفس بکار برد و پرندگان آلوده را جدا کرد و نسبت به تعویض آبخوری های آلوده به مدفوع اقدام نمود. از سولفانامیدها و آمپرولیوم در درمان بیماری در پرندگان بالغ استفاده می شود (۹، ۱۱، ۱۷).

منابع مورد استفاده

- ۱ - اسلامی علی. ۱۳۷۶؛ کرم شناسی دامپزشکی جلد سوم. انتشارات دانشگاه تهران.