



مطالعه آناتومیکی و مورفولوژیکی استخوانچه‌های گوش میانی شتر در مقایسه با سایر نشخوار کنندگان

تاریخ دریافت: آذرماه ۱۳۸۲ تاریخ پذیرش: مرداد ماه ۱۳۸۳

چکیده

در این تحقیق به منظور بررسی جزئیات استخوانچه‌های گوش میانی شتر و مقایسه آنها با سایر نشخوار کنندگان از هر کدامیک از حیوانات بالغ شتر، گاو، گوسفند و بز پنج عدد جمجمه تهیه گردید. پس از برداشتن استخوان گیجگاهی هر نمونه، استخوانچه‌های گوش میانی خارج گردید و در هر حیوان علاوه بر بررسی شکل ظاهری آنها، فاکتورهایی از قبیل وزن، ابعاد و زوائد مختلف آنها به طور جداگانه با استفاده از ترازو و کولیس اندازه‌گیری و ثبت گردید و در انتها نتایج به دست آمده با استفاده از آزمون آماری دانکن ($p < 0.05$) بین حیوانات بررسی و مقایسه گردید که اختلافات حاصله معنی‌دار بود. در نتیجه مشخص گردید که استخوان چکشی در شتر بیشترین وزن را دارد و طول کل این استخوان در گاو بیشتر از شتر، گوسفند و بز می‌باشد. طول دسته استخوان چکشی در شتر بلندتر از گاو می‌باشد و زائده جانبی آن هم در شتر رشد بیشتری کرده است. استخوان سندانی در گاو و شتر دارای وزن یکسانی بوده و عرض تنه آن در شتر بیشتر از سایر حیوانات می‌باشد. استخوان رکابی در شتر در مقایسه با سایر حیوانات مورد مطالعه در این تحقیق دارای ابعاد بزرگتری می‌باشد.

کلمات کلیدی: آناتومی، استخوانچه‌های گوش میانی، شتر، گاو، گوسفند، بز

Pajouhsh & Sazandegi No: 64 pp: 70-75

Comparative anatomical and morphological study of middle ear bones between camel and other reuminants.

By: MohammadPour, A.A, Department of Anatomical Sciences, School of Veterinary Medicine, Shahre Kord University, ShareKord.

In this study twenty skulls from camel, cow, sheep and goat (each of them five skulls) from Shahrekord and Najafabad abattoirs were collected. After preparing the skulls, the middle ear bones (Malleus, Incus and Stapes) were removed. They were compared from factors like total appearance size and weight. we concluded that, in camel the weight of malleus was more than other animals and in cow the total length of malleus was longer than the others. The other factors of malleus such as lateral process very well developed, in contrawise the rostral process was a little process. By comparing the incus and stapes between animals to be determined the weight of incus between camel and cow is same but the wide of trunk in camel was more than other animals. In camel the dimensions of stapes was longer than other animals. By using statistical analyzing of Duncan's test ($P < 0.05$), there was significant difference between animals. The other part of middle ear such as muscles, location and relation of it, between these animals studied and were similar.

Keywords: Comparative anatomy, Middle ear bones, Camel, Cow, Sheep, Goat

مقدمه

گوش یکی از پنج راه ارتباطی انسان و حیوانات با جهات بیرون است و یکی از پنج حس اصلی را شامل می‌شود و عمل آن یعنی شنیدن نقش مهمی در زندگی روزمره انسان و حیوان دارد. به طور کلی گوش علاوه بر دریافت اصوات و ادراک شنوایی در عمل تعادل بدن نیز دخالت دارد. از نظر آناتومی گوش از سه قسمت داخلی، میانی و خارجی تشکیل شده است. گوش داخلی بیشتر در ابعاد نوروفیزیولوژیک قابل مقایسه است و امکانات زیادی هم لازم دارد. گوش خارجی هم وجه مهمی برای مقایسه‌اش ندارد ولی گوش میانی به علت اهمیتش در انتقال صوت و از طرفی وجوه آناتومیکی زیاد جهت این تحقیق برگزیده شد. گوش میانی یا صندوق صماخ حفره نامنظمی است که حاوی سه استخوانچه بنامهای چکشی^۱، سندان^۲ و رکابی^۳ می‌باشد که این استخوانها مانند زنجیری به یکدیگر اتصال مفصلی دارند و کار انتقال امواج صوتی را به گوش داخلی و تبدیل آنها را به انرژی مکانیکی به عهده دارند (۱، ۲، ۴، ۵، ۶). بیشتر تحقیقات انجام شده در رابطه با گوش میانی در انسان و حیوانات آزمایشگاهی از جمله خرگوش و موش صحرایی صورت گرفته است (۱۲، ۱۳). با توجه به اینکه تحقیقات انجام شده در این زمینه منحصر به انسان می‌باشد و اطلاعاتی در رابطه با استخوانچه‌های گوش میانی شتر و مقایسه آنها با نشخوارکنندگان در منابع وجود ندارد این تحقیق صورت گرفت تا به محققین و متخصصین در زمینه مقایسه جزئیات آناتومی، جراحی‌ها و بیماریهای گوش میانی حیوانات، کمک بهتری نماید.

مواد و روش‌ها

جهت این تحقیق از هر کدام از حیوانات بالغ اعم از شتر، گاو، گوسفند و بز پنج جمجمه از کشتارگاه‌های شهر کرد و نجف‌آباد تهیه و به سالن کالبد شناسی دانشکده منتقل گردید. ابتدا استخوان گیجگاهی هر نمونه را برداشته و استخوانچه‌های گوش میانی (چکشی، سندان و رکابی) آنها خارج گردید.

در تهیه نمونه‌ها از اره برقی ویژه برش استخوان استفاده شد و جهت بررسی نمونه‌ها از ترازوی دقیق با دقت یک هزارم گرم و کولیس با دقت یک دهم میلی‌متر و وسایل لازم جهت عکسبرداری استفاده شد. پس از تهیه نمونه‌ها، فاکتورهایی از قبیل ابعاد، وزن، ضخامت و طول زوائد هر استخوانچه گوش در هر حیوان جداگانه اندازه‌گیری گردید و سپس نتایج به دست آمده در بین حیوانات از طریق آزمون آماری دانکن با ($p < 0.05$) بررسی و مقایسه گردید.

نتایج

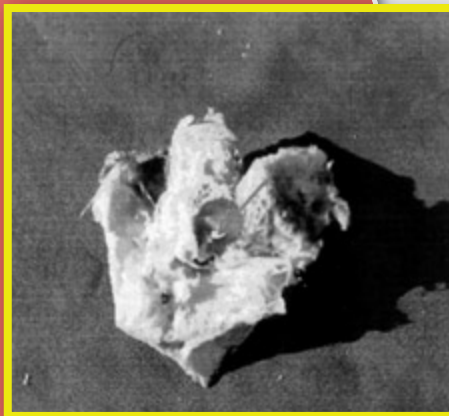
در این تحقیق مشخص گردید که موقعیت آناتومیکی گوش میانی از نظر محل قرار گرفتن، وضعیت قرار گرفتن پرده صماخ، مجاورات و اتصالات در این چهار حیوان مورد مطالعه مشابه است.

شکل پرده صماخ در شتر گرد بوده و در بقیه حیوانات بیضی شکل می‌باشد (تصویر شماره ۱). قطر پرده صماخ در شتر ۱۲/۵ میلی‌متر، در گاو اقطار آن ۸ و ۱۰/۵ میلی‌متر و در گوسفند و بز ۷ و ۹ میلی‌متر گزارش گردید.

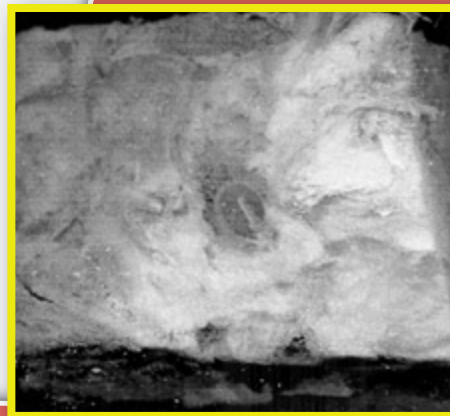در بررسی سه استخوانچه گوش میانی در بین حیوانات نتایج به صورت زیر مشخص گردید:

استخوانچه چکشی

در شتر، گاو، گوسفند و بز دارای سر، گردن دسته و سه زائده جانبی، قدامی و عضلانی می‌باشد (تصویر شماره ۲ - الف). سر با بدنه استخوان سندان مفصل می‌شود و از سطح داخلی گردن استخوان چکشی، عصب طنابی - صماخی^۴ عبور می‌کند. دسته این استخوان همراه با یکی از زوائد (زائده قدامی) آن بر روی پرده صماخ قرار می‌گیرد و دو زائده دیگر آن محل اتصال رباط (زائده جانبی) و عضله کشنده صماخ^۵ (زائده عضلانی) می‌باشد در مقایسه شکل ظاهری این استخوان در بین حیوانات مورد مطالعه مشخص



(ب)



(الف)

تصویر شماره ۱- شکل پرده صماخ را در گاو (الف) و شتر (ب) نشان می‌دهد.

جدول شماره ۱- مقایسه فاکتورهای اندازه گیری شده در سه استخوانچه گوش میانی در بین حیوانات مورد مطالعه

مقدار P	میانگین و انحراف معیار در حیوانات مورد مطالعه				فاکتورهای اندازه گیری شده بر حسب میلیمتر	نام استخوانچه گوش
	بزرگ	گوسفند	گاو	شتر		
۰/۰۰۰*	۱۰±۱	۱۰±۱	۳۰±۶	۳۲±۸	۱- وزن (میلیگرم)	چکشی
۰/۰۰۰*	۸/۴±۰/۴۱	۸/۲۸±۰/۳۹	۱۱/۳±۰/۸۱	۱۰/۲۵±۰/۵۴	۲- طول کل	
۰/۰۰۰*	۲/۳±۰/۲۵	۲/۶±۰/۲۱	۳/۷±۰/۱۴	۲/۷±۰/۱۷	۳- طول سر و گردن	
۰/۰۰۰*	۵/۱±۰/۵۵	۵/۵±۰/۳۹	۷/۳±۰/۱۳	۷/۶±۰/۴۶	۴- طول دسته	
۰/۰۰۰*	۲/۱±۰/۳۲	۱/۳±۰/۱۶	۱/۷±۰/۰۸	۲/۲±۰/۱۷	۵- قطر سر	
۰/۰۰۰*	۱/۶±۰/۳۵	۱/۶±۰/۳۶	۱/۵±۰/۱۹	۱/۰۷±۰/۲۶	۶- طول زائده عضلانی	
۰/۰۰۰*	۱/۱±۰/۰۷	۰/۸±۰/۰۴	۱/۷±۰/۱۳	۰/۶±۰/۰۱	۷- طول زائده قدامی	
۰/۰۰۰*	۱/۰±۰/۱۳	۱/۳±۰/۲۲	۱/۳±۰/۲۲	۲/۳±۰/۱۷	۸- طول زائده جانبی	
۰/۰۰۰*	۸±۱	۸±۱	۳۰±۵	۳۰±۳	۱- وزن (میلیگرم)	سدادی
۰/۰۰۰*	۲/۶±۰/۱۵	۲/۰±۰/۰۸	۲/۹±۰/۲۸	۳/۰±۰/۱۵	۲- عرض ته	
۰/۰۰۰*	۲/۰±۰/۰۵	۱/۸±۰/۰۸	۲/۷±۰/۲۴	۲/۳±۰/۳۶	۳- ضخامت ته	
۰/۰۰۰*	۳/۶±۰/۰۱	۳/۲±۰/۱۳	۶/۲±۰/۲۸	۴/۸±۰/۲۰	۴- طول ته + زائده بلند	
۰/۰۰۰*	۲/۸±۰/۲۴	۲/۸±۰/۲۲	۳/۳±۰/۱۸	۴/۳±۰/۱۸	۵- طول ته + زائده کوتاه	
۰/۰۰۰*	۳/۶±۰/۱۴	۳/۹±۰/۱۷	۵/۲±۰/۲۰	۵/۳±۰/۳۵	۶- فاصله انتهایی زائده	
۰/۰۰۰*	۱±۰/۴	۱±۰/۳	۵±۰/۵	۴±۰/۴	۱- وزن (میلیگرم)	رکابی
۰/۰۰۰*	۲/۲±۰/۲۰	۲/۸±۰/۱۳	۳/۳±۰/۳۶	۴/۱±۰/۳۵	۲- طول کل	
۰/۰۰۰*	۱/۰۷±۰/۰۹	۱/۳±۰/۱۶	۱/۴±۰/۰۵	۱/۳±۰/۱۷	۳- طول سر	
۰/۰۰۰*	۰/۹±۰/۱۲	۱/۰±۰/۱۶	۱/۵±۰/۰۸	۱/۹±۰/۱۲	۴- طول سر و گردن	
۰/۰۰۰*	۱/۳±۰/۰۸	۱/۲±۰/۱۶	۲/۴±۰/۰۶	۲/۷±۰/۲۶	۵- طول شاخک خلفی	
۰/۰۰۰*	۱/۹±۰/۱۷	۱/۹±۰/۲۵	۲/۹±۰/۱۷	۳/۷±۰/۱۴	۶- طول شاخک قدامی	
۰/۰۰۰*	۱/۳±۰/۰۵	۱/۲±۰/۱۳	۱/۷±۰/۱۲	۲/۳±۰/۱۶	۷- فاصله دو شاخک	
۰/۰۰۰*	۲/۰±۰/۰۵	۲/۰±۰/۰۸	۲/۵±۰/۰۹	۳/۲±۰/۳۲	۸- طول صفحه قاعده ای	
۰/۰۰۰*	۱/۱±۰/۰۰	۱/۰±۰/۰۵	۱/۴±۰/۱۵	۱/۴±۰/۱۵	۹- عرض صفحه قاعده ای	
۰/۰۰۰*	۱/۰±۰/۱۱	۰/۹±۰/۱۲	۱/۰±۰/۱۲	۱/۲±۰/۱۴	۱۰- قطر بزرگ پرده سدادی	
۰/۰۰۰*	۰/۸±۰/۱۱	۰/۸±۰/۰۴	۰/۸±۰/۰۵	۰/۸±۰/۰۰	۱۱- قطر کوچک پرده سدادی	

انحراف معیار ± میانگین

* معنی دار با $p < 0/05$


استخوانچه رکابی

در هر چهار حیوان از نظر شکل و محل قرار گرفتن مشابه بوده و دارای سر، گردن، دوشاخک و یک صفحه انتهایی می باشد (تصویر شماره ۲- ج). سر با انتهای زائده بزرگ یا زائده عدسی شکل استخوان سندنایی مفصل می شود و دو شاخک قدامی و خلفی در وسط با غشای اوبتراتور و در قاعده توسط صفحه صافی به هم متصل هستند که این صفحه بر روی دریچه بیضی گوش داخلی قرار می گیرد. در بررسی فاکتورهای اندازه گیری شده در بین حیوانات مشخص شد اغلب این فاکتورهای در شتر بیشتر از سایر حیوانات می باشد. در بررسی آماری فاکتورهای اندازه گیری شده، مشخص گردید که به جز قطر بزرگ پرده سدادی در سایر فاکتورها، اختلاف حاصله در بین حیوانات معنی دار می باشد (جدول شماره ۱).

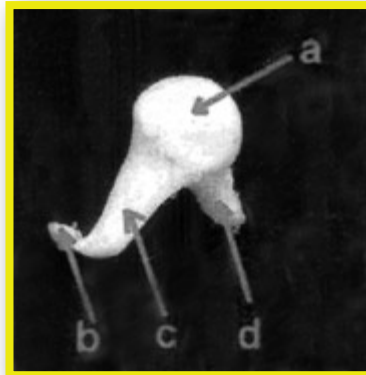
گردید که سر استخوان چکشی در شتر و گاو صاف و بیضی شکل بوده ولی در گوسفند و بز ناهموار و دارای فرورفتگی هایی است. در شتر، گردن این استخوان نسبت به سایر حیوانات بهتر مشخص بود. در مقایسه فاکتورهای اندازه گیری شده در بین این حیوانات مشاهده شد که در شتر وزن این استخوان بیشتر از بقیه می باشد و طول دسته آن از گاو بیشتر است. در شتر زائده جانبی رشد بیشتری کرده است و بر عکس رشد زائده قدامی آن از بقیه کمتر است و از نظر آنالیز آماری فاکتورها در بین حیوانات، اختلافات حاصله معنی دار می باشد (جدول شماره ۱).

استخوانچه سندنایی

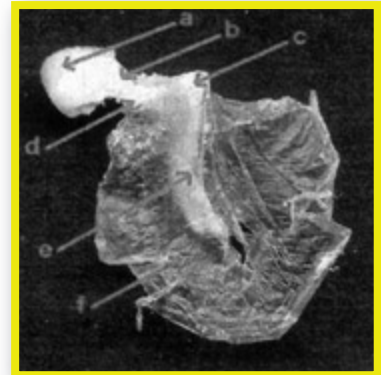
در هر چهار حیوان از نظر شکل و محل قرار گرفتن مشابه بوده و دارای یک بدنه و دورزائده کوتاه و بلند می باشد (تصویر شماره ۲



ج: استخوانچه رکابی
a - سر b - زائده عضلانی c - زائده خلفی d - صفحه قاعده ای e - زائده قدامی f - پرده سدادی



ب: استخوانچه سندنایی
a - سطح مفصلی با چکشی b - زائده عدسی شکل c - زائده بلند d - زائده کوتاه



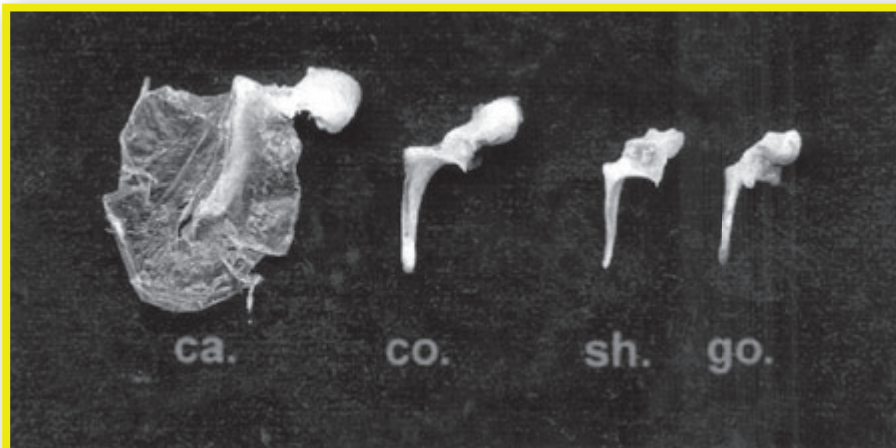
الف: استخوانچه چکشی
a - سر b - گردن c - زائده جانبی d - زائده عضلانی e - دسته f - پرده صماخ

تصویر شماره ۲- جزئیات استخوانچه های گوش میانی شتر را نشان می دهد

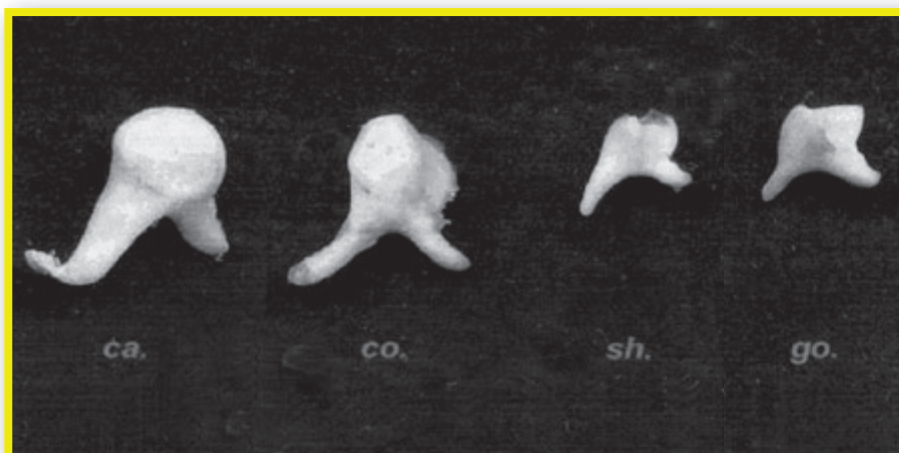
بحث

برخلاف انسان، اندامهای حسی حیوانات از نظر اختلافات مورفولوژیکی و آناتومیکی کمتر مورد بررسی و مقایسه قرار گرفته اند و در میان حیوانات، به شتر در این زمینه کمتر توجه شده است. در ارتباط با مقایسه اجزاء بدن بعضی از حیوانات، از جمله استخوانچه های گوش میانی انسان، مطالعات زیادی صورت گرفته است. در همین زمینه Kurtul و همکاران در سال ۲۰۰۳ با تحقیقی که بر روی استخوانچه های گوش میانی ده عدد خرگوش نیوزیلندی انجام دادند به این نتیجه رسیدند که در خرگوش همانند انسان سه استخوانچه های چکشی، سندنایی و رکابی همراه با استخوان عدسی شکل وجود دارد و در مقایسه اندازه جزئیات استخوانها در دو جنس نر و ماده و سمت چپ و راست، اختلاف معنی داری بین سمت چپ و راست مشاهده شد و اندازه های

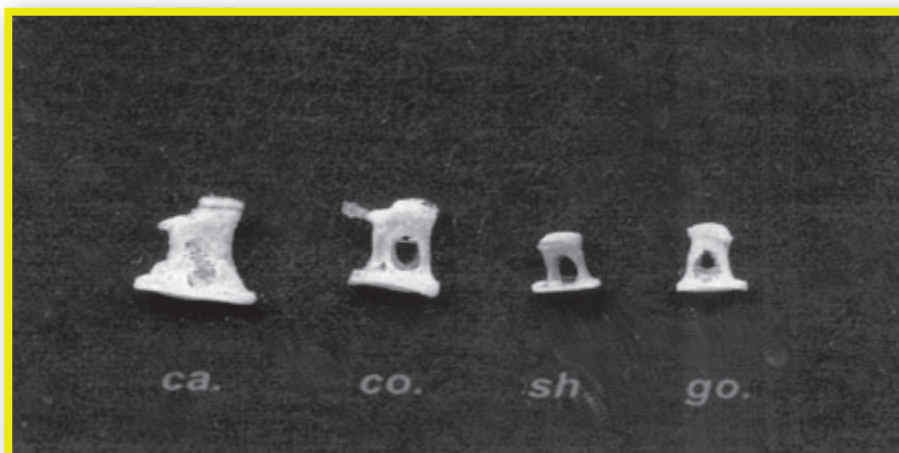ب). بدنه این استخوان در حیوانات مشابه هم بوده و دارای یک سطح مفصلی جهت مفصل شدن با سر استخوان چکشی می باشد. زائده کوتاه در جدار خلفی بدنه اتصال دارد و زائده بلند به جدار قدامی بدنه متصل می باشد. زائده بلند در انتها دارای سطح مفصلی با سر استخوان رکابی می باشد. در بعضی از حیوانات از جمله شتر در انتهای این زائده یک زائده کوچکی تحت عنوان زائده عدسی شکل وجود دارد که در سایر حیوانات تحقیق حاضر مشاهده نگردید. در مقایسه فاکتورهای اندازه گیری شده این استخوان در بین حیوانات مشاهده گردید که در بز طول زوائد تقریباً برابر ولی در گوسفند زائده بزرگ تقریباً سه برابر زائده کوچک است و در گاو طول این زائده از بقیه حیوانات بلندتر می باشد. در بررسی آماری، اختلافات حاصله در بین حیوانات معنی دار بود (جدول شماره ۱).



تصویر شماره ۳- مقایسه شکل ظاهری استخوانچه چکشی شتر (ca) - با سه حیوان گاو (co)، گوسفند (sh) و بز (go)



تصویر شماره ۴- مقایسه شکل ظاهری استخوانچه سندان شتر (ca) - با سه حیوان گاو (co)، گوسفند (sh) و بز (go)



تصویر شماره ۵- مقایسه شکل ظاهری استخوانچه رکابی شتر (ca) - با سه حیوان گاو (co) گوسفند (sh) و بز (go)

پاورقی‌ها

- 1- Malleus
- 2- Incus
- 3- Stapes
- 4- Chordae tympani nerve
- 5- Tensor tympani muscle
- 6- Pars tensa of tympanic membrane
- 7- Epitympanic recess

منابع مورد استفاده

- 1- Bekesy, G.V., 1949. The structure of the middle ear and the hearing of one's own voice by bone conduction. *J.Acoust.Soc-Am*, 21:217-235.
- 2- Bowden, R., 1977. Development of middle ear and external ear in man. *Proc.Roy.Soc.Med.* 70: 807-815.
- 3- Cohen, Y.E., Bacon, O.K., Saunders, J.C., 1992. Middle ear development. Morphometric changes in the conducting apparatus of Mongolian gerbil. *Hear Res.* 62(2): 187-193.
- 4- Dyce, K.M., Sack, W.O., Wensing, C. J. G., 1996. Text book of veterinary anatomy. Second edition, W. B. Saunders Company. pp: 342-345.
- 5- Fleischer, G., 1978. Evolutionary principles of the mammalian middle ear. *Adv. Anat. Embryol. Cell Biol.* 55:1-70.
- 6- Getty, R., 1975. Sisson and grossman's the anatomy of the domestic animals. Fifth edition, W.B. Saunders Company, Vol 1&2. pp: 245-246, 723, 1204-1208.
- 7- Kurtul, I., Cervik, A., Bozkurt, E.U. and Dursun, N., 2003. A detailed subgross morphometric study on the auditory ossicles of the New Zealand rabbit. *Anatomia Histologia Embryologia*. 32(4): 249-253.
- 8- Lees, S., Hanson, D.B., Page, E.A., 1996. Some acoustical properties of the otic process of fine Whale. *J. Acoust. Soc. An.* 99(4): 2421 - 2427.
- 9- Oschman, Z., and Meiring, J.H., 1991. A morphometric and comparative study of malleus. *Acta. Anat.* 142(1): 60-61.
- 10- Sarrat, R., Garcia Guzman, A., Jorres, A., 1998. Morphological variations of human ossicula tympani. *Acta. Anat.* 131(2): 146-149.
- 11- Sarrat, R., Torres, A., Guzman, A.G., Lostale, F., Whyte, J., 1992. Functional structure of human auditory ossicles. *Acta. Anat.* 144(3): 189-195.
- 12- Schonfelder, J., and Zschackel, M., 1985. Postnatal development of the sound-transporting apparatus in the middle ear of rabbits. *Gegenbaurs Morphol Jahrb.* 131(1): 31-41.
- 13- Tonndorf, J., and Khanna, S.M., 1970, The role of the tympanic membrane in middle ear transmission. *Ann.O.R.L.* 79: 743- 753.

به دست آمده در سمت راست بزرگتر از سمت چپ مشاهده شد (۷). در انسان نیز در مطالعه‌ای که توسط Serrat و همکاران در سالهای ۱۹۹۲ و ۱۹۹۸ صورت گرفته است مشخص گردیده است که تغییرات مورفولوژیکی بین استخوانچه‌های گوش به سن، جنس و نژاد وابسته است (۱۰، ۱۱) و در مطالعه دیگری که توسط Meiring و Oschman در سال ۱۹۹۱ بر روی مورفولوژی استخوانچه چکشی ۷۵ جسد بالغ انسان به صورت مقایسه‌ای در دو نژاد سیاه و سفید، دو جنس نر و ماده و سمت چپ و راست صورت گرفته است در نتایج حاصله بین دو نژاد و چپ و راست اختلاف معنی‌داری بیان شده است ولی بین دو جنس اختلاف حاصله معنی‌دار نبوده است (۹). روند تکاملی استخوانچه‌های گوش میانی در چند روز اول بعد از تولد به اوج خودش می‌رسد و سپس ثابت می‌ماند. در خرگوش، ۱۵ - ۱۰ روز بعد از تولد استخوانچه‌های گوش دارای رشد معنی‌داری هستند و سپس رشد آنها بسیار جزئی می‌باشد ولی گوش داخلی از جمله قسمت حلزونی آن تا روز ۲۶ بعد از تولد دارای رشد معنی‌داری می‌باشد (۱۲). در بررسی روند تکاملی اندازه طول استخوان چکشی، زائده طویل استخوان سندان و صفحه پایه استخوان رکابی در موش بیابانی مغولی در سنین مختلف پس از تولد با استفاده از ویدئومیکروگراف و تکنیک محاسبه کامپیوتری مشاهده گردیده است که زائده طویل سندان در ۳/۵ روزگی بعد از تولد اندازه آن ۳۰٪ افزایش پیدا می‌کند و از ۵/۰ میلی‌متر به ۰/۶۵ میلی‌متر می‌رسد. زائده طویل چکشی و صفحه رکابی رشد نسبی بیشتری دارند و به ترتیب ۴۷ و ۵۰ درصد اندازه آنها افزایش می‌یابد. در ۲۶ روزگی بعد از تولد این زوائد به تکامل نهایی رسیده و اندازه آنها مشابه حیوان بالغ می‌باشد (۳).

همچنین در مقایسه استخوانچه‌های گوش میانی حیوانات آبی از جمله وال با انسان و حیواناتی که در خشکی زیست می‌کنند مشخص شده است که وزن و چگالی این استخوانچه‌ها در حیوانات آبی بسیار بیشتر از خشکی است. به نحوی که وزن این استخوانچه‌ها در وال ۲۰۰ برابر و چگالی آنها ۱۰ درصد بیشتر از انسان می‌باشد. در این تحقیق چگالی استخوانچه‌های گوش میانی اسب مشابه انسان ذکر شده است و پیشنهاد شده است که چگالی بالای استخوانچه‌های گوش می‌تواند به تیزهوشی حیوان نیز ارتباط داشته باشد (۸).

در تحقیق حاضر که به مقایسه اجزاء گوش میانی چهار نوع حیوان شتر، گاو، گوسفند و بز پرداخته شد مشخص گردید که موقعیت گوش میانی، محل و لایه‌های تشکیل دهنده پرده صماخ و تعداد استخوانچه‌های گوش میانی در هر چهار حیوان مشابه می‌باشد و تنها اختلافات حاصله در اندازه زوائد استخوانچه‌ها می‌باشد که در قسمت نتایج به آن اشاره شده است. علاوه بر این اختلافات، شکل پرده صماخ در شتر گرد و در بقیه حیوانات بیضی می‌باشد و قسمت پرده صماخ^۶ در گوسفند نسبت به بز روشن‌تر و کوچکتر است. حفره صماخی در گوسفند کوچکتر از بز می‌باشد و همچنین فرورفتگی اپی تیمپانیک^۷ در گاو در مقایسه با گوسفند و بز کوچکتر است.

دقت در ارقام جدول ارائه شده و وجود اختلافات خاصی مثل وزن استخوانچه‌ها، اندازه قسمت‌های مختلف هر قطعه، وضعیت خاص استخوان گیجگاهی و یا در نظر داشتن ساختمان گوشه‌های خارجی، میانی و داخلی می‌تواند توجیه‌کننده وضعیت شنوایی و دریافت امواج صوتی باشد و در اثبات بعضی از صفات رفتاری انسان یا حیوان کمک کند.