

## بررسی هیستوپاتولوژیک کلیه‌های حذفی گوسفند در کشتارگاه بروجن

- ایرج کریمی، گروه پاتوبیولوژی دانشکده دامپزشکی دانشگاه شهر کرد
- غلامعلی کجوری، گروه علوم درمانگاهی دانشکده دامپزشکی شهر کرد
- محمدعلی رافعی، دانش آموخته دانشکده دامپزشکی شهر کرد

تاریخ دریافت: آذرماه ۱۳۸۳ تاریخ پذیرش: مهر ماه ۱۳۸۴

Email: irkarimi@yahoo.com

### چکیده

به منظور تعیین شیوع و نوع ضایعات کلیوی گوسفند یک بررسی در طی فصول زمستان ۱۳۸۱ و بهار ۱۳۸۲ انجام شد. از ۲۰۰۰ عدد کلیه بررسی شده ۶۰ عدد (۳ درصد) به علت وجود موارد غیر طبیعی ظاهری حذف شدند. معمول ترین علت حذف نفريت بينابينی (۶۰٪ کل کلیه‌های حذفی) بود. سایر ضایعات شامل پیگمنتاسیون (۵۵٪)، کیست ادراری (۲۵٪)، کیست هیداتید (۲٪)، آمیلوئیدوز (۱٪) و خونریزی (۱٪) بود. میزان کلیه‌های حذفی در گوسفندان زیر یکسال، بالای یکسال، جنس ماده و جنس نر به ترتیب ۱/۸۹، ۵/۷۴، ۴/۶۸ و ۲/۳۸ درصد بود. با استفاده از آزمون مربع کای تفاوت در شیوع ضایعات در هر دو گروه سنی و جنسی گوسفندان معنادار بود ( $p < 0.05$ ).

کلمات کلیدی: ضایعات کلیه، گوسفند، کشتار گاه، هیستوپاتولوژی

Pajouhesh & Sazandegi No 73 pp: 142-146

### Histopathologic survey of sheep rejected kidneys in Brujen abattoir

By: Karimi, I., Department of Pathology, Veterinary Faculty, Shahrekord University.

Kojouri, G.A., Department of Clinical Sciences, Veterinary Faculty, Shahrekord University.

Rofei, M.A., Graduated from the Veterinary Faculty of Shahrekord University.

A survey of the prevalence and type of sheep kidney lesions was carried out in Brujen abattoir through winter 2002 to spring 2003. Out of 2000 kidneys surveyed, 60 (0.3%) was rejected for gross abnormalities. The most common reason for rejection was interstitial nephritis (60% of rejected kidneys). Other lesions included renal pigmentation (18.33%), urinary cyst (8.33%), hydatid cyst (6.66%), amyloidosis (3.33%) and hemorrhage (3.33%). The rejection rate was 1.89%, 5.74%, 4.68% and 2.38% for less than one-year-old sheep, more than one-year-old sheep, females and males, respectively. Using chi-squared test the difference in prevalence of renal lesions was significant in different age and gender groups of sheep ( $p < 0.05$ ).

**Key words:** Kidney lesions, Sheep, abattoir, histopathology.

**مقدمه**

بررسی علل حذف کلیه‌ها در کشتارگاه برای شناسایی بیماری‌های این عضو از اهمیت بالایی برخوردار است و از آنجایی که کلیه گوسفند به عنوان یک منبع غذایی مصرف انسانی دارد لذا مطالعه ضایعات و علل حذف آن از لحاظ بهداشتی نیز حائز اهمیت می‌باشد. عوامل مختلفی می‌توانند عملکرد کلیه‌ها را تحت تاثیر قرار دهند که از آن جمله نفریت بینابینی<sup>۱</sup>، گلوپروپت<sup>۲</sup>، پیلونفریت<sup>۳</sup>، هیدرونفروز<sup>۴</sup>، کیست‌ها و رنگدانه‌ای شدن<sup>۵</sup> را می‌توان نام برد (۵). Paliwol و Babu با بررسی ۶۲۳ عدد کلیه گوسفند فراوانی ضایعات را ۴/۵ درصد گزارش کردند (۴). صادقی با بررسی ۱۰۰۰ عدد کلیه گوسفند در کشتارگاه شهرکرد ضمن مشخص کردن انواع ضایعات، تاثیر سن را در میزان بروز ضایعات مورد بررسی قرار داد (۲). این تحقیق با انگیزه شناسایی علل حذف کلیه‌ها و تعیین میزان فراوانی ضایعات کلیوی گوسفندان کشتاری منطقه بروجن انجام گرفته است.

**مواد و روش کار**

در این تحقیق که در طی فصول زمستان ۸۱ و بهار ۸۲ انجام شد در مجموع کلیه‌های حذفی هزار راس گوسفند کشتاری (دو هزار عدد کلیه) در کشتارگاه بروجن بررسی گردید. نحوه کار بدین صورت بود که ابتدا سن و جنس دام‌ها ثبت می‌شد و دام‌ها پس از شماره گذاری در طول خط کشتار دنبال می‌شدند. در مرحله بعد تمامی کلیه‌ها مورد بازرسی قرار می‌گرفتند و هر گونه موارد ظاهری غیر طبیعی از قبیل تغییر رنگ، اندازه، قوام، چسبندگی کیسول، خونریزی و پرخونی ثبت می‌گردید و کلیه‌های مزبور حذف می‌شدند. در مرحله بعد از کلیه‌های حذفی نمونه‌های بافتی مناسب تهیه می‌شد و جهت ثبوت بافت در ظروف حاوی فرمالین ۱۰٪ قرار داده می‌شد. ۲۴ ساعت بعد فرمالین نمونه‌ها تعویض می‌گشت. پس از حصول اطمینان از ثبوت کامل بافت‌ها، بوسیله دستگاه اتوتکنیکون بافت‌ها عمل

آوری شده و توسط پارافین قالب گیری می‌شد و با استفاده از میکروتوم مقاطع بافتی به ضخامت ۵ میکرون تهیه می‌گردید و بوسیله میکروسکوپ نوری مورد بررسی قرار می‌گرفت و در صورت لزوم در مورد برخی نمونه‌ها جهت تشخیص قطعی رنگ آمیزی اختصاصی انجام می‌شد.

**نتایج**

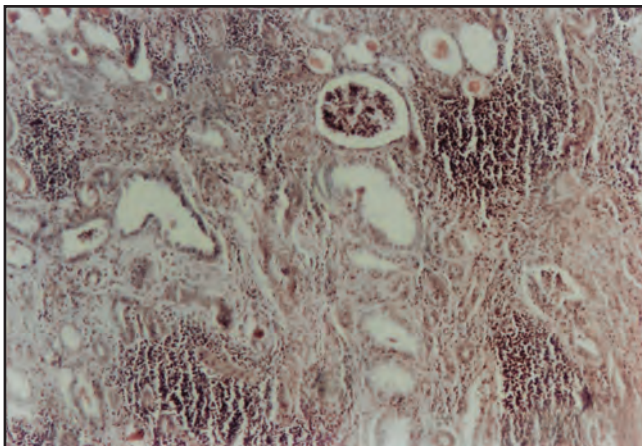
در این بررسی از مجموع ۲۰۰۰ عدد کلیه مربوط به ۱۰۰۰ راس گوسفند کشتار شده در ۶۰ مورد تغییرات ظاهری غیر طبیعی در بازرسی کشتارگاهی به ثبت رسید که منجر به حذف آنها شد. از کلیه‌های حذفی جهت تعیین نوع ضایعات احتمالی مقاطع بافتی تهیه شد که نتایج حاصل از بررسی میکروسکوپی مقاطع مزبور در جدول شماره ۱ آورده شده است.

همانطور که در جدول مشاهده می‌شود ۳۶ عدد (۱/۸٪) از کلیه‌ها مبتلا به نفریت بینابینی کانونی بودند. این کلیه‌ها از نظر ماکروسکوپی در اغلب موارد دارای اندازه طبیعی بودند. در سطح مقطع این کلیه‌ها نقاط سفید تا زرد مایل به قهوه ای مسطح یا برجسته وجود داشت که اندازه آنها از سر سنجاق تا چند میلی‌متر متغیر بود. در سطح برش برخی از این نقاط خطوط رنگ پریده ای مشاهده می‌شد که به صورت شعاعی از سطح کلیه تا محل اتصال کورتکس و مدولا امتداد یافته بود و در موارد دیگر این نقاط رنگ پریده محدود به سطح کلیه بود. از لحاظ میکروسکوپی ارتشاح سلول‌های آماسی تک هسته ای در اطراف گلوپروپت‌ها، اطراف عروق و بافت بینابینی اطراف لوله‌های ادراری قابل مشاهده بود. در نواحی به شدت متاثر آتروفی لوله‌ها در اثر تجمع سلول‌های آماسی، جایگزینی بافت فیبروزه و یا اتساع کیست مانند لوله‌ها اتفاق افتاده بود. تغییرات گلوپروپتی نیز در این نواحی همراه با ضخیم شدگی کیسول بومن در اثر تشکیل بافت همبند در اطراف آنها دیده شد (تصویر شماره ۱).

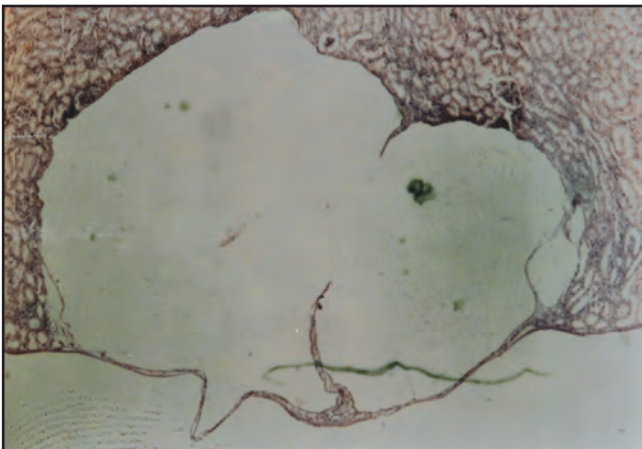
در ۱۱ مورد (۰/۵۵٪) رسوب رنگدانه در بافت کلیه مشاهده شد. رنگ این کلیه‌ها قهوه‌ای تیره بود. در ۹ مورد در آزمایش میکروسکوپی حضور رنگدانه زرد مایل به قهوه ای در سلول‌های پوششی لوله‌های پروکسیمال قابل رویت بود. در ۲ مورد دیگر رنگدانه زرد طلائی در بافت کلیه مشاهده شد. در رنگ آمیزی به روش آبی پروس پرلز<sup>۶</sup>، در ۹ مورد این رنگدانه‌ها هموسیدرین تشخیص داده شد.

جدول شماره ۱: انواع و فراوانی ضایعات کلیوی گوسفندان

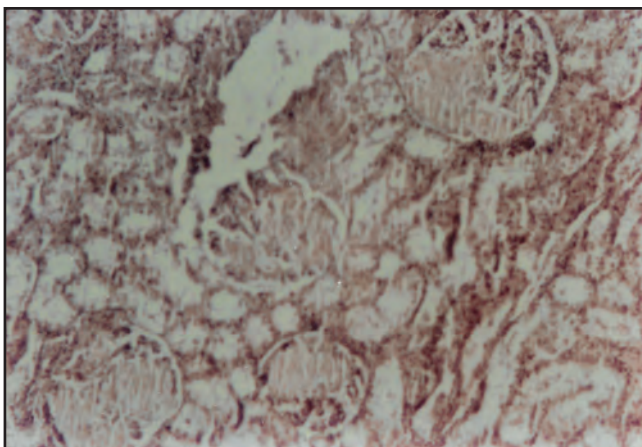
ردیف	نوع ضایعه	فراوانی ضایعه	درصد فراوانی ضایعه	درصد فراوانی به کل ضایعات
۱	نفریت بینابینی	۳۶	۱/۸	۶۰
۲	رسوب رنگدانه	۱۱	۰/۵۵	۱۸/۳۳
۳	کیست ادراری	۵	۰/۲۵	۸/۳۳
۴	کیست هیداتید	۴	۰/۲	۶/۶۶
۵	آمیلوئیدوز	۲	۰/۱	۳/۳۳
۶	خونریزی	۲	۰/۱	۳/۳۳



تصویر شماره ۱- تجمع سلول‌های آماسی تک هسته‌ای در بافت بینابینی، تشکیل بافت فیبروز در اطراف گلومرول‌ها و لوله‌های ادراری همراه با اتساع کیست مانند برخی لوله‌های ادراری در نفریت بینابینی مزمن (H&E, 132X)



تصویر شماره ۲- کیست ادراری (H&E, 52X)



تصویر شماره ۳- رسوب ماده آمیلوئید در گلومرول‌های کلیه همراه با تحلیل کلافه‌های مویرگی (H&E, 132X)

در ۵ مورد (۱/۲۵) کیست‌های کلیوی با اندازه‌های ریز و متفاوت در سطح کلیه مشاهده گردید. دیواره این کیست‌ها نازک بود و مایع داخل کیست عموماً زرد کم‌رنگ بود. از لحاظ میکروسکوپی دیواره این کیست‌ها از یک لایه منفرد سلولی تشکیل شده بود (تصویر شماره ۲).

در این بررسی در ۴ مورد (۱/۲) کیست هیداتید<sup>۷</sup> مشاهده شد. اندازه این کیست‌ها از چند میلی‌متر تا حدود ۲/۵ سانتیمتر متغیر بود و تمامی آنها نسبت به سطح کلیه مقداری برآمده بودند. محتویات کیست‌ها کاملاً شفاف و دیواره آنها ضخیم بود. در دو مورد کیست‌ها معدنی شده بودند و در برابر برش مقاومت داشتند.

در ۲ مورد (۱/۱) رسوب آمیلوئید در کلیه مشاهده شد. این کلیه‌ها رنگ پریده و اندکی بزرگتر از حد طبیعی بودند و در هنگام برش قوام آنها اندکی سفت بود. در آزمایش میکروسکوپی رسوبات بی‌شکل صورتی رنگ در کلافه‌های مویرگی قابل مشاهده بود (تصویر شماره ۳). کلیه‌های مزبور جهت تایید تشخیص بوسیله روش کنگو رد<sup>۸</sup> رنگ آمیزی شدند و رسوبات نارنجی رنگ در کلافه‌های مویرگی مشاهده گردید.

در ۲ مورد (۱/۱) علت حذف، خونریزی در کلیه بود. در یک مورد خونریزی به صورت نقاط تیره بر روی سطح کلیه قابل مشاهده بود و در یک مورد خونریزی وسیع در زیر کپسول کلیه وجود داشت.

در این تحقیق بررسی‌هایی از لحاظ سن و جنس و ارتباط آنها با فراوانی ضایعات کلیوی نیز صورت گرفت. همانطور که در جدول شماره ۲ آمده است اختلافاتی از لحاظ فراوانی ضایعات کلیوی در بین گوسفندان با سن و جنس متفاوت وجود دارد و برای تجزیه و تحلیل آماری این اختلافات از آزمون مربع کای استفاده شد.

از مجموع ۱۴۲۶ عدد کلیه بررسی شده مربوط به گوسفندان زیر یکسال تعداد ۲۷ عدد (۱/۸۹٪) دارای ضایعه بودند. همچنین از مجموع ۵۷۴ عدد کلیه مربوط به گوسفندان بالای یکسال ۳۳ عدد (۵/۷۴٪) دارای ضایعه بودند که این اختلاف از نظر آماری معنادار می‌باشد ( $p < 0.05$ ). از سوی دیگر از مجموع ۱۴۶۶ عدد کلیه مربوط به گوسفندان نر تعداد ۳۵ عدد کلیه (۲/۳۸٪) دارای ضایعه بوده و حذف گردیدند در حالیکه از مجموع ۵۳۴ عدد کلیه بررسی شده مربوط به گوسفندان ماده در ۲۵ مورد (۴/۶۸٪) ضایعه در کلیه‌ها تشخیص داده شد و این اختلاف از نظر آماری معنادار می‌باشد ( $p < 0.05$ ).

### بحث

بر اساس نتایج این تحقیق فراوانی نسبی ضایعات کلیوی در ۲۰۰۰ عدد کلیه مربوط به ۱۰۰۰ راس گوسفند کشتاری در کشتارگاه بروجن معادل ۳ درصد می‌باشد که این ضایعات در ۶۰ عدد کلیه حذفی به ثبت رسید. بیشترین ضایعه ثبت شده نفریت بینابینی با فراوانی نسبی ۶۰ درصد بود. Paliwal و Babu در یک بررسی کشتارگاهی فراوانی این ضایعه را در کلیه‌های حذفی گوسفندان ۵۰ درصد گزارش کردند (۴). صادقی در یک بررسی مشابه در کشتارگاه شهرکرد فراوانی نفریت بینابینی را ۴۸/۵ درصد اعلام کرد (۲). ایجاد نفریت بینابینی را می‌توان به عوامل متعدد از جمله عوامل عفونی غیر اختصاصی مانند *E. coli*، تیلریا، آدنووایروس و همچنین عوامل اختصاصی نظیر لپتوسپیروا نسبت داد. Ellis و همکاران ضایعاتی شامل نفریت بینابینی چندکانونی مزمن تاتحت حاد را در کلیه گوسفندان

جدول شماره ۲: فراوانی کلیه‌های ضایعه دار بر حسب سن و جنس

تعداد کلیه‌های ضایعه دار	تعداد کلیه‌های بررسی شده	درصد فراوانی در گروه	در صد فراوانی در کل نمونه‌ها
۲۳	۱۲۳۰	۸۶/۱	۱۵/۱
۴	۱۹۶	۰۴/۲	۲/۰
۱۲	۲۳۶	۰۸/۵	۶/۰
۲۱	۳۳۸	۲۱/۶	۰۵/۱

سگ‌های ولگرد می‌باشند. همچنین فرار گرفتن احشاء آلوده در دسترس سگ‌ها و عدم درمان انگلی سگ‌ها نیز می‌تواند از دلایل دیگر بالا بودن این آلودگی باشد.

در بررسی حاضر میزان فراوانی آمیلوئیدوز<sup>۹</sup> کلیوی ۳/۳۳ درصد می‌باشد. گلوومرول‌ها متداول‌ترین محل رسوب آمیلوئید در اکثر گونه‌ها می‌باشند. Mensua و همکاران ضمن مطالعه بر روی ۲۲ گوسفند مبتلا به آمیلوئیدوز نشان دادند که ۹۵/۵ درصد رسوبات آمیلوئید در گلوومرول‌ها صورت می‌گیرد (۱۱). در بررسی حاضر نیز در هردو مورد رسوب آمیلوئید در گلوومرول‌ها مشاهده گردید. به طور کلی اکثر موارد آمیلوئیدوز در حیوانات اهلی علل ناشناخته‌ای دارند اما بنظر می‌رسد از نوع ثانویه باشد (۹). این ضایعه به صورت یک بیماری عمومی در گوسفند مطرح نیست و بیشتر در اثر بیماری‌های مزمن و عفونی بوجود می‌آید. در گوسفند و بز بیماری‌های عفونی مزمن دستگاه تنفسی که در اثر

#### *Actinomyces pyogenes Corynebacterium pseudotuberculosis*

بوجود می‌آید را عامل اصلی ایجاد این ضایعه می‌دانند (۱۵). در مطالعه‌ای که توسط Garry و Rings بر روی یک راس میش ۴ ساله نژاد سافوک انجام شد برای اولین بار توانایی مایکوباکتریوم *Mycobacterium paratuberculosis* در ایجاد آمیلوئیدوز کلیوی به اثبات رسید (۱۳).

در بررسی حاضر فراوانی نسبی خونریزی در کلیه ۱/۱ درصد بود. خونریزی در کورتکس به همراه تعدادی از بیماری‌های سپتی سمیک، متعاقب آماس یا نکروز عروق و گاهی در حیوانات سالم کشتار شده می‌تواند حادث شود. خونریزی‌های وسیع داخل کلیه و زیرکپسول ممکن است به علت مصرف فاکتورهای انعقادی در انعقاد داخل عروقی منتشر و نیز ضربه مستقیم به کلیه اتفاق افتد (۵). El. Ballal و همکاران با ایجاد مسمومیت به وسیله نیترات سدیم در ۶۰ گوسفند نژاد بارکی مشاهده کردند که بعد از تقریباً ۴ ماه کلیه‌ها دچار پرخونی و خونریزی شدند (۶).

در این تحقیق مشخص شد که میزان ضایعات کلیوی در جنس ماده بیشتر از جنس نر می‌باشد و این اختلاف از نظر آماری معنادار است. صادقی در طی یک بررسی بر روی گوسفندان کشتاری منطقه شهرکرد نشان داد که فراوانی ضایعات کلیوی در جنس ماده بیشتر از جنس نر می‌باشد (۲). علت این موضوع را می‌توان اولاً به وضعیت تشریحی دستگاه ادراری یعنی گشادتر بودن و کوتاهتر بودن میزراه در جنس ماده مربوط دانست، ثانیاً نزدیک بودن مقعد و مجرای خروج ادرار نیز می‌تواند از عوامل مستعد کننده جهت عفونت

یک گله گزارش کردند آنها این ضایعات را به *Leptospira sejroe* نسبت دادند و در دو مورد باکتری را از ادرار جدا کردند (۷). Smith و همکاران یک بیماری نوظهور ناشی از آدنووایروس را در یک بره گزارش کردند که در این بیماری انتشار سلول‌های آماسی در بافت بینابینی کلیه مشهود بود. این محققین عفونت با آدنووایروس را یکی از علل احتمالی نفريت بینابینی در گوسفند معرفی کردند (۱۴).

در این تحقیق فراوانی نسبی رسوب رنگدانه ۱۸/۳۳ درصد بود. Light با مطالعه بر روی گروهی از بزها این میزان را ۲۳/۳ درصد گزارش کرد (۱۰). از مهمترین رنگدانه‌هایی که در کلیه رسوب می‌کند هموسیدرین است که در اثر بیماری‌های همولیتیک در حیوان بوجود می‌آید. همچنین در بعضی از بیماری‌های گوسفند نظیر بابزیوز می‌توان رسوب هموسیدرین را در غشاء پایه لوله‌های کلیوی مشاهده کرد. Goonerathe و همکاران با بررسی اثرات سمی مس در کلیه گوسفند نشان دادند که در مرحله همولیتیک این مسمومیت کلیه‌ها به رنگ قهوه‌ای تیره یا سیاه در می‌آید (۸).

کیست‌های کلیوی ۸/۳۳ درصد از ضایعات کلیوی را در بررسی حاضر شامل می‌شود. این کیست‌ها ممکن است ارثی یا اکتسابی، منفرد یا متعدد باشند. به نظر می‌رسد کیست‌های مادرزادی به علت اختلال در یکی شدن نفرون‌ها و مجاری جمع کننده ایجاد می‌شوند. کیست‌های اکتسابی ممکن است به علت فیبروز شدن بافت بینابینی کلیه یا سایر بیماری‌های کلیوی که باعث انسداد لوله‌ها می‌شوند بوجود آید. این کیست‌ها معمولاً بسیار کوچک هستند (۱ تا ۲ میلیمتر) و به طور اولیه در کورتکس ایجاد می‌شوند (۵). از آنجا که کیست‌های مشاهده شده در این بررسی اغلب بین ۱ تا ۳ میلی متر قطر داشته و تمام آنها بر روی سطح کلیه و در قسمت کورتکس قرار داشتند می‌توان گفت که نوع آنها اکتسابی می‌باشد.

در بررسی حاضر میزان آلودگی کلیه‌های حذفی به کیست هیداتید ۶/۶۶ درصد می‌باشد. گیائی در یک بررسی کشتارگاهی در شهرستان مشهد میزان آلودگی به کیست هیداتید را ۶/۸ درصد گزارش کرد (۳). شریفی در یک بررسی در منطقه کرمان میزان آلودگی گوسفند به کیست هیداتید را ۵/۶ درصد گزارش کرد. وی همچنین نشان داد که پس از مبارزه با سگ‌های ولگرد و درمان انگلی سگ‌های گله این میزان به ۳/۲ درصد کاهش یافت (۱). باتوجه به نتایج فوق بالا بودن میزان آلودگی به کیست هیداتید در مناطق مختلف کشور را می‌توان به وضعیت نگهداری دام‌ها مربوط دانست که با چرای آزاد در مراتع در تماس مستقیم با مدفوع



- 4 – Babu, N.S. and Paliwal, O.P., 1988; Spontaneously occurring renal lesion in sheep and goats. *Ind.Vet.J.* 868-871.
- 5 – Carlton, W.W. and Mc Gavin, M.D., 1995; Thomson's special veterinary pathology. Mosby, St.Louis, and pp: 209-240.
- 6 – El-Ballal, S.S., Ezzo, O.H., Shalaby, S.I.A. and Fawzy, Y., 1994; Sodiumnitrate toxicity in Barki sheep. *Egypt.J.Comp.Path. and Clin.Path.* 7 (2): 333-361.
- 7 – Ellis, T.M., Hustas, L., Robertson, G.M. and Mayberry, C., 1984; Kidney disease of sheep associated with infection by leptospire of sejroe serogroup. *Aust. Vet.J.* 61 (9): 304-305.
- 8 – Gooneratne, S.R., Howell, G.M. and Aughey, E., 1986; An ultrastructural study of the kidney of normal, copper-poisoned and thiomolybdate-treated sheep. *J.Comp.Path.* 96: 593-610.
- 9 – Kim, D.H., Ono, K., Yasuda, K., Hasegawa, A. and Tomoda, I., 1985; Urinary amyloid in bovine amyloidosis. *Jap.Vet.Sci.* 47 (1): 129-132.
- 10 – Light, F.W., 1960; Pigmented thickening of the basement membrane of the renal tubules of the goat (Cloisonne kidney). *Lab.Invest.* 9: 228-238.
- 11 – Mensua, C. Carrasco, L., Bautista, M.J., Biescas, E., Fernandez, A. and Murphy, C.L., 2003; Pathology of AA amyloidosis in domestic sheep and goat. *Vet.Path.* 40: 71-80.
- 12 – Monaghan, M.L.M. and Hannan, J., 1983; Abattoir survey of bovine kidney disease. *Vet.Rec.* 113: 55-57.
- 13 – Rings, D.M. and Garry, F.B., 1998; Amyloidosis associated with Paratuberculosis in a sheep. *Comp.Cont.Ed.* 10 (3): 381-382.
- 14 – Smith, J.A., Mc Connell, S., Cush, P.F. and Adair, B.M., 1990; Adenoviral infection of the renal interstitium of a lamb. *Vet.Path.* 27: 290-292.
- 15 – Tham, V.L. and Bann, C.M., 1992, Amyloidosis in an angora goat. *Aust.Vet.J.* 69: 40-41.

دستگاه ادراری در جنس ماده باشد. بالاتر بودن میزان فراوانی ضایعات کلیوی در دام‌های بالای یکسال در این بررسی را نیز می‌توان به احتمال برخورد بیشتر دام با عوامل بیماری‌زا در دام‌های مسن مربوط دانست. Monaghan و همکاران در طی یک بررسی کشتارگاهی نشان دادند که فراوانی ضایعات کلیوی در گاوهای مسن بیشتر از گاوهای جوانتر می‌باشد (۱۲).

### سپاسگزاری

بدین‌وسیله از جناب آقای نادر احمدی کارشناس آزمایشگاه آسیب شناسی دانشکده دامپزشکی دانشگاه شهرکرد که زحمت تهیه مقاطع میکروسکوپی را متقبل شدند تشکر و قدردانی می‌گردد.

### پاورقی‌ها

- 1 – Interstitial nephritis
- 2 – Glomerulonephritis
- 3 – Pyelonephritis
- 4 – Hydronephrosis
- 5 – Pigmentation
- 6 – Perls Prussian Blue Method
- 7 – Hydatid Cyst
- 8 – Congo Red
- 9 – Amyloidosis

### منابع مورد استفاده

- ۱- شریفی، ایرج. ۱۳۷۵؛ تاثیر مبارزه با سگهای ولگرد و درمان سگهای گله در کنترل هیداتیدوز در دام‌های شهرستان کرمان، مجله علوم پزشکی کرمان، دوره سوم، شماره ۴: ص ۱۷۴-۱۶۸.
- ۲- صادقی، علی. ۱۳۸۰؛ بررسی ضایعات اکتسابی و مادرزادی کلیه گوسفندان کشتاری در کشتارگاه شهرکرد، پایان‌نامه دکترای دامپزشکی، دانشگاه آزاد اسلامی واحد شهرکرد، شماره ۲۱۶.
- ۳- غیاثی، رامین. ۱۳۷۱؛ بررسی هیداتیدوز در دام‌های ذبح شده در کشتارگاه مشهد، پایان‌نامه دکترای داروسازی، دانشگاه علوم پزشکی مشهد، شماره ۳۵۲.

