

گزارش یک مورد دیسپلازی یک طرفی کلیه در یک راس گوسفند

• امین درخشانیفر

عضو هیأت علمی دانشگاه شهید باهنر کرمان

• محمد مهدی فروتنی شهر بابکی

دامپزشک بخش خصوصی کرمان

• امیر اسکندری

دانش آموخته دانشکده دامپزشکی دانشگاه شهید باهنر کرمان

تاریخ دریافت: آذر ماه ۱۳۸۴ تاریخ پذیرش: آبان ماه ۱۳۸۵

Email: aderakhshanfar@yahoo.com

چکیده

دیسپلازی کلیه ناهنجاری در سازماندهی بافت کلیه است که در اثر تمایز غیر عادی آن رخ می‌دهد. کلیه‌های دیسپلاستیک کوچک و بد شکل می‌باشند (۴). در تاریخ ۸۵/۱۲/۵ در یک راس گوسفند کشتار شده در کشتارگاه کرمان دو کلیه غیر طبیعی مشاهده شد. یکی بزرگتر از حد معمول و دیگری کوچک، چروکیده و سفت بود. مطالعات میکروسکوپی به تشخیص دیسپلازی در کلیه کوچک منجر گردید. ساختمان میکروسکوپی کلیه بزرگتر طبیعی و حکایت از هیپر تروفی جبرانی می‌نمود.

کلمات کلیدی: گوسفند، دیسپلازی کلیه

مقدمه

طرفه باشد و اکثراً به صورت کیستیک است. اندازه کیست‌ها متفاوت است و توسط اپی‌تلیوم صاف پوشانده شده‌اند (۷). ظاهر میکروسکوپی ضایعات ایجاد شده شامل فراوانی نسبی استروما به همراه تجمع ندولار توپول‌ها است که در بعضی موارد می‌تواند همراه با بافت فیبروزه محاط کننده توپول باشد. این علائم شبیه به عارضه‌ی دیسپلازی کلیه در انسان است (۶).

دیسپلازی کلیه ناهنجاری پیشرفته‌ای در پارانسیم کلیه می‌باشد که در اثر اختلال در تمایز این بافت رخ می‌دهد. ضایعات ممکن است به صورت میکروسکوپی و یا ماکروسکوپی باشند. دیسپلازی کلیه معمولاً یک ضایعه مادرزادی است که به صورت انفرادی رخ می‌دهد (۱). دیسپلازی می‌تواند یکطرفه یا دو

بوده ولی از نظر میکروسکوپی کاملاً طبیعی بود (شکل ۳). دیسپلازی کلیه در اثر اختلال در تمایز متانفریک در دوران جنینی حاصل می‌شود اما در سگ، گربه و خوک که دارای ناحیه نفروژن زیر کپسولی فعال در ابتدای تولد هستند، می‌تواند به خاطر بیماری‌هایی باشد که در ابتدای دوره جنینی تا زمانیکه تمایز بافت نفروژن کامل شود رخ دهد (۱). مشخصه‌ی بافت شناختی آن شامل حضور ساختارهای غیر طبیعی مانند غضروف، مزانشیم تمایز نیافته و مجاری جمع‌کننده نابالغ و سایر ناهنجاری‌های دستگاه ادراری تحتانی می‌باشد. در آزمایش بافت شناسی اگرچه نفرون‌هایی با ساختار طبیعی حضور دارند اما بسیاری از آن‌ها دارای مجرای نابالغ می‌باشند (۷). وجود این ساختارها دلیل بر تکامل غیر عادی بافت کلیه است (۴). در این میان عملکرد کلیه مخالف، طبیعی است (۷).

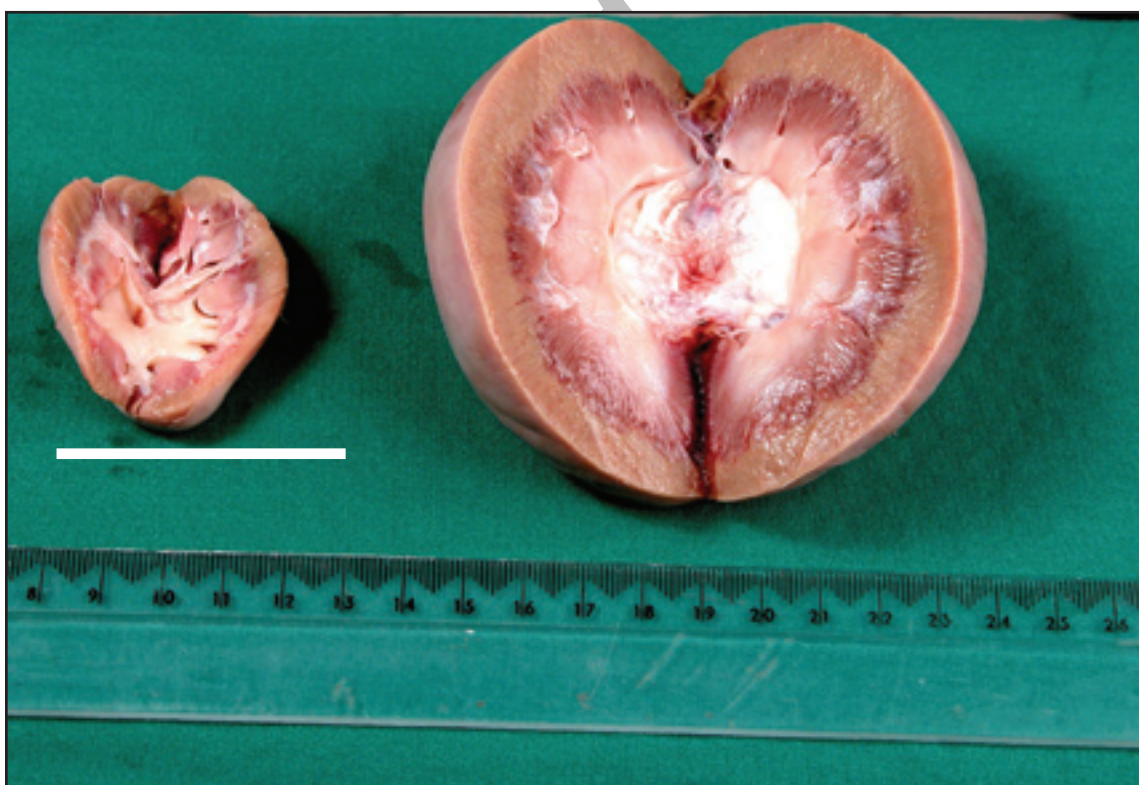به طور میکروسکوپی ۵ چهره‌ی اولیه از این نوع دیسپلازی قابل توصیف است: ۱- تمایز غیر همزمان نفرون‌ها و تداوم بافت مزانشیم چنان است که بافت همبند بینابینی دارای ظاهر میکروماتوز است. ۲- حضور مجاری متانفریک، اپیتلیوم لوله‌ای غیر تیپیک (آدنوماتوئید) و حضور بافت

موارد و روش کار

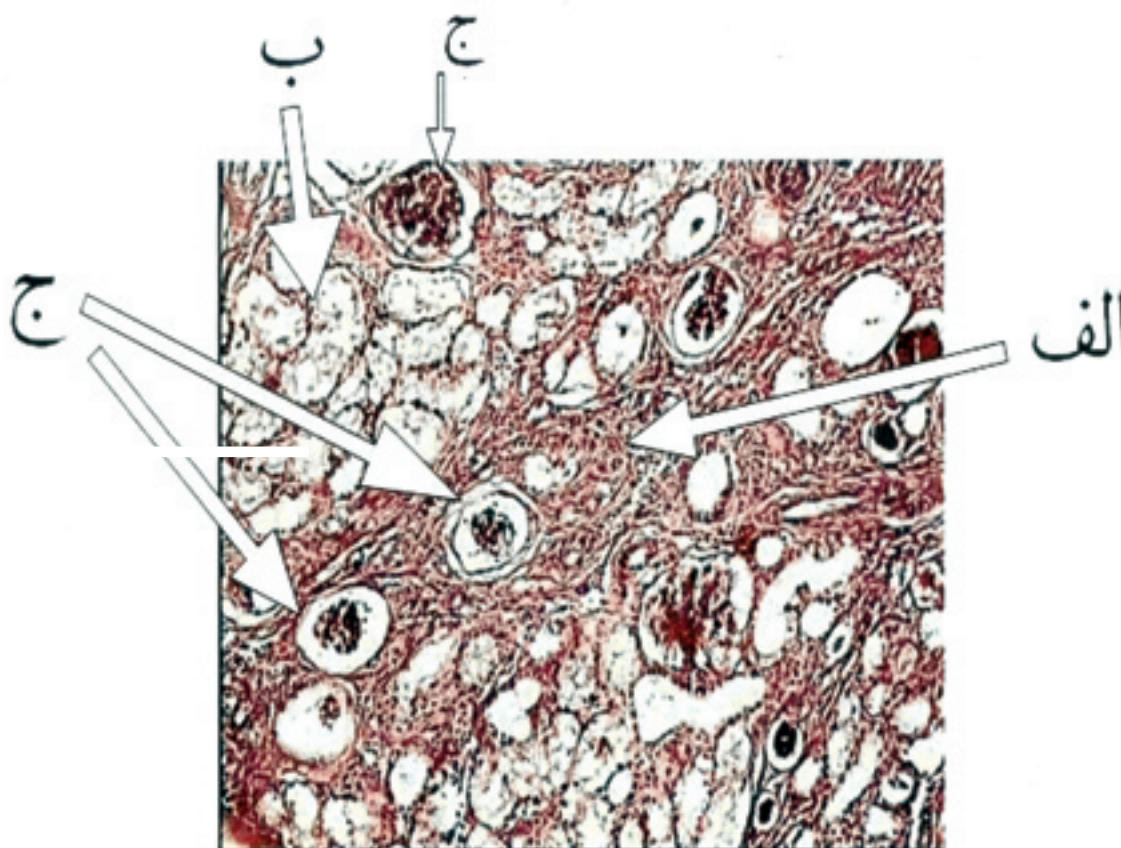
در تاریخ ۱۳۸۰/۵/۱۲ در کشتارگاه کرمان پس از ذبح یک راس گوسفند نژاد بلوچی ماده با وزن تقریبی ۲۰ کیلوگرم، یک کلیه بزرگ در مقابل یک کلیه کوچک مشاهده گردید (شکل ۱) کلیه کوچک سطحی ناهموار و چروکیده داشت و از قوام سفت‌تری نسبت به کلیه دیگر برخوردار بود. از هر دو کلیه نمونه‌هایی جهت مطالعات هیستوپاتولوژی اخذ شد و پس از فیکساسیون نمونه‌ها در فرمالین بافر ۱۰ درصد، مقطعی به قطر ۵ میکرون تهیه و با هماتوکسیلین و ائوزین رنگ آمیزی شد.

نتایج و بحث

نتایج مطالعات میکروسکوپی شامل حضور بافت فیروزه فراوان، لوله‌ها و گلومرول‌های اولیه تکامل نیافته حاکی از دیسپلاستیک شدن کلیه کوچکتر بود، یافته‌های میکروسکوپی دال بر فقدان کیست‌های کلیوی و بافت‌های غیر طبیعی همچون غضروف بود (شکل ۲). در حالی که کلیه دیگر به لحاظ ماکروسکوپی دچار هیپرتروفی جبرانی



شکل ۱- کلیه دیسپلاستیک در سمت چپ و کلیه هیپرتروفیک در سمت راست مشاهده می‌شود.



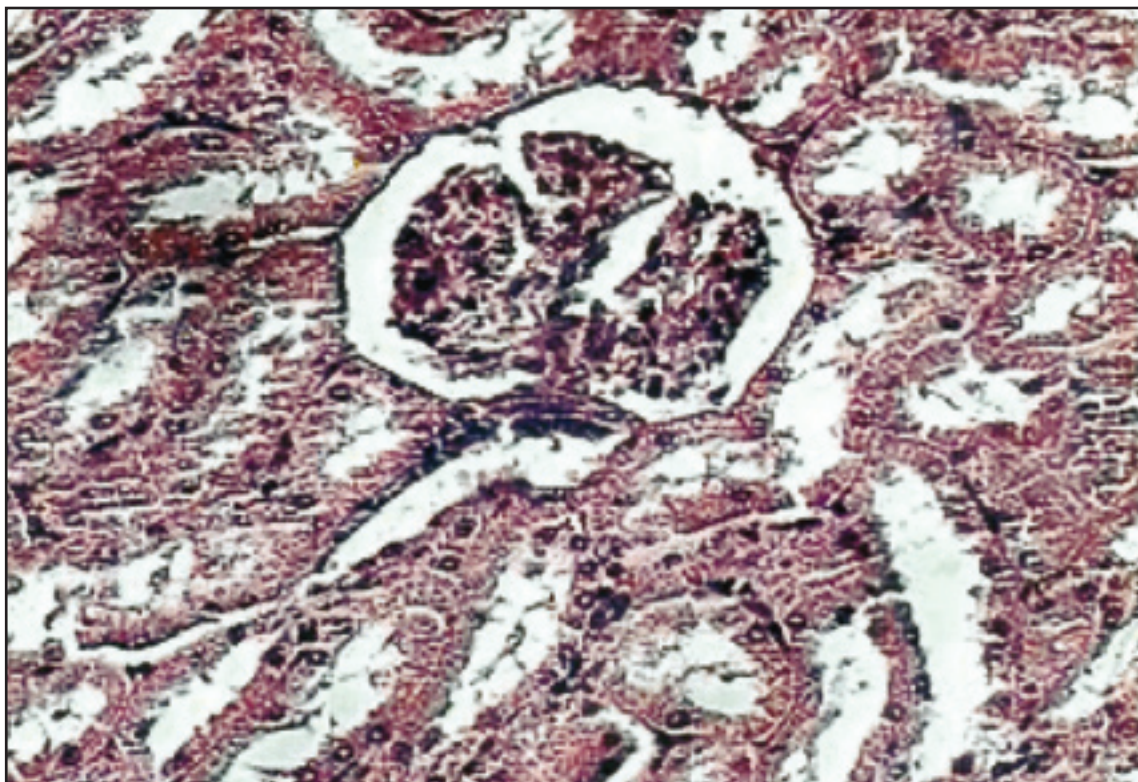
شکل ۲- کلیه کوچک تر (دیسپلاستیک) با بافت فیبروزه فراوان (الف) لوله‌ها (ب) و گلومرول‌های اولیه و تکامل نیافته (ج)، $\times 200$ هماتوکسیلین و انوزین

اسب در سال ۱۹۹۸ توسط Ramirez و همکاران (۸) از آمریکا، در گاو در سال ۱۹۹۹ توسط Ushigaki و همکاران (۹) از ژاپن و در سگ در سال ۲۰۰۵ توسط Walsh و همکاران (۱۰) از نیوزلند گزارش شده است. این بیماری علاوه بر ضررهای اقتصادی نظیر کاهش رشد، به دلیل ارثی بودن نیاز به بررسی دقیق و حذف بیماران احتمالی دارد.

منابع مورد استفاده

- 1- Jubb K.V.F, Kennedy PC, Palmer N. *Pathology of Domestic Animal*. Vol: 2 Academic press , 4th edition. 1993; pp: 351,353.
- 2- Kitagawa H, Pringle KC, Koike J, Zuccollo J, Nakada K. *Different phenotypes of dysplastic kidney in obstructive uropathy in fetal lambs*, J Pediatr Surg. 2001; Nov;36(11):1698-703.
- 3- Kitagawa H, Pringle KC, Koike J, Zuccollo J, Seki Y, Fujiwaki S, Sato H, Nagae H, Nakada K. *Optimal timing of prenatal treatment of obstructive uropathy in the fetal lamb*, J Pediatr Surg. 2003; Dec;38(12):1785-9.

غضروفی و استخوانی (این حالت مخصوص انسان است و در دام دیده نمی‌شود). ۳- فیبروز بافت بینابینی. ۴- کیست کلیه. ۵- گلومرول‌های هیپرسلولار و به مقدار کم متسع شده که در اثر هیپرتروفی جبرانی دیده می‌شوند. تغییرات فوق به صورت ثانویه و به دنبال تغییرات اولیه دیده می‌شود. دیسپلازی کلیه به ندرت رخ می‌دهد، و باید از فیبروز کلیه تغریق داده شود. تغییرات دیسپلاستیک ممکن است یک‌طرفه یا دوطرفه باشد و می‌تواند تمام کلیه را درگیر کرده و یا به صورت کانونی بروز نماید. تعداد نفرون‌ها، لوبول‌ها و کالیس‌ها طبیعی است. دیسپلازی کلیه دوطرفه، به وسیله حضور بافت مزانشیمی و لوله‌های تمایز یافته یا تمایز نیافته غیر تیپیک (که در کره اسب‌ها دیده شده) توصیف شده است. دیسپلازی کیستیک کلیه در گوسفند به صورت صفت اتوزومی غالب به ارث می‌رسد (۴، ۵) و در موارد اکتسابی ۲۰ روز بعد از ایجاد انسداد در مجاری، کلیه دارای ظاهر دیسپلاستیک می‌شود ولی توانایی رفع این مشکل را هنوز دارد. ایجاد به موقع شانت می‌تواند باعث بازگشت عملکرد کلیه گردد (۳). این عارضه قبلاً از ایران گزارش نشده اما در بره‌ها در سال ۲۰۰۱ توسط Kitagawa و همکاران (۲)، در



شکل ۳- کلیه بزرگتر (هیپر تروفیک) بالوله‌ها و گلومرول‌های طبیعی. ۱۰۰* هماتوکسیلین و ائوزین

4- McGavin MD, Carlton WW, Zachary JF. *Special Veterinary Pathology*, Mosby press 3rd Edition 2001; pp 240,241.
5- O'Toole D, Jeffrey M, Jones T, Morgan G, Green R. *Pathology of the renal dysplasia and bladder aplasia- hypoplasia in a flock of sheep*, J Vet Diag Invest. 1993; Oct; 5(4):591-602.
6- Pringle KC, Zuccollo J, Kitagawa H, Koike J, Delahunt B. *Renal dysplasia produced by obstructive uropathy in the fetal lamb*, pathology. 2003; Dec; 35(6):518-21.
7- Robbins S.I, Kumar V, Cotran R.S. *Pathology Basic of Disease*, Samaan press, 6th, 1999; pp: 937.

8- Ramirez S, Williams J, Seahorn TL, Blas-Machado U, Partington BP, Valdes M, McClure JR. *Ultrasound – assisted diagnosis of renal dysplasia in a 3-month-old Quarter Horse colt*, Vet Radiol Ultrasound. 1998; Mar- Apr; 39(2):143-6.
9- Ushigaki K, Uchida K, Murakami T, Yamaguchi R, Tateyama S. *Multicystic renal dysplasia in a Japanese black bull*, J Vet Med Sci. 1999; Jul; 61(7):839-42.
10- Walsh VP, Machon RG, Munday JS, Broome CJ. *Suspected fatal venous air embolism during anaesthesia in a Pomeranian dog with pulmonary calcification*, N Z Vet J. 2005; Oct; 53(5):359-62.

