

لنگش در گاو شیری: تشخیص نادرست یا مداخلات درمانی نامناسب؟

• محسن نوری

دانش آموخته دکتری عمومی دامپزشکی دانشکده دامپزشکی دانشگاه تهران

• ایرج نوروزیان

استاد بخش جراحی دانشکده دامپزشکی دانشگاه تهران

• سید حسین مرچانمهر

استادیار بخش پاتولوژی دانشکده دامپزشکی دانشگاه تهران

• حسین شاد

کارشناس دامپزشکی دانشکده دامپزشکی دانشگاه تهران

تاریخ دریافت: اردیبهشت ماه ۱۳۸۶ تاریخ پذیرش: مرداد ماه ۱۳۸۶

Email: mnouri2@yahoo.com

چکیده

لنگش در گاو شیری با خسارات اقتصادی قابل توجه همراه می باشد. بیشتر موارد لنگش در گاو به علت ابتلاء ساختارهای انگشت به جراحات و آسیب‌های مختلف بوده که چنانچه به موقع تشخیص و درمان نشوند می توانند توسعه یافته، تا جاییکه منجر به آسیب نسوج عمقی تر گردد. در موارد عفونت های عمقی انگشت درمان های ضد میکروبی به تنهایی به علت نکروز نسج عضلانی نتیجه درمانی را در پی نداشته و لذا به حذف دام از گله و کشتار زودرس منجر می شود. مطالعه حاضر در یکی از کشتارگاه های اطراف شهر تهران صورت گرفته و در طول زمستان ۳۳ راس گاو حذفی مبتلا به لنگش به شکل تصادفی انتخاب و مورد مطالعه قرار گرفتند. در هر یک از گاوان پس از ثبت اطلاعات فردی، انگشت مبتلا به هر گونه عارضه قطع و جهت انجام عملیات پاتولوژی به منظور ریخت شناسی ضایعه به بخش پاتولوژی دانشکده دامپزشکی دانشگاه تهران حمل شد. موارد مورد مطالعه شده از نظر پاتولوژیک واجد تشابهاتی بودند و طیفی از تریاید استخوانی و لیز را در استخوان بندهای انگشت و تغییر شکل هایی را در جعبه سم نشان می دادند. با عنایت به یافته های حاصله می توان چنین نتیجه گیری نمود که تغییرات مورفوپاتولوژیک در نسوج سطحی و عمقی انگشت دلیل حذف گاوان بوده، که می توان عدم تشخیص به موقع جراحات و تجویز نامناسب دارو را جهت درمان به عنوان عوامل مسبب در این قضاوت مهم دخیل دانست.

کلمات کلیدی: لنگش، مورفوپاتولوژی، حذف زودرس، گاو شیری، تشخیص نادرست، مداخلات درمانی

Pajouhesh & Sazandegi No 79 pp: 186-192

Lameness in cattle: Misdiagnosis or inappropriate therapy?

By: M. Nouri, Department of Clinical Sciences, Faculty of Veterinary Medicine, University of Tehran, Tehran, Iran

I. Nowrouzian, Department of Clinical Sciences, Faculty of Veterinary Medicine, University of Tehran, Tehran, Iran

S.H. Marjanmehr, Department of Pathology, Faculty of Veterinary Medicine, University of Tehran, Tehran, Iran

H. Shad, Department of Clinical Sciences, Faculty of Veterinary Medicine, University of Tehran, Tehran, Iran

Lame is the most ultimate of economic lose in dairy operation. A prompt identification and appropriate therapy of problematic cases is needed to be done for prevention of premature culling decision. This study was carried out at an abattoir in the vicinity of Tehran. 33 cases of culled lame cows, with special reference to the claw lesions were randomly selected. All amputated limb were referred by the clinicians to Veterinary Teaching Hospital Pathology Department for more routine pathological studies by bacterial maceration and bleaching. On the base of pathological changes in surfaces of claw as well as the boney structures in claw capsule indicates that accuracy in early diagnosis and simple attempt for therapy with variety of antimicrobial and topical remedies often enabling progression of disease through inadequate and inappropriate therapy which influence on culling decision.

Key words: Culling, Dairy cow, Lameness, Misdiagnosis, Morphopathology, Therapeutic**مقدمه**

امروزه لنگش در گاو شیری به عنوان یکی از عمده‌ترین مشکلات دامپروری‌های صنعتی به شمار آمده که با خسارت اقتصادی قابل توجه همراه می باشد. در یک مطالعه گذشته نگر از انکیلوز مفصلی مشخص شد که تمامی موارد مورد مطالعه درمان‌های ضد میکروبی بی نتیجه را پیش از معرفی به دامپزشک جراح، تجربه کرده بودند و متوسط زمان لنگش پیش از انجام جراحی، دامنه ۱ تا ۲۴ هفته را نشان می داد (۷) و در مطالعه ای که توسط Pejisa و همکاران انجام گرفت معلوم شد که ۷۰ درصد از ۸۵ راس گاو قبل از ارجاع به بخش جراحی تحت درمان‌های خودسرانه و بی نتیجه قرار گرفته بودند (۱۷). براساس مطالعه انجام شده در انگلستان هزینه یک دام حذفی مبتلا به لنگش (به علت حضور جراحی ناحیه کفی) در حدود ۵۸۸ دلار برآورد شده است (۱۰) و در آمریکا میزان حذف دام‌هایی که تاریخچه ای از ابتلا به التهاب بافت موق داشتند ۱/۷۷ برابر دام‌هایی بود که ضایعات التهاب بافت موق را نداشتند (۱۶). از آنجا که شناخت عوامل منجر به حذف چنین گاوانی می‌تواند به قضاوت مدیریتی بهداشتی در دامپروری‌ها کمک به سزایی نماید، لذا مطالعات در این زمینه و روشن‌گری این عوامل اهمیت خاص پیدا میکند.

بیشتر موارد لنگش در گاو به علت ابتلا ساختارهای انگشت به جراحات و آسیب‌های مختلف بوده (۹، ۱۳، ۱۸، ۱۹) که چنانچه به موقع تشخیص و درمان نشوند می‌توانند توسعه یافته، تا جاییکه منجر به آسیب‌های نسوج عمیق‌تر مانند ساختارهای سینوویالی، اوتار و رباطات انگشتی و حتی استخوان‌ها گردند (۱، ۸، ۱۱، ۱۵). در موارد عفونتهای عمقی انگشت درمان‌های ضد میکروبی به تنهایی به علت نکرور نسج نرم و سخت نتیجه درمانی را در پی نخواهد داشت (۱۱، ۲۰) و لذا به حذف آن از گله و کشتار زودرس مبادرت می شود. در این ارتباط داشتن دلایل روشن بر حذف دام نکته‌ای بسیار مهم می باشد.

هدف از انجام این مطالعه مشخص نمودن ویژگی‌های مورفوپاتولوژیک موارد حذفی و بررسی وضعیت مداخلات درمانی انجام گرفته در موارد حذفی مبتلا به لنگش می باشد، که امید است روش‌های تشخیصی سریعی را برای موارد مبتلا به لنگش که نیازمند معاینات دامپزشکی است، را فراهم نماید.

مواد و روش کار

مطالعه حاضر به شکل مقطعی و توصیفی در طول زمستان سال ۱۳۸۵ در یکی از کشتارگاه‌های اطراف شهر تهران (کشتارگاه میثم) صورت پذیرفت. بر اساس ثبت اطلاعات در کشتارگاه مزبور متوسط روزانه گاووان حذفی کشتاری ۳۵ راس که از میان آنها بطور متوسط روزانه ۲ راس گاو حذفی مبتلا به لنگش وجود داشت. در طول سه ماه مطالعه ۳۳ راس گاو حذفی مبتلا به لنگش ناشی از اختلالات انگشتی بطور تصادفی انتخاب و ۶۶ انگشت مورد مطالعه مورفوپاتولوژیک قرار گرفت و همچنین آثار مداخلات درمانی بجا مانده بر روی کپسول سم و نسج نرم نواحی انگشتی (اسپری، بانداژ، سم چینی اصلاحی) نیز مورد بررسی و مطالعه قرار گرفت. در هر مورد ضمن مشخص نمودن گاو لنگ و تعیین درجه لنگش بر اساس درجه بندی ۱ تا ۵ ارائه شده توسط Sprecher و همکاران به تکمیل مشخصه‌های فردی گاو و دامپروری مرجع مبادرت گردید (۲۰). پس از شماره‌گذاری گاووان مورد مطالعه و ذبح آنها به قطع و برداشت انگشت مبتلا اقدام شد و سپس انگشتان مزبور به بخش پاتولوژی بیمارستان آموزشی و پژوهشی دانشکده دامپزشکی دانشگاه تهران واقع در محمدرشهر کرج حمل شد. در هر نمونه ثبت جراحات و توزیع جغرافیایی آنها در سطح کفی انگشت مبتلا با استفاده از نقشه ارائه شده در ششمین سمپوزیوم بیماری‌های انگشت نشخوارکنندگان لیورپول، در سال ۱۹۹۰ صورت پذیرفت (نگاره ۱) (۲۲).

نتایج

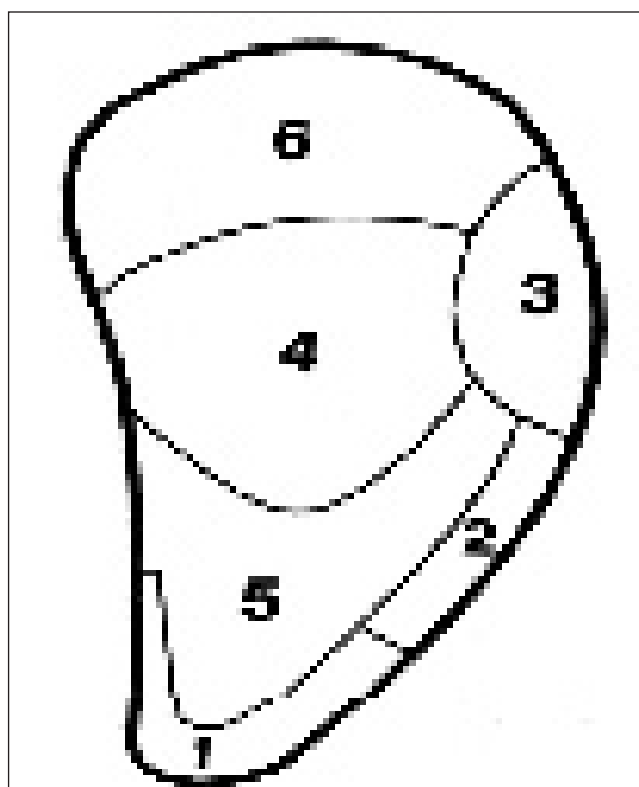
از میان ۳۳ راس گاو حذفی مبتلا به معضل لنگش، ارزیابی درجه بندی وضعیت گاو در حرکت دامنه نوسانی را بین درجه ۴ (۱۹ درصد) و درجه ۵ (۸۱ درصد) نشان داد. مشکل در وزن گیری و کمانی شدن پشت از نشانی‌های بارز به هنگام ارزیابی حرکت در گاووان بوده که مورد توجه قرار گرفت. در ۳ مورد از ۳۳ مورد حذفی (۹/۱ درصد) جراحات در ناحیه بین انگشتی آسیب‌های منجر به لنگش را به خود اختصاص داد و ۳۰ مورد از ۳۳ مورد حذفی (۹۰/۹ درصد) جراحات را در سطح کفی جعبه سم نشان دادند. در ۳ مورد از ۳۳ مورد (۹ درصد) دامپهای حذفی از بلوک چوبی استفاده شده بود، یکی از این ۳ مورد بطور کاملاً اشتباهی در انگشت مبتلا چسبانده شده بود، در دو مورد به ترتیب انگشت مبتلا فاقد اصلاحات درمانی سم و در دیگری اصلاح غیراصولی سم (تراشیدن بیش از حد سطح کفی سم) در انگشت مبتلا انجام گرفته بود. در ۶ مورد از ۳۳ مورد (۱۸/۱ درصد) حذفی اصلاح سم بطور ناقص رها شده بود. در ۱۲ مورد از ۳۳ مورد حذفی (۳۶/۳ درصد) اصلاح سم بطور غیراصولی (تراشیدن بیش از حد سطح کفی سم و یا تراشیدن نابجا) انجام گرفته شده بود. در ۱۲ مورد از ۳۳ مورد حذفی (۳۶/۳ درصد) هیچگونه اصلاح درمانی سم صورت نگرفته بود. جدول شماره یک میزان ابتلا انگشتان خارجی و داخلی اندامهای حرکتی خلفی و قدامی را در ۳۳ مورد از گاوهای شیری حذفی مبتلا به لنگش را نشان می‌دهد.

از میان این ۳۰ مورد جراحات کف سم، جراحی در ناحیه چهار (نگاره ۲) با بیشترین و ناحیه یک با کمترین درصد وقوع به ترتیب با ۹ مورد (۳۰ درصد) و ۱ مورد (۳/۳ درصد) همراه می‌باشد. جدول دو ویژگی‌های ظاهری کپسول شاخی سم را در مواردی که واجد جراحی در نواحی مختلف جغرافیایی سطح کف هستند، را نشان می‌دهد. یافته‌های پاتولوژیک موارد ثبت شده از کلیه موارد تقریباً با مشابهت‌هایی همراه می‌باشد، بطوریکه در موارد جراحی دار (سوراخ شدگی) در سطح بافت شاخی، دهانه داخلی سوراخ کف جعبه سم، لبه‌هایی برجسته شبیه به دهانه آتشفشان دارد (نگاره ۲). در موارد جراحی دار در سطح کفی جعبه سم در ناحیه چهار و شش هر دو انگشت مبتلا بوده و آثاری از تورم و یا حتی وجود منفذی در کف را نشان می‌دادند، در ناحیه سه تنها انگشت خارجی مبتلا بوده (نگاره ۲)، در ناحیه دو تنها یک انگشت مبتلا (خارجی یا داخلی) را نشان می‌دادند. تمامی موارد در کف کپسول سم بدون سایش طبیعی بوده و افزایش نسج شاخی کپسول سم را در این قسمت نشان دادند (نگاره ۲)، و در ناحیه پاشنه بزرگ شدگی را نسبت به انگشت سالم کناری نشان دادند (نگاره ۳). در همه موارد ناودان محوری و غیر محوری افزایش بافت شاخی و چند لایه شدن را نشان دادند، به استثنا ناحیه دو در ناودان محوری سایر موارد اتساع قابل توجهی را نشان دادند. در تمامی موارد پریوپل اتساع قابل توجهی را نشان می‌دهد (نگاره ۳). سطح دیواره غیر محوری حالت پشت‌پشته‌های غیر یکنواختی داشت و همراه با افزایش سطح و افزایش انحنا به داخل بود (نگاره ۳) و سطح محوری کاهش سطح همراه با نوارهای فشرده موج دار را نشان داد.

بیشترین نشانه‌های مرضی مشاهده شده در استخوان بند سوم، مربوط به اتساع کانالهای عروقی بخصوص در دیواره غیرمحوری استخوان بند سوم انگشت (نگاره ۴)، عوارض لیز حاشیه کفی، حضور توده اسفنجی

به منظور دسترسی و مطالعه تغییرات احتمالی در نسوج نرم زیر پوست، در هر نمونه پوست انگشت مبتلا توسط اسکالپل از نسوج نرم زیرین جدا گردیده و حضور واکنش التهابی و چرکی در کپسول‌های مفصلی و وضعیت غیرعادی اوتار و نواحی نکروزه شده مورد ارزیابی قرار گرفته و مستندسازی توسط عکسبرداری دیجیتالی صورت پذیرفت. جداسازی استخوانها از محل مفاصل به کمک اسکالپل صورت گرفته و به منظور عریان سازی با استفاده از روش گنداندن در ظرف مخصوص (پوشش یا لفاف پلاستیکی) انجام می‌شد.

در این ارتباط از ظروف پلاستیکی با حجم کافی آب و قرار دادن اندام در آن و نگهداری آن در کنار شوفاژ استفاده شد. استخوان‌ها به مدت حداقل ۷۲ ساعت در آب نگه داشته شده و تکرار آن پس از تعویض



نگاره ۱. نقشه توزیع جغرافیایی جراحات در سطح کفی دامپهای مبتلا به لنگش

آب صورت پذیرفت. بدین ترتیب کلیه نسوج نرم از استخوانها آزاد و جدا گردید و تمامی نمونه‌ها توسط محلول آب ژاول رقیق شده گندزدایی (۳۰ دقیقه) و بقایای بسیار ریز اوتار و رباطات در کنار توده‌های استخوانی به آهستگی و با ظرافت توسط اسکالپل اصلاح و جدا گردید. سپس استخوان‌ها در محیط آزاد خشک شد و برای مطالعات پاتولوژیک آماده شدند. برای اندازه گیری طول سوراخ ایجاد شده در کف سم، طول و ارتفاع سم (به منظور اندازه گیری شاخص شکل سم)، اقطار دهانه ورودی سم (به منظور اندازه گیری نسبت تورم انگشت مبتلا به انگشت کناری) از کولیس استفاده شد.

جدول ۱ - میزان ابتلا انگشتان خارجی و داخلی اندامهای حرکتی خلفی و قدامی در ۳۳ مورد از گاوهای شیری حذفی مبتلا به لنگش

	اندام حرکتی خلفی		اندام حرکتی قدامی	
	چپ(درصد)	راست(درصد)	چپ(درصد)	راست(درصد)
انگشت خارجی	۷ (۲۱/۱)	۱۱ (۳۳/۳)	۱ (۳)	۱ (۳)
انگشت داخلی	۱ (۳)	۴ (۱۲/۱)	۱ (۳)	
ابتلا هر دو انگشت	۲ (۶)	۴ (۱۲/۱)	۱ (۳)	
جمع	۱۰ (۳۰/۳)	۱۹ (۵۷/۵)	۳ (۹)	۱ (۳)

جدول ۲ - ویژگیهای وضعیت جعبه سم برحسب میلی متر در ۳۰ مورد از دامهای مبتلا به لنگش که در ناحیه کف جعبه سم جراحی داشتند.

ناحیه مبتلا	تعداد (درصد)	درجه لنگش	تعداد منافذ (بیشترین - کمترین)	نسبت تورم انگشتان % (بیشترین - کمترین)	*اندکس شکل سم (بیشترین - کمترین)	طول کانال برحسب میلی متر (بیشترین - کمترین)
۱	۱ (۳/۳)	۴	۱	۴۹	۱/۱	۳۵
۲	۵ (۱۶/۶)	۵ - ۴	۱/۲ (۱ - ۲)	۳۹/۸ (۱ - ۱۰۰)	۱/۴۶ (۱/۱ - ۱/۸)	۳۳/۳ (۱۲ - ۴۰)
۳	۷ (۲۳/۳)	۵	۱/۱۶ (۱ - ۲)	۶۷/۵ (۴۰ - ۱۰۰)	۱/۴۹ (۱ - ۱/۹)	۱۵/۱۶ (۵ - ۴۰)
۴	۹ (۳۰)	۵ - ۴	۱/۲۲ (۱ - ۳)	۴۵/۷ (۲ - ۹۶)	۱/۵۷ (۲ - ۱)	۱۹/۱۱ (۳ - ۳۰)
۵	۲ (۶/۶)	۵ - ۴	۱	۵۹ (۳۲ - ۸۶)	۱/۳۱ (۱/۲ - ۱/۳)	۱۷ (۸ - ۲۶)
۶	۶ (۲۰)	۵	۱	۴۲ (۵ - ۷۶)	۱/۴۸ (۱/۱ - ۲)	۹/۵ (۳ - ۲۰)

* اندکس شکل سم نسبت طول سطح تماسی به ارتفاع سم است.

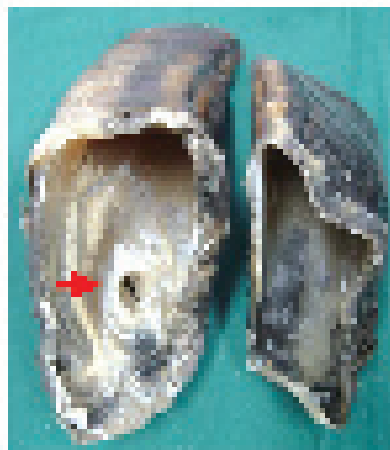
انگشت درمانهای ضد میکروبی به تنهایی علاجه را در پی ندارند. چراکه خون کافی که حاوی غلظت موثر آنتی بیوتیک باشد بعلت نکروز نسوج، به مناطق واجد کلونی باکتریها نخواهد رسید (۱۱، ۲۱). یافته های پاتولوژیک ثبت شده از کلیه موارد تقریباً با مشابهاتی همراه می باشد بطوریکه: تورم مزمن و نامتقارن پاشنه، افزایش ضخامت بافت شاخی در سطح کف و تغییر کیفیت بافت شاخی، اتساع و شکم دادگی پریوپل، افزایش سطح و انحراف دیواره غیر محوری به داخل از مهمترین نشانه های دامهای حذفی بوده که می توان از این نشانه ها در امر حذف و یا قضاوت های درمانی بهره جست. تورم سرتاسری بالای انگشت که از نوار تاجی تا ناحیه بخلق و مچ کشیده می شود بیشتر در موارد نکروباسیلوز بین انگشتی و عفونت عمقی انگشت دیده می شود (۸، ۱۵). لازم به ذکر است که وجود تورم اولین مرحله در جریان تشخیص توسط پرسنل غیر حرفه ای می باشد. در پای متورم انگشتان از یکدیگر فاصله می گیرند. در تفریق با گندیدگی سم، عفونت عمقی انگشت با تورم بیشتر در انگشت آسیب دیده

نامنظم تاجی شکل در برجستگی باز کننده (نگاره ۴) و حضور توده اسفنجی نامنظم منقاری شکل در برجستگی خم کننده (نگاره ۴) از نواحی دیگری بودند که بیشترین تعداد موارد واجد نشانه های غیر طبیعی پاتولوژی را داشتند.

در همه انگشتان مبتلا، در نیمه خلفی سطح کفی توده اسفنجی شکل نامنظم وجود داشت (نگاره ۴). استخوان کنجدی پایینی در تمامی موارد در نواحی جانبی خارجی و جانبی داخلی استخوان کنجدی توده اسفنجی شاخی شکل وجود داشت و در مواردی، لیز استخوانی، استخوان کنجدی پایینی را کاملاً از بین برده بود.

بحث و نتیجه گیری

ساختارهای عمقی به دنبال زخمی متنفذه، زخم های ناشی از گیسختگی نسج، صدمات ناشی از جدا شدگی بافت شاخی انگشت (سم) و آبسه های بالارونده تحت کفی، عفونی می شوند. در موارد عفونت عمقی



۱

۲

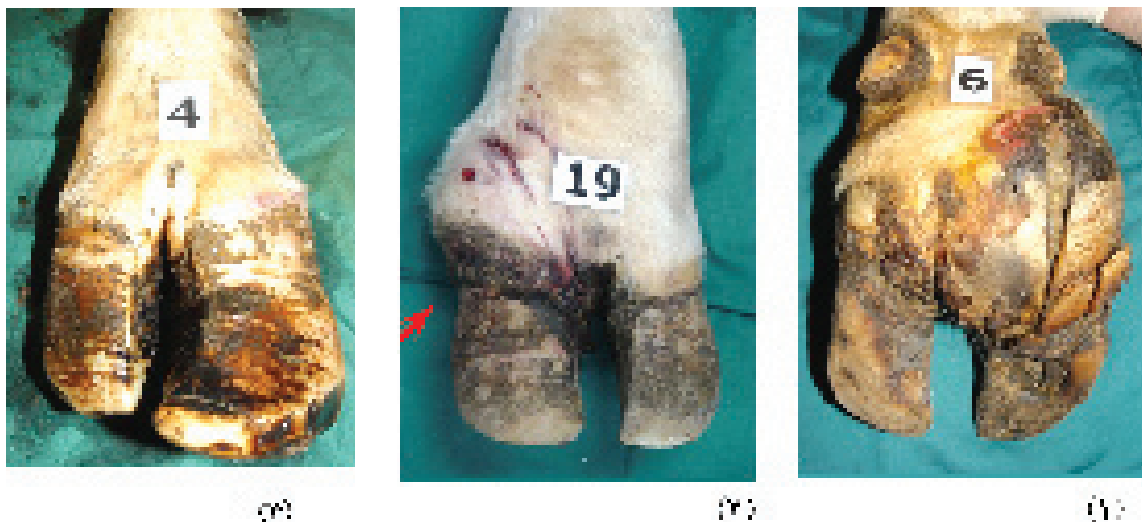
نگاره ۲. (۱) نمای داخلی از حضور جراحت در ناحیه چهار کف سم (پیکان قرمز) و مستطیلی شدن جعبه سم
عدم تقارن نشان دهنده تورم قابل ملاحظه در انگشت مبتلا است. (۲) نمایی جانبی از افزایش بافت شاخی در سطح کفی و حضور منفذ
در ناحیه سه و آثار به جا مانده از تراشیدن ناقص در اطراف منفذ (پیکان سیاه)

۱ تا ۳ عدد بود، علت بالا بودن این تعداد مربوط به برآیند مداخلات درمانی و تاثیر آنزیمی عامل مهاجم است. نسبت افزایش مساحت دهانه ورودی جعبه سم (مساحت دهانه ورودی جعبه سم انگشت مبتلا نسبت به دهانه ورودی جعبه سم انگشت کناری) در دام‌های مورد مطالعه دامنه متغیر ۲ تا ۱۰۰ درصد را نشان داد، علت کم بودن این عدد از سویی به خاطر عدم ابتلا کپسول سم و محتویاتش است، به‌طوریکه فقط در قسمت‌های بالاتر نواحی انگشتی درگیری را نشان می‌دادند و از سویی به علت ابتلا هر دو انگشت می‌باشد و هر دو اتساع قابل ملاحظه ای دارند و هر چه این عدد بزرگتر باشد حکایت از عدم تقارن ناشی از تورم ناحیه پاشنه و ابتلا شدید یکی از دو انگشت دارد. ارتباط منطقی بین افزایش مساحت منفذ و اتساع کمتر دهانه ورودی سم وجود دارد، یعنی کپسول سمی که فاقد سوراخ است اتساع بیشتری را نشان می‌دهد چون محلی برای خروج ترشحات اکسودائی ندارد. اتساع کانال‌های عروقی در التهاب مزمن بافت موق رخ می‌دهد (۲، ۶، ۱۵). مهمترین یافته پاتولوژی برجستگی بازکننده و خم کننده، تغییرات استخوانی به شکل انتروفیت بود. بر اساس مطالعه انجام گرفته مشخص شده است که با افزایش سن برآمدگی استخوانی برجستگی بازکننده بیشتر می‌شود (۱۴، ۱۵). علاوه بر این می‌توان از کشش (۶) و عوامل عفونت زا (۱۴) نیز نام برد. براساس جدول یک بیشترین میزان ابتلا در انگشتان خارجی اندامهای حرکتی خلفی رخ داده است که با فراوانی وقوع لنگش در اندامهای حرکتی قدامی - خلفی و داخلی - خارجی هماهنگ می‌باشد (۳، ۵، ۱۲).

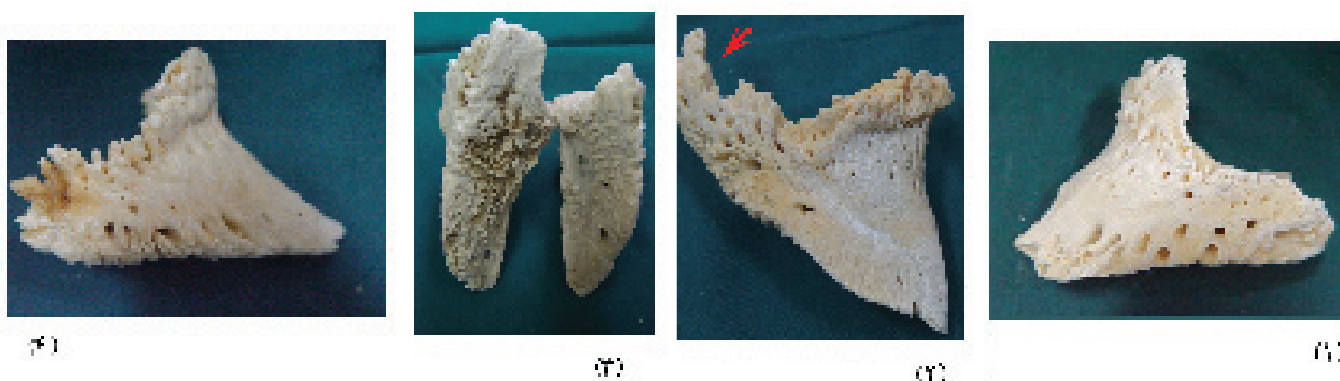
به‌طور کلی با توجه مطالعه حاضر می‌توان گفت: مطالعه و مقایسه مورفوپاتولوژیکی موارد مبتلا به لنگش کمک به سزایی در جهت روشنگری روند بیماری‌زایی و حتی در پیش بینی درمان پذیری لنگش و یا حذف موارد مزمن و متناوب، سودمند و مفید واقع خواهد بود. علل بسیاری از شکست‌های درمانی و در نتیجه ارجاع دام به کشتارگاه، تشخیص نادرست و یا تشخیص درست با مداخلات درمانی نامناسب است.

منجر به تورم نامتقارن می‌گردد و هنگامیکه پاهای آسیب دیده از پشت مشاهده شوند، پیاز پاشنه در انگشت مبتلا نسبت به انگشت سالم عریض تر می‌باشد (۴). تورم مزمن پاشنه و شدت ظاهری عارضه نشانه های بالینی خوبی برای پیش بینی میزان تغییرات استخوانی انگشت درگیر می‌توانند باشند. این نشانه در دامهای حذفی مبتلا به عفونت عمقی استخوان قابل ملاحظه تر بود.

ارتباطی منطقی بین افزایش ضخامت بافت شاخی در کف، تغییر کیفیت بافت شاخی و پودری شدن، چند لایه شدن ناودان محوری، نوارهای فشرده موج دار در سطح دیواره محوری، کاهش سطح و قوسی شدن سطح محوری، افزایش و چهارگوش شدن سطح غیر محوری در مواردی با لنگش درجه ۴ و ۵ وجود دارد. علت آن مربوط به عدم وزن گیری دام در این مرحله و در نتیجه عدم ساییش می‌باشد و از سویی خون‌رسانی نیز تحت شعاع این موضوع قرار می‌گیرد. حضور نوارهای موج دار و ترک‌های بافت شاخی در سطح محوری و غیر محوری حکایت از بی کفایتی عملکرد پریوپل دارد. در دامهای حذفی مبتلا به لنگش همواره افزایش عرض پریوپل دیده می‌شود، افزایش بافت شاخی سطح کفی از یک سو و از طرف دیگر اتساع و شکم دادگی پریوپل باعث افزایش ارتفاع جعبه سم می‌شود و می‌توان از روی شکم دادن پریوپل پیش آگهی نسبتاً دقیقی را برای آینده دام داد. طول کانال دامنه متغیر ۳ - ۴۰ میلی متر را نشان داد که علت کم بودن آن مربوط به مداخلات اصلاحی سم است که منجر به کاهش طول کانال گردیده است. شیب کانال از شکلی نزدیک به حالت عمود (در قسمت‌های خلفی تر کف سم به علت کاهش قوام و نرمتر بودن این قسمت‌ها، عمده سوراخ‌ها حالت عمودی داشتند) تا شیب شدید و رو به جلو را نشان می‌دهد، اهمیت بالینی و کاربردی این موضوع در حین اصلاح سم است بطوری که با داشتن این ذهنیت می‌توان از اصلاح بیش از اندازه سطح کفی که به منظور تعیین اندازه سطح جراحت و اقدامات درمانی انجام می‌گیرد، پرهیز نمود. تعداد منافذ موجود در منطقه چهار سطح کفی



نگاره ۳. (۱) نمای پشتی از تورم نامتقارن انگشتان، (۲) نمای جانبی از اتساع پریوپل در دام مبتلا به عفونت عمقی استخوان (پیکان سفید) (۳) نمای پشتی از افزایش انحنا دیواره غیرمحوری در دام مبتلا به لنگش



نگاره ۴. (۱) نمای جانبی از اتساع کانالهای عروقی در سطح دیواره غیر محوری انگشت پایینی، (۲) نمایی از حضور توده اسفنجی نامنظم منقاری شکل در برجستگی خم کننده (پیکان قرمز)، (۳) نمایی از تزايد استخوانی در نیمه خلفی سطح کفی بند سوم انگشت در مقایسه با بند سوم سالم انگشت کناری (۴) نمایی از تزايد استخوانی تاجی شکل در برجستگی بازکننده (پیکان قرمز)

3 -Bell, E., Weary, D.M., 2002; The effects of farm environment and management on laminitis. www.agsci.ubc.ca/animalwelfare/projects/laminitis.pdf

4 - Bergsten C. 1997; Infectious disease of the digits, in Greenough PR, Weaver AD, (eds): Lameness in cattle, ed 3. Philadelphia, WB Saunders Co, pp 89 - 100

5 - Blowy,R. 1993; Cattle lameness and hoof care. First published by farming press Book and Videos, 39 - 61.

6 - Butler, J.A.; Colles, C.M.; Dyson, S.J.; Hold ,S.E.; Poulos ,P.W. 2000; Clinical radiology of the horse. Second edition, Blackwell Science, 10 - 131.

7- Desrocher A, St. Jean G, Anderson DE 1995; Use of facilitated

سپاسگزاری

از جناب آقای دکتر افشین متقی فر، کارشناس فرهیخته و مهربان کشتارگاه صنعتی میثم به خاطر حمایت و همدلی صمیمانه ایشان در به سرانجام رسیدن این سرمنزل، کمال قدردانی و سپاسگذاری را تقدیم می نمایم.

منابع مورد استفاده

1 - Anderson DE, St. Jean G, 1996; Diagnosis and management of tendon disorders in cattle. Vet Clin North Am Food Anim Pract 12:85 - 116.

2 - Bargai U., Pharr J., Morgan J.P.,1989; Bovine radiology. First edition, Ames, IA, Iowa state University Press, 29 - 64.

- ankylosis in the treatment of septic arthritis of the distal interphalangeal joint in cattle: 12 cases (1987 - 1992) J Am Vet Med Assoc 206: 1923 - 1927.
- 8 - Desrochers A, St. Jean G 1996; Surgical management of digit disorders in cattle. Vet Clin North Am Food Anim Pract 12:277 - 298.
- 9 - Eddy RG, Scott CP 1980; Some observation on the incidence of lameness in dairy cattle in Somerset. Vet Rec 113: 140 - 144.
- 10 - Esslemont, R. J., and M. A. Kossaibati. 1996; Incidence of production diseases and other health problems in a group of dairy herds in England. Vet. Rec. 139:486 - 490.
- 11 - Ferguson JG 1997; Surgery of the distal limb, in Greenough PR, Weaver AD (eds) Lameness in Cattle, ed 3. Philadelphia, WB Saunders Co, pp 248 - 261.
- 12 - Hoblet, K.; Wiess, W Midla, L. 2000; Subclinical laminitis in dairy cattle: Maintaining healthy hoof horns. Compendium on continuing education for the practicing Veterinarian. 22(8): s 97 - s107.
- 13 - Jubb TF, Malmo J 1991; Lesion causing lameness requiring veterinary treatment in pastures - fed dairy cows in east Gippsland. Aust Vet J 68: 21 - 24.
- 14 - Lischer, Ch. J.; Koller , U. ; Geyer, H.; Ossent, P. ; Auer, J.A. 2001; Relation between radiological findings at claws and the .healing process of sole ulcer in Dairy Cow. Tierarztliche praxis, 29 (3), 122 - 127.
- 15 - Maclean C. W. 1970; A post - mortem x - ray study of laminitis in barley beef animals. Vet Rec 86:457 - 462.
- 16 - Nelson A., Cattell M., 2001; Culling and laminitis: Real herds, real cows, real deaths, The Bov Practitioner, 35(1): 42 - 46.
- 17 - Pejsa TG, St. Jean G, Hoffsis GF, Musser MB: (1971 - 1990) Digit amputation in cattle: 85 cases . J Am Vet Med Assoc 202: 981 - 984.
- 18 - Prentice DE, Neal PA 1972; Some observations on the incidence of lameness in dairy cattle in West Cheshire. Vet. Rec. 91:1 - 7.
- 19 - Russell AM, Rowlands GJ, Shaw SR, Weaver AD 1982; Survey of lameness in British dairy cattle. Vet Rec 111:155 - 160.
- 20 - Sprecher DE, Hostetler DE, Kaneene JB, 1997; Theriogenology 47:1178 - 1187.
- 21 - Trent A.M. 1994; Treatment of bone and joint infections. Proceeding, 8 th International Symposium of Disorders of the Bovine Digit. University of Saskatchewan, Saskatoon, pp 72 - 79.
- 22 - Zones of sole conform to recommendations established at the 6th Symposium on diseases of the ruminant digit, Liverpool, 1990; Reprinted with permission, (1991), Vet Rec 128:12.

