

اثر سمیت حاد سولفات آلومینیوم بر بافت آبشش ماهی کلمه (*Rutilus rutilus*)

• حمیده گروبی

کارشناس ارشد، دانشگاه آزاد اسلامی - باشگاه پژوهشگران جوان

• شهلا جمیلی

عضو هیأت علمی مؤسسه تحقیقات شیلات ایران

• مینا رستمی

عضو هیأت علمی دانشگاه تهران، دانشکده دامپزشکی

تاریخ دریافت: بهمن ماه ۱۳۸۵ تاریخ پذیرش: مرداد ماه ۱۳۸۶

Email: gervehi@yahoo.com

ماهی‌ها در آبهای اسیدی است (۱۰). پژوهش‌های زیادی در زمینه اثرات سمیت آلومینیوم در pH اسیدی بر موجودات مختلف در سال ۱۹۸۵ (۸) انجام شده است. Karlsson (۷) آسیب‌های بافتی آبشش آزاد ماهی *Salmo trutta* را که در معرض آب‌های اسیدی و آلومینیوم بودند، بویژه تغییرات سلول‌های کلراید در تیغه آبششی ثانویه را مورد بررسی قرار داد. Brown و Colins در سال ۱۹۹۸ (۴)، پیوستگی تیغه‌های ثانویه و مشکلات تبادلات گازی در آبشش‌ها، حاصل از قرارگیری ماهی قزل‌آلای خال قرمز را در معرض میزان کم آلومینیوم گزارش کردند. سری گزارشاتی هم توسط Orme و Kegley (۹) در زمینه تأثیر سمیت سولفات آلومینیوم بر جذب سدیم و اکسیژن در ماهی کلمه ارایه شده است. ماهی کلمه (*Rutilus rutilus*)، از ماهیان با ارزش اکولوژیک و اقتصادی محسوب می‌شود (۳). برای انجام آزمایشات، از سولفات آلومینیوم با درجه خلوص بالا (۹۹/۹٪) و اسید سولفوریک ۰/۵ مولار استفاده گردید. برای این آزمایش از ۱۲۰ قطعه ماهی انگشت قد کلمه با میانگین وزنی ۰/۶۷ گرم استفاده شد که از کارگاه تکثیر ماهی کلمه سبجوال تهیه و به آزمایشگاه دانشگاه آزاد اسلامی - واحد علوم و تحقیقات تهران منتقل گردیدند. ۶ آکوارיום برای

هدف از این پژوهش مشاهده اثرات سمیت حاد سولفات آلومینیوم، طی ۹۶ ساعت، در pH اسیدی بر بافت آبشش بچه ماهی انگشت قد کلمه می‌باشد. در این بررسی‌ها، اختلاف بین بافت آبششی ماهیان شاهد و تیمارها، و آسیب‌های بافتی آنها، توسط میکروسکوپ نوری، مشاهده و مورد مطالعه قرار گرفت. آبشش ماهیان شاهد با pH=۷، بدون آسیب و آبشش ماهیان شاهد با pH=۵، دارای آسیب‌های بافتی خفیف و فاقد آنوریسم بود. در آبشش ماهیان تیمار، این تغییرات بافتی شامل هیپرتروفی، هیپرپلازی، افزایش سلول‌های مخاطی و ترشحات آنها، پرخونی، خونریزی، آنوریسم، فیوزن، آماس، نکروز بافتی و... بود. با افزایش غلظت آلومینیوم و با افزایش زمانی که ماهی‌ها در معرض آلومینیوم قرار گرفتند (تا ۹۶ ساعت)، شدت آسیب‌های بافتی در آبشش هم، بیشتر مشاهده شد. با پیشرفت تکنولوژی، آلودگی‌های محیطی هم گسترش یافته است که در اثر نزولات جوی و یا ورود پساب‌های صنایع مختلف به جریانات رودخانه و دریا، شاهد آلودگی روز افزون منابع آبی هستیم. آلومینیوم سومین عنصر از نظر فراوانی در روی زمین است و در خاک، هوا و آب یافت می‌شود که با قرار گرفتن در pH‌های اسیدی حلالیت آن افزایش می‌یابد و به ماده بسیار سمی تبدیل می‌شود. این مهمترین عامل مرگ

بافت آبشش مشاهده گشت. به ترتیب تکرار وقوع، پرخونی، خونریزی، فیوژن، آماس و آنوریسم (ایجاد حوضچه خونی در اثر از بین رفتن سلولهای پیلار) هم بطور خفیف دیده شد. این تغییرات در ۲۴ ساعت اول بسیار ضعیف بود و با گذشت زمان تا ۹۶ ساعت نسبتاً شدت یافت. بعد از ۹۶ ساعت، قسمتهای گریزی شده نوک تیغه آبششی و رشته آبششی (Clubbing) که در اثر هیپرپلازی سلولهای اپیتلیالی رخ داد، رؤیت گردید (شکل ۱). با افزایش غلظت آلومینیوم تا ۲/۳ mgAl/l و با گذشت زمان (تا ۹۶ ساعت) علاوه بر شدت یافتن آسیب‌های عمومی، فیوژن، پرخونی و خونریزی هم بسیار مشاهده شد. در غلظت ۲/۳ mgAl/l طی زمان ۹۶ ساعت، رسوب هموسیدرین و آنوریسم در بافت آبشش، نسبت به غلظت‌های قبل بیشتر ولی حالت چماقی شدن تیغه‌های آبششی بسیار کمتر مشاهده گردید (شکل‌های ۲ تا ۴). در آبشش ماهی‌هایی که در غلظت ۳/۶ mgAl/l بودند، شدت آسیب‌های بافتی خصوصاً با گذشت زمان (تا ۹۶ ساعت)، به حدی بود که از هم گسیختگی شدید سلول‌های پوششی و آنوریسم در بعضی رشته‌های آبششی کاملاً قابل مشاهده بود. فیوژن در بعضی رشته‌های آبششی، چماقی شدن رأس تیغه‌ها به ندرت و در رأس رشته‌ها، نسبت به تیغه‌ها، بیشتر، رؤیت گردید و اکثر سلول‌های مخاطی ترشحات خود را خارج کرده بودند (شکل ۵).

Haines و Jagoe (۶) اشاره نمودند که در طول آزمایش (۴۵۶ ساعت)، هیچ مرگ و میری در آزاد ماهیان یک سال ونیمه ای که در معرض ۴/۵ و pH=۵ بودند، مشاهده نشد و آبششها، صورتی و سالم بودند (به استثنای پوشش روشنی از ترشحات مخاطی که در pH=۴/۵ روی آبششها را پوشانده بود). نیز ذکر می‌شود که در pH پایین تورم سلولهای پوششی (هیپرتروفی)، توسط کاهش سطح موجود برای تبادلات گازی و افزایش فاصله انتشار (بیش از آنچه در انتشار تبادلات تنفسی اتفاق می‌افتد)، بر جذب اکسیژن اثر خواهد گذاشت. Brown و Collins (۴) در مورد اثر غلظت کم آلومینیوم (۲۵ µg Al/l)، بر ماهی قزل آلا (Brown Trout)، به این نکته اشاره کردند که در ماهیان شاهد فیوژن مشاهده نشد. با حضور آلومینیوم و افزایش غلظت آن آسیب‌های بافتی، مشاهده و با گذشت زمان این آسیب‌ها تشدید می‌شوند. مثلاً پرخونی (فراوانی و احتباس اریتروسیت‌ها در رگ)، خونریزی (دراثر پارگی رگ)، آنوریسم و رسوب قهوه ای یا سیاه هموسیدرین (در اثر تجزیه هموگلوبین ناشی از نکرور شدید اریتروسیت‌ها)

ماهیان تیمار و شاهد، تا حجم ۲۰ لیتر، با توجه به تراکم حداقل ۱ گرم در لیتر ماهیان (۱۲)، آبیگری شدند. در هر آکوارיום از ۱۲ ماهی استفاده گردید.

آزمایشات با چهار تیمار و دو تکرار در هر تیمار انجام شد. میانگین پارامترهای مهم فیزیکی- شیمیایی آب آکوارיום‌ها (درجه حرارت، pH، اکسیژن محلول آب، سختی، هدایت الکتریکی، نیتريت و نترات) در جدول شماره ۱ ذکر شده است. ۲۴ ساعت قبل از افزودن آلومینیوم به محیط، اسید سولفوریک ۰/۵ مولار با سمپلر، به مرور به آکواریومها افزوده شد. غلظت‌های آزمایشی برای این ماهی در pH=۵، ۱، ۱/۷، ۲/۳ و ۳/۶ میلی‌گرم در لیتر بود. این غلظت‌ها طی آزمایشات تعیین ۵۰ LC آلومینیوم، بطور جداگانه بدست آمد. ضمناً در این آزمایشات دو گروه شاهد یکی با pH=۷ (خنثی) و دیگری با pH=۵ (اسیدی) نیز حضور داشتند. در طول آزمایش، ماهیان غذادهی نشدند و کلیه آزمایش‌ها در دمای ۱±۲۴ درجه سانتیگراد انجام شد.

هر ۲۴ ساعت، از آکواریوم‌ها ۳ عدد ماهی برداشته شد. کمان دوم آبششی سمت راست ماهیان جدا و سپس در محلول فرمالین بافر ۱۰٪ ثابت گشت. براساس روش هیستوتکنیک پوستی (۱) و رنگ آمیزی هماتوکسیلین- ائوزین، لامها تهیه و توسط میکروسکوپ نوری مشاهده و بررسی شدند.

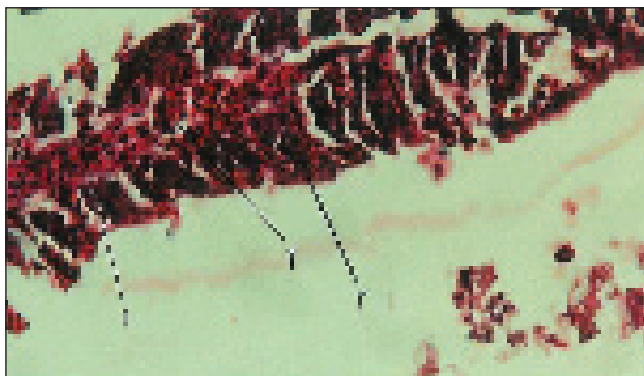
برای مشاهدات دقیق‌تر، آزمایشات در دو تکرار صورت گرفت که نتایج مشابه بود.

طی ۹۶ ساعت در آبشش ماهیان شاهد با pH=۷ تقریباً هیچ اختلالی مشاهده نشد و در آبشش ماهیان شاهد که در pH=۵ بودند هیپرتروفی و هیپرپلازی سلولهای اپیتلیومی (از اولین علایم اثرات شیمیایی و فیزیکی و به عنوان پاسخ مزمن علیه تحریکات شیمیایی)، جوش خوردن تیغه‌های آبششی به هم یا فیوژن (Fusion) بطور نادر ولی افزایش ترشحات مخاطی و در بعضی نقاط پرخونی به طور واضح دیده شد. طی ۹۶ ساعت موارد مذکور نسبتاً افزایش یافته و بعضاً خونریزی هم مشاهده شد.


در ماهیانی که در غلظت ۱ mgAl/l و pH=۵ ثابت برای بقیه غلظت‌ها بودند یکی از تغییرات مشاهده شده، ادم (به علت اشکال در تنظیم فشار اسمزی و افزایش نفوذپذیری جدار مویرگها) بود. نکرور بافتی، هیپرپلازی و هیپرتروفی سلول‌های اپیتلیالی و افزایش ترشح مخاط در

جدول ۱- پارامترهای فیزیکی- شیمیایی آب مورد استفاده آکواریوم‌ها طی انجام آزمایش‌ها

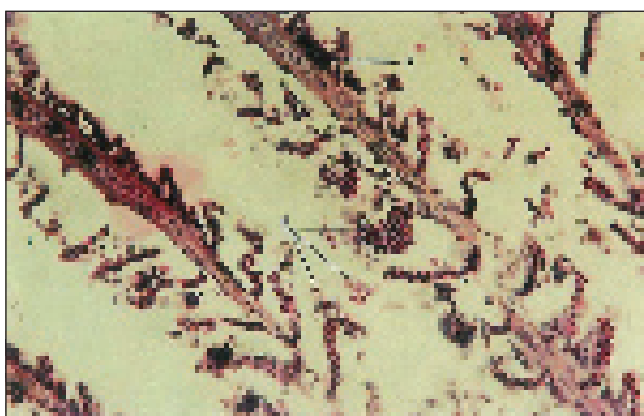
پارامتر	مقدار
سختی	۱۶۴/۵ میلی گرم بر لیتر کربنات کلسیم
pH	۵ (به غیر از شاهد)
اکسیژن	همواره بیش از ۵ میلی‌گرم بر لیتر
هدایت الکتریکی	۰/۴۴۵ میلی زیمنس بر سانتی‌متر
نیتريت	۰/۰۳ میلی‌گرم بر لیتر
نترات	۲/۵ میلی‌گرم بر لیتر



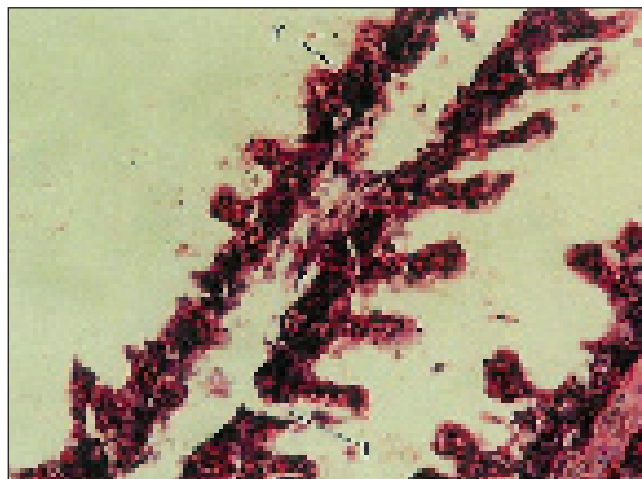
شکل ۳- تصویر میکروسکوپی از رشته آبششی آبشش ماهی کلمه (1/7 mg Al/l) رسوب هموسیدرین (۱) فیوژن تیغه‌های آبششی (۲) فرمالین ۱۰٪، همتوکسیلین - انوزین، ۴۰۰X و pH=۵ ۹۶ ساعت.



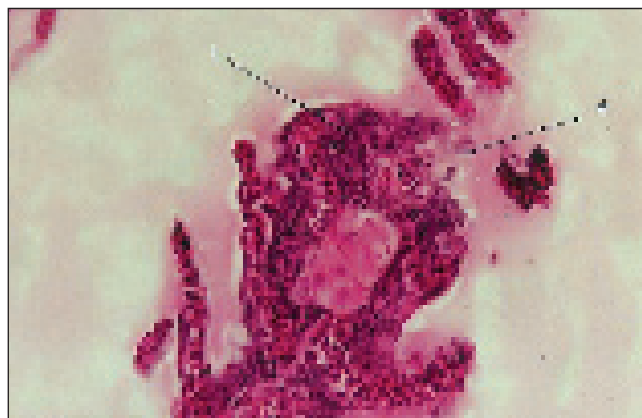شکل ۴- تصویر میکروسکوپی از یک رشته آبششی آبشش ماهی کلمه (2/3 mg Al/l) خونریزی (۲) فیوژن تیغه‌های آبششی (۳) فرمالین ۱۰٪، همتوکسیلین - انوزین، ۴۰۰X و pH=۵ ۹۶ ساعت.



شکل ۵- تصویر میکروسکوپی از رشته‌های آبششی آبشش ماهی کلمه انگشت قد (1) رسوب هموسیدرین (۲) پرخونی و خونریزی (۳) فرمالین ۱۰٪، همتوکسیلین - انوزین، ۴۰۰X و pH=۵ ۲۴ ساعت.



شکل ۱- تصویر میکروسکوپی از رشته آبششی آبشش ماهی کلمه (1 mg Al/l) pH=۵ ۹۶ ساعت، فرمالین ۱۰٪، همتوکسیلین - انوزین، ۴۰۰X و (۱) دم (۲) فیوژن تیغه‌های آبششی در اثر هیپرپلازی سلولهای پوششی



شکل ۲- تصویر میکروسکوپی از رأس یک رشته آبششی آبشش ماهی کلمه (1/7 mg Al/l) pH=۵ ۲۴ ساعت، فرمالین ۱۰٪، همتوکسیلین - انوزین، ۱۰۰۰X گری شدن رأس (۲) سلولهای مخاطی در حال ترشح مخاط

با غلظت آلاینده و مدت زمان قرارگیری ماهی در معرض آلاینده ارتباط مستقیم دارد. Sharma هم به این تأثیرات آلومینیوم بر آبشش ماهی‌ها اشاره کرده است (۱۱). افزایش ترشحات مخاطی نیز به عنوان حفاظی در محدود کردن دسترسی سموم به سطح آبششی قرار می‌گیرند ولی افزایش آن ممکن است با مسدود کردن تبادل گازهای تنفسی منجر به خفگی گردد (۲). در اثر هیپرپلازی اپیتلیوم‌ها، کم کم دو تیغه آبششی مجاور به هم جوش می‌خورند (فیوژن) Collins و Brown (۴) هم در آزمایشات خود به وجود ۱۹/۱٪ فیوژن در نمونه‌های بافتی و به کاهش سطح تنفسی موجود در آبشش ماهیان قزل آلا در معرض غلظت کم آلومینیوم (۱۲/۵ و ۲۵ میکروگرم بر لیتر)، طی ۵ روز، به طور میانگین تا ۵/۷٪ اشاره کردند. با افزایش غلظت آلومینیوم، به علت افزایش هیپرتروفی و هیپرپلازی سلول‌های پوششی، از غشای پایه تا رأس تیغه آبششی، حالت چماقی بویژه در رأس تیغه‌های آبششی کمتر به چشم می‌خورد، مخصوصاً اگر تیغه‌های

impactions forgaseous exchange in broun trout exposed to low levels of aluminium. Department of Biological Science, Hatherly Laboratories, University of Exeter, Devon, EX4 4PS, UK. pp. 51-55.

5- Fernandes, M. N., 1998; Effect of acute exposure to copper ion on gill epithelia of *Prochilodus scrofa*. Universidade federal de Sao Carlos. pp. 85-90.

6-Jagoe, C.; Haines, T., 1983. Alternation in gill epithelial morphology of yearling sunapee trout exposed to acute acid stress. Transaction of the American Fisheries Society 112. United State Fish and Wildlife Service, Columbia National Fisheries Research Laboratory. pp. 689-695.

7-Karlsson- Norrgren, L., Bjorkland, I., Ljungberg, O., & Runn, P., 1986; Acid water and aluminum exposure: gill lesions and aluminum accumulation in farmed brown trout, *Salmo trutta*. Journal of Fish Diseases. Volume 9. Issue 1. p. 1.

8-Neville, 1985; In: Target organ toxicity in marine and freshwater teleosts; Wood, C., University of California. Riverside, California. Taylor & Francis press. Vol. 1. Chapter 1. p. 37.

9- Orme, S.; Kegley, S., 2006; PAN pesticide database; pesticide action network, north America (San Francisco, CA. 2004), <http://www.Pesticideinfo.org>. ©2000-2004 Pesticide Action Network, North America. p.3.

10-Schlenk, D.; Barson, W. H., 2001; Target organ toxicity in marine and freshwater teleosts; University of California. Riverside, California. Taylor & Francis Press. Vol. 1. Chapter 1. pp. 1-40.

11- Sharma, Chhatra Mani, 2003; Effect of exposure to aluminum on fish in acidic waters, http://www.geocities.com/chhatra_sharma/ecotoxicology.pdf. pp.17.

12-TRC, 1984; OECD guideline for testing of chemicals. Section 2. Effects on biotic system. pp. 1-39.

آبششی دچار آنوریسم در رأس تیغه یا فیوژن باشند این حالت مشاهده نمی‌گردد. در غلظت‌های بسیار بالا (۳/۶ mgAl/L) به علت نکرور شدید و از هم گسیختگی سلول‌های پوششی، تیغه‌های آبششی حالت عادی خود را از دست داده و فیوژن و چماقی شدن تیغه‌های آبششی کمتر به چشم می‌خورد.

به طور کلی تصور می‌شود مشکلات تنفسی در حضور آلومینیوم و pH اسیدی، در نتیجه رسوب آلومینیوم و واکنش آن با لیگاندهای درون غشایی، همراه با تحریک، تولید مخاط بیش از حد، تورم سلولهای پوششی تیغه‌های آبششی، فیوژن و از هم گسیختگی سلولهای پوششی، باعث افزایش فاصله انتشار از آب به خون، کاهش فشار اکسیژن خون و افزایش تهویه تنفسی گردد (۵، ۱۰).

با توجه به مطالب فوق، اهمیت تصفیه پساب‌های صنعتی بویژه پساب‌هایی که وارد رودخانه‌ها می‌شوند و لزوم فراهم آوردن تمهیداتی برای کاهش آلودگی و مقابله با ایجاد باران‌های اسیدی به منظور حفظ زنجیره حیات، بیش از پیش معلوم می‌گردد. ضمناً پیشنهاد می‌گردد آزمایشات سم شناسی به روش جاری (Flow-through) روی آبزیان انجام شود زیرا در آن صورت امکان شبیه سازی به محیط طبیعی بیشتر وجود دارد.

سپاسگزاری

از مدیریت محترم مرکز تکثیر ماهی کلمه سیجوال و همکاران محترم این مرکز بویژه جناب آقای مهندس صمدیان کمال تشکر را داریم. از خانم مهندس محمودی، کارشناس ارشد شیلات استان قزوین و خانم مهندس صباغزاده که در امور آزمایشگاهی ما را یاری کردند بسیار سپاسگذاریم.

منابع مورد استفاده

- ۱- پوستی، الف، ۱۳۷۳. بافت شناسی مقایسه‌ای؛ انتشارات دانشگاه تهران. ۴۴۵-۴۷۵ ص.ص.
- ۲- پوستی، الف؛ صدیق مروستی، ع، ۱۳۷۸. اطلس بافت شناسی ماهی؛ انتشارات دانشگاه تهران. ۳۲۸ ص.
- ۳- وثوقی، غ؛ مستجیر، ب، ۱۳۷۳. ماهیان آب شیرین؛ انتشارات دانشگاه تهران. ۲۲۵ ص.
- 4- Colins, S. P.; Brown, J. A., 1998; Lamellara adhesion and

