

گزارش یک مورد بیماری کاوازاکی با نارسایی حاد کلیه

دکتر هاشم محمودزاده*^۱؛ دکتر احمدعلی نیکی بخش^۱؛ دکتر شاه صنم غیبی^۲

چکیده

مقدمه: بیماری کاوازاکی یک واسکولیت درگیرکننده عروق است. این بیماری قادر است تمام اندامها را درگیر نماید، اما به طور شایع در قلب، پوست، مخاط و غدد لنفاوی علامت ایجاد می کند. عوارض کلیوی این بیماری معمولاً بدون علامت و فقط به صورت آزمایشگاهی مشاهده می شود، که شامل پیوری استریل و پروتئین اوری است، اما گاهی ممکن است با نارسایی حاد کلیه ظاهر شود. در مطالعه حاضر یک مورد بیماری کاوازاکی با نارسایی حاد کلیه معرفی می گردد.

معرفی بیمار: بیمار، دختر ۷ ساله ای بود که به علت پیوری و استفراغ بستری شده و تحت درمان آنتی بیوتیک با تشخیص احتمالی پیلونفریت قرار گرفت. در شرح حال وی، ثورات پوستی، علائم مخاطی، کنترکتیویت ثبت شد. ESR بالای ۱۰۰ میلی متر بود. با توجه به عدم فروکش کردن علائم با آنتی بیوتیک و در نهایت با تشخیص کاوازاکی تحت درمان با IVIG قرار گرفت. در سیر بیماری کراتینین سرم بیمار به بیش از ۳mg/dl و GFR کم تر از ۱۰۳/۲۰^{cc} رسید. بعد از رد سایر علل نارسایی حاد کلیه، این عارضه به بیماری کاوازاکی منتصب شد و با درمان های اختصاصی و حمایتی و در نهایت نمونه برداری از کلیه، بیمار در عرض چند هفته بهبودی کامل یافت.

نتیجه گیری: بیماری کاوازاکی، واسکولیت حادی است که منجر به درگیری تمام ارگانها می شود، اما درگیری شدید کلیه خیلی نادر است. در بسیاری از بیماران، درمان اختصاصی درگیری کلیه داده نمی شود و بهبودی خودبه خود روی می دهد. تشخیص به موقع بیماری می تواند بیمار را از ابتلا دائمی به نارسایی کلیه در موارد شدید بیماری نجات دهد.

کلیدواژه ها: نارسایی حاد کلیه، کاوازاکی، واسکولیت

«دریافت: ۱۳۸۶/۴/۱۰ پذیرش: ۱۳۸۷/۸/۲۹»

۱. فوق تخصص کلیه اطفال، استادیار دانشگاه علوم پزشکی ارومیه

۲. فوق تخصص گوارش اطفال، استادیار دانشگاه علوم پزشکی ارومیه

* عهده دار مکاتبات: آذربایجان غربی، ارومیه، بیمارستان مطهری، دفتر ریاست بیمارستان، تلفن: ۰۹۱۴۳۴۵۸۷۱۵

مقدمه

تومیساکو کاوازاکی، اولین توصیف‌کننده بیماری کاوازاکی در سال ۱۹۶۷ از ژاپن است (۱). این بیماری همچنین با نام سندرم جلدی، مخاطی و غده‌های لنفاوی نیز شناخته می‌شود. این بیماری در کشور ژاپن بسیار شایع بوده و شایع‌ترین واسکولیت دوران کودکی بعد از بیماری هنوخ شوئن لاین می‌باشد (۲). علایم بالینی بیماری کاوازاکی بسیار متنوع بوده و این امر تشخیص آنرا مشکل می‌سازد. این بیماری فقط با علایم کلینیکی تشخیص داده شده و آزمایش یا پاتولوژی اختصاصی برای تشخیص آن وجود ندارد (۳).

بیماری کاوازاکی یک واسکولیت با درگیری شریان‌های با اندازه متوسط می‌باشد که با تب طول‌کشیده (حداقل ۵ روز) بروز می‌کند. برای تشخیص این بیماری وجود تب طول‌کشیده و حداقل ۴ مورد از ۵ مورد شامل: ۱- کونژنکتیویت غیرچرکی دوطرفه، ۲- بثورات جلدی، ۳- آدنوپاتی گردنی، ۴- تورم اندام‌ها و ۵- تغییرات التهابی در مخاط، ضروری می‌باشد (۴).

در این بیماری همچنین علایم بالینی دیگر مانند بی‌قراری شدید، کاهش اشتها به‌وفور دیده می‌شود. سایر علایم بالینی مانند آرتريت‌های گذرا، اسهال و استفراغ، میوزیت، هپاتیت، مننژیت و هیدروپس کیسه صفرا نیز گزارش می‌شود (۵). از علایم نادرتر مانند انسداد روده، گانگرن اندام‌ها (۶)، پارالیزی عصبی و آنوریسم شرایین بزرگ مانند پوبلیته آل و فمورال نیز می‌تواند دیده شود (۷). اما مهم‌ترین عارضه بیماری کاوازاکی، درگیری قلب می‌باشد و می‌تواند تا ۴۰ درصد از موارد دیده شود.

درگیری قلبی به‌صورت آنوریسم شریان‌های کورنری دیده می‌شود و شایع‌ترین علت مرگ و میر در این بیماری می‌باشد (۸). علایم آزمایشگاهی این بیماری شامل افزایش شدید ESR معمولاً بیشتر از ۱۰۰ میلی‌متر در ساعت اول، لکوسیتوز شدید، افزایش ترشح CRP، پیوری استریل، افزایش ترانس آمینازهای کبدی و افزایش سلول‌های مایع مغزی نخاعی می‌باشد. در این بیماری ممکن است ANCA مثبت شود. برای درمان، بهترین و مؤثرترین دارو، ایمونوگلوبولین وریدی (IVIG) می‌باشد و بعد از تزریق حداکثر در عرض ۲۴ ساعت علایم بیماری فروکش می‌کند (۸). شایع‌ترین عارضه کلیوی این بیماری پیوری استریل می‌باشد که در ۳۰-۵۰ درصد موارد دیده می‌شود، همچنین سندرم نفروتیک و پروتئینوری نیز در این بیماری گزارش شده است (۵).

از جمله موارد نادر گزارش شده در این بیماری، نارسایی حاد کلیه می‌باشد. عوارض کلیوی بیماری کاوازاکی دارای پیش‌آگهی خوب بوده و در بیشتر موارد با بهبودی کامل همراه است. حتی بدون درمان بیماری اصلی نیز این عوارض ممکن است خود محدودشونده باشند (۴).

شاید وخیم‌ترین و نادرترین عارضه کلیوی این بیماری که همان نارسایی حاد کلیه است، احتیاج به مراقبت شدید داشته باشد و مانند تمامی واسکولیت‌ها باید از داروهای کاهنده ایمنی مثل کورتون با دوز بالای وریدی (پالس‌متیل‌پردنیزولون) یا داروهای سیتوتوکسیک مانند سیکلوفسفامید بهره برد (۳).

معرفی بیمار

آنتی-بیوتیکی وریدی (سفتریاکسون ۷۵mg/kg) قرار گرفت. روز سوم بستری (روز هفتم تب)، هیچ‌گونه تغییری در حال عمومی و تب بیمار اتفاق نیفتاد و کشت ادرار بیمار، منفی گزارش شد. با مراجعه مجدد به شرح حال احتمال بیماری کازاکی مطرح شد و ایمونوگلوبولین وریدی برای بیمار شروع شد (۲gr/kg). یک روز بعد از تزریق IVIG تب بیمار به‌صورت سریع افت کرده و دو روز بعد پوسته‌ریزی در انتهای انگشتان دیده شد.

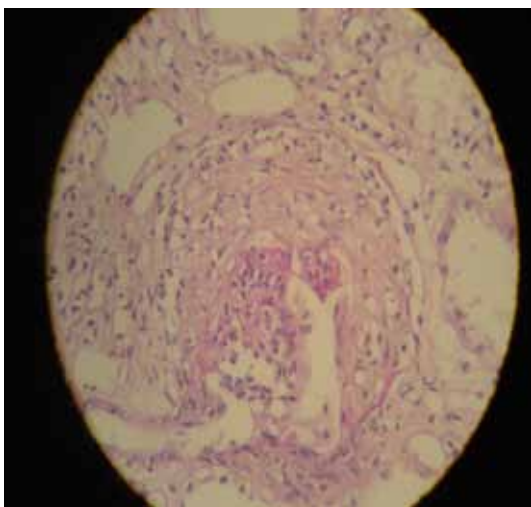
در تکرار آزمایش‌ها، WBC=۱۲۰۰۰ و ESR بیمار ۱۱۰mm و پلاکت ۷۰۰۰۰۰ گزارش شد. لکوسیتوری ۵۰/hpf و پروتئینوری ۱۰۰mg/dl (2⁺) در تجزیه کامل ادرار دیده شد. اکوی قلب و رادیوگرافی سینه و EKG بیمار طبیعی گزارش شد. در ABG انجام‌شده، PH=۷/۳۱ و بی‌کربنات ۱۶MEq/l گزارش شده و کراتینین سرم ۴/۱mg/dl (GFR=۳۱^{cc}/۱/۷۳)، ۴۸BUNmg/dl، اسیداوریک ۶/۳mg/dl، فسفر ۶mg/dl، سدیم ۱۳۳meq/l، پتاسیم ۵۲meq/l و پروتئین ادرار ۲۴ ساعته ۶۰۰mg (Upr/Ucr=۲) بود و C3، C4، ANCA، ANA، SDNA و HBSAg-Anti d، HCVAb و HIVAb در محدوده طبیعی قرار داشتند.

در روز هشتم بستری (۱۲ روز بعد از شروع تب) با احتمال گلوبولونفریت سریع پیشرونده (Rapid Progressive glomerulo Nephritis) از بیمار نمونه‌برداری کلیه به‌صورت بسته انجام شد که در نمونه بیوپسی تعداد ۱۲ گلوبومرول دیده شد. در این نمونه ضایعات عروقی مشاهده نشد و اینفیلتراسیون منونوکلتر

بیمار دختر ۷ ساله‌ای بود که به‌علت تب از چهار روز و استفراغ غیرقابل کنترل از روز قبل از بستری در بخش اطفال پذیرش و تحت مراقبت قرار گرفت. به‌همراه تب، بیمار از سرفه شاکمی بوده ولی سابقه اسهال در چند روز اخیر را ذکر نمی‌کند. در معاینات انجام‌شده نسبتاً بی‌قرار بوده و به‌طور متناوب دچار کاهش سطح هوشیاری می‌شد. در چند روز اخیر، بیمار سابقه بشورات پوستی داشته است و در موقع بستری کنژنکتیویت دو طرفه غیر چرکی در بیمار مشهود بود. در معاینه حلق، احتقان مخاط دهان و ترک خوردگی لب‌ها یافت شد. در معاینه گردن، آدنوپاتی شاخصی وجود نداشت. معاینات قلب و ریه و شکم مشکل خاصی وجود نداشت، اما تندرns خفیف در RUQ در لمس عمقی مشخص بود. در معاینه کلیه‌ها، تندرns خفیف در ناحیه کلیه راست داشت. معاینات اندام‌ها و اعصاب طبیعی بود.

در آزمایش‌های اولیه الکترولیت‌ها طبیعی بود (K=۴/۸mEq/l و Na=۱۳۶ mEq/l) و کراتینین بیمار ۴/۱mg/dl (GFR=۶۷^{cc}/۱/۷۳) و BUN=۳۶mg/dl بود. در CBC انجام‌شده لکوستیوز شدید (WBC=۲۳۰۰۰) گزارش‌شده و پلاکت بیمار ۲۱۱۰۰۰ بود. CRP اندازه‌گیری شده ۳⁺ و ESR ۹۲ میلی‌متر بود. در تجزیه کامل ادرار لکوسیتوری بیشتر از ۵۰/hpf عدد و پروتئینوری ۳۰mg/dl (1⁺) بدون هماچوری گزارش شد. در سونوگرافی کلیه‌ها، افزایش اکوژنیسیته کورتکس و استاز خفیف در سیستم کلیه راست مشاهده شد.

بیمار با تشخیص احتمالی پیلونفریت، تحت درمان



تصویر ۲- هلال در داخل گلومرول

ادامه داده شد و بعد از ۹ ماه، در حالی که کراتینین سرم بیمار $0/54 \text{ mg/dl}$ بود، پردنیزولون قطع گردید.

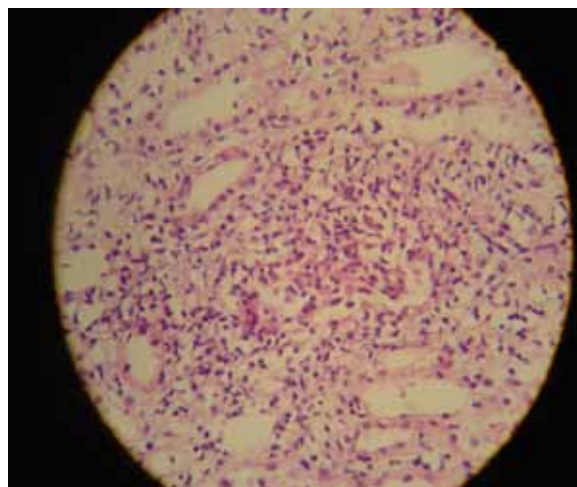
بحث

بیماری کاوازاکی یک واسکولیت درگیرکننده شریان‌ها با اندازه متوسط می‌باشد (۵). عارضه ماندگار و شایع این بیماری آنوریسم‌های شرایین کرونری است و عملاً این بیماری شایع‌ترین بیماری اکتسابی قلب در کودکان قلمداد می‌شود (۸). عوارض این بیماری ممکن است در تمامی ارگان‌ها مانند پانکراس، مغز، کبد، کیسه صفرا و ... دیده شود.

شایع‌ترین علامت درگیری کلیه، پیوری استریل است که معمولاً با توجه به تب طول کشیده، با پیلونفریت تشخیص افتراقی دارد اما کشت ادراری همواره منفی گزارش می‌شود (۵). در بررسی چندین گزارش، نارسایی حاد کلیه در بیماری کاوازاکی به صورت یک عارضه خیلی نادر گزارش شده است و در بیشتر موارد،

در اینترستیشیوم (فضای بینابینی) و التهاب در نسج دیده شد (تصویر ۱). در گلومرول‌ها فقط ۳ هلال (Crescent) مشاهده شد (تصویر ۲). فضای مزانژیوم نیز کمی گسترش یافته و افزایش سلول‌های مزانژیال نیز مشاهده شد.

برای بیمار بعد از نمونه برداری پالس متیل پردنیزولون 300 mg (15 mg/kg) در چهار دوز به صورت یک روز در میان و فقط یک پالس سیکلوفسفامید (500 mg/m^2) شروع و بعداً با پردنیزولون $0/5 \text{ mg/kg}$ به صورت یک روز در میان ادامه داده شد. بعد از ۱۹ روز بستری بیمار ترخیص شد و در موقع ترخیص کراتینین سرم بیمار $3/2 \text{ mg/dl}$ ($\text{GFR}=20^{\text{cc}}/173$) و سدیمان ادراری پروتئین اوری 100 mg/dl (2^+) و هماچوری میکروسکوپی و همچنین $6-7 \text{ WBC/hpf}$ بود. کراتینین بیمار دو هفته بعد، $1/3 \text{ mg/dl}$ و یک ماه بعد از ترخیص $0/6 \text{ mg/dl}$ بوده است. سه ماه بعد از طبیعی شدن کراتینین، سدیمان ادراری فاقد پروتئین بود، اما هماچوری میکروسکوپی ادامه داشت ($10-12/\text{hpf}$). ۹ ماه پردنیزولون با همان دوز



تصویر ۱- التهاب در اینترستیشیوم بین توبولی و ارتشاح سلول‌های

التهابی

سریع پیش‌رونده، بررسی‌های تشخیصی صورت گرفت و نفریت ناشی از عفونت‌های مزمن مانند عفونت هپاتیت B یا C نیز با آزمایش‌های سرولوژیک ارزیابی شد. خصوصیات قابل توجه در برخی گزارش‌ها مبنی بر این‌که نارسایی‌های حاد کلیه ناشی از بیماری کاوزاکی به‌خوبی به درمان جواب داده است، مشاهده شد. حتی بعضی از پزشکان از دادن داروهای اختصاصی اجتناب کرده‌اند ولی در این مطالعه به‌علت مشاهده کرسنت پالس‌های متعدد متیل‌پرنیزولون شروع شد و علت شروع سیکلوفسفاماید داشتن زمینه واسکولیت در بیمار بود.

نتیجه‌گیری

نارسایی حاد کلیه یک عارضه نادر در بیماری کاوزاکی است که پروگنوز خوبی داشته و حتی بدون درمان نیز بهبود می‌یابد و در موارد با تظاهر شدید، تشخیص و شروع درمان سریع می‌تواند بیمار را از ابتلا به نارسایی مزمن کلیه نجات دهد.

نمونه‌برداری انجام شده است و گزارش پاتولوژی آن به‌صورت نفریت اینترستیشیال یا گلومرولونفریت سریع پیش‌رونده بوده است (۴ و ۹-۷).

در گزارش حاضر، یا توجه به پیوری و تب، ابتدا تشخیص پیلونفریت برای بیمار مطرح شد، اما عدم پاسخ به درمان و بررسی مجدد شرح حال، تشخیص بیماری کاوزاکی در تشخیص افتراقی قرار گرفت. بیشتر موارد درگیری شدید کلیه در بیماری کاوزاکی در سنین بالاتر گزارش شده است و در بیشتر موارد، بیمار سن بالاتر از ۵ سال دارد (۸-۱۰). بیمار گزارش شده در این بررسی، به‌غیر از نارسایی حاد کلیه، علامت شایع دیگر درگیری کلیه مانند "پیوری" و "پروتئینوری" (غیر نفروتیک) را داشت. همچنین این بیمار علائم سونوگرافیک یک گلومرولونفریت سریع پیش‌رونده مانند کلیه بزرگ و اکوژن را نیز بروز داده است.

در بررسی‌ها برای رد سایر علل گلومرولونفریت سریع پیش‌رونده مانند لوپوس، گلومرولونفریت مزانشیال

Abstract:

Case Report: Kawasaki Syndrome with Acute Renal Failure Presentation

Mahmoodzadeh, H.; Nikibakhsh, A.; Gheibi, S.

- 1. Assistant professor of Pediatric Nephrology, Orumiyah University of Medical Sciences*
 - 2. Assistant professor of Pediatric Nephrology, Orumiyah University of Medical Sciences*
 - 3. Assistant professor of Pediatric Gastroentrolgy, Orumiyah University of Medical Sciences*
-

Introduction: Kawasaki disease is a common vasculitis with the potential to debilitate all the organs. Yet, it commonly affects the heart, the skin, and the lymph nodes. Kidney complications resulted from this condition is not usually associated with any symptoms and can only be detected in the lab. Nevertheless, in some cases, severe kidney complications are apparent. This study reports a Kawasaki patient with acute renal failure.

History: The patient was a seven-year-old girl hospitalized for acute renal failure. She was put on antibiotics with the diagnosis of pyelonephritis ESR was over 100 mm. As no improvement was observed after antibiotics, the patient was diagnosed with Kawasaki and then was treated with IVIG. Through the process, serum creatinine increased over 3mg/dl ($3/2^{mg/dl}$) and GFR was under $20^{cc} / 1.73 m^2$). Having rejected other causes of acute renal failure, the condition was confirmed as Kawasaki. Improvement was observed within a few weeks using special treatments and finally kidney biopsy.

Conclusion: Kawasaki condition is rarely associated with acute renal failure. In most cases, there is no need for special treatments and improvement is observed without any medication. However, early diagnosis of Kawasaki helps prevent acute renal failure in severe cases.

Keywords: Kawasaki disease, acute renal failure, vasculitis.

منابع

1. Kawasaki T. Acute febrile mucocutaneous: syndrome with lymphoid involvement with specific desquamation of the finger and toes in children. Japan J Allergy 1967; 16:178-98
2. Rowley A, Shulman S. Kawasaki syndrome. J Pediatr Clin North Am 1999; 46:329-31
3. Reasch M. Exantema and acute anuric renal failure. Clin Nephrol 2006; 65(5):361-3
4. Watanabe T. Acute renal failure in Kawasaki disease. Pediatr Nephrol 2003; 18(2):200-1
5. Lata K. Vasculitis in children. Indian J Pediatr 1996; 63:329-34
6. Ckrohen M, Danial J. Multiple intestinal stenosis and peripheral gangrene. Pediatr Surg J 2001; 56(4):51-3
7. Veigha P, Nelson C, Tadama N, Hobisha M. Association of Kawasaki disease and interstitial nephritis. Pediatr Nephrol 1992; 6(5):421-23
8. Noel S, Noayanan D. Cardiovascular involvement in Kawasaki disease. Indian J Pediatr 2005; 42:918-22
9. Bonary B. Acute renal failure in Typical Kawasaki disease. Pediatr Nephrol 2002; 17(5):329-31
10. Surzit S, Rusvhel K. Kawasaki disease a decade of experience from North India. Int Heart J 2005; 4(4):679-89

Archive of SID