

## گزارش اولین مورد ترومبکتومی شریان سابکلایین-آگزیلاری با استفاده از روش Mechanical Rotational Thrombectomy در ایران

عزت‌الله صادقی<sup>1\*</sup>؛ علیرضا رای<sup>2</sup>؛ نیلوفر روناسی<sup>3</sup>

### چکیده

زمینه: انسدادهای شریانی به دو دسته حاد و مزمن تقسیم می‌گردند. انسدادهای حاد شریانی، اکثراً ناشی از آمبولی‌های شریانی بوده و توسط آمبولکتومی با استفاده سوند فوگارتی درمان می‌گردند، دسته‌ای از این بیماران در مرحله حاد یا تشخیص داده نشده و یا به درستی درمان نمی‌گردند و زمانی که فاصله بروز بیماری تا تشخیص به بیش از یک‌ماه برسد معمولاً بایستی تحت عمل جراحی قرار گرفته و استفاده از آمبولکتومی با سوند فوگارتی اثربخش نخواهد بود. در این مقاله به گزارش اولین مورد استفاده از دستگاه Rotarex در ایران که به‌طور همزمان سبب رفع انسداد و تخلیه مواد ترومبوزه می‌گردد پرداخته‌ایم. گزارش مورد: بیمار خانمی 55 ساله با انسداد شریان سابکلایین-آگزیلاری بود. به‌منظور درمان این وضعیت برای اولین بار در ایران از دستگاه Rotarex استفاده شد.

نتیجه‌گیری: این روش باعث رفع انسداد و تخلیه مواد ترومبوز به‌طور همزمان گردید. بعد از ترومبکتومی با این روش، نبض شریان لمس شد و علائم انسدادی برطرف گردید.

کلیدواژه‌ها: ترومبکتومی، Mechanical Rotational Thrombectomy.

«دریافت: 1389/4/8 پذیرش: 1389/9/16»

1. گروه جراحی عمومی، دانشکده پزشکی، دانشگاه علوم پزشکی کرمانشاه

2. گروه قلب و عروق، دانشکده پزشکی، دانشگاه علوم پزشکی کرمانشاه

3. بخش آنژیوگرافی، مرکز آموزشی درمانی امام علی (ع)، دانشگاه علوم پزشکی کرمانشاه

\*عهده‌دار مکاتبات: کرمانشاه، سرخه لیژه، بیمارستان امام رضا (ع)، گروه جراحی، تلفن: 0831-4276309

Email: ezatollahsadeghi@yahoo.com

### مقدمه

پایین است و زمان انجام آن‌ها نیز کوتاه می‌باشد. (1-4). هدف از این گزارش معرفی این سیستم و گزارش اولین کاربرد آن در یک بیمار مبتلا به انسداد تحت حاد شریانی آگزیلاری-سابکلایین می‌باشد.

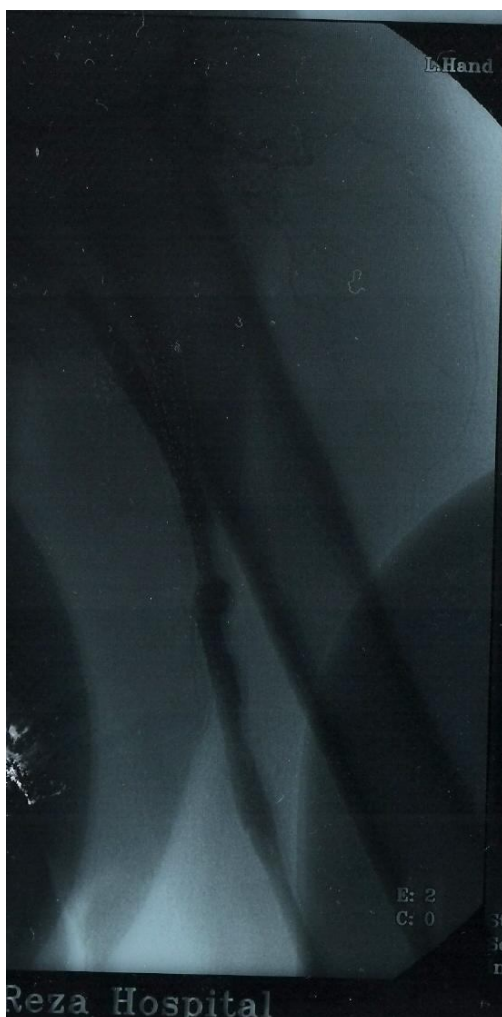
### معرفی بیمار

بیمار خانمی 55 ساله بود که به‌علت درد، سردی و کاهش کارایی اندام فوقانی چپ مراجعه کرده بود. در معاینه بالینی انجام‌شده، در نگاه، اندام فوقانی چپ، رنگ پریده و در لمس، سرد و در بررسی، فاقد نبض آگزیلاری، براکیال و رادیال بود. در بررسی اولیه، سایر اندام‌ها و معاینات نرمال بود، در بررسی سونوگرافی

انسدادهای حاد و تحت حاد شریان‌های محیطی از جمله شریان‌های اندام فوقانی از شایع‌ترین علل ناتوانی و آمپوتاسیون هستند. درمان به‌موقع، سریع و مؤثر این بیماران قبل از بروز عوارض، در نتیجه درمان بسیار مؤثر است. اکثر بیمارانی که از مرحله حاد این بیماری می‌گذرند نیاز به عمل جراحی داشته و با روش‌های معمولی از جمله آمبولکتومی درمان نمی‌شوند.

در حال حاضر چندین سیستم ترومبکتومی مکانیکی برای درمان بیماران مبتلا به انسداد حاد و تحت حاد شریانی ابداع شده است، این سیستم‌ها دارای تهاجم اندک بوده و میزان بروز عوارض ناشی از کاربرد آن‌ها

Run off در ناحیه براکیال بدون کلسیفیکاسیون با کولترال‌های ضعیف مشخص گردید، وسیله شریانی 8F به جای 6F جایگزین گردید. پس از آن گایدوایر 0/35 از محل انسداد عبور داده شد و به دنبال آن کاتتر دستگاه ASPIREX عبور داده شد و در ابتدای انسداد شروع به چرخش و اسپیراسیون همزمان گردید، در مراحل مورد نیاز، آنژیوگرافی همزمان نیز صورت گرفته و پس از اطمینان از رفع کامل انسداد، آنژیوگرافی انتهایی انجام، عروق اندام کاملاً پدیدار و انسداد به صورت کامل رفع گردید (تصویر 2) و نبض اندام برگشته و گرمی اندام به مرحله طبیعی رسید. در نهایت بیمار با حال عمومی خوب مرخص شد.

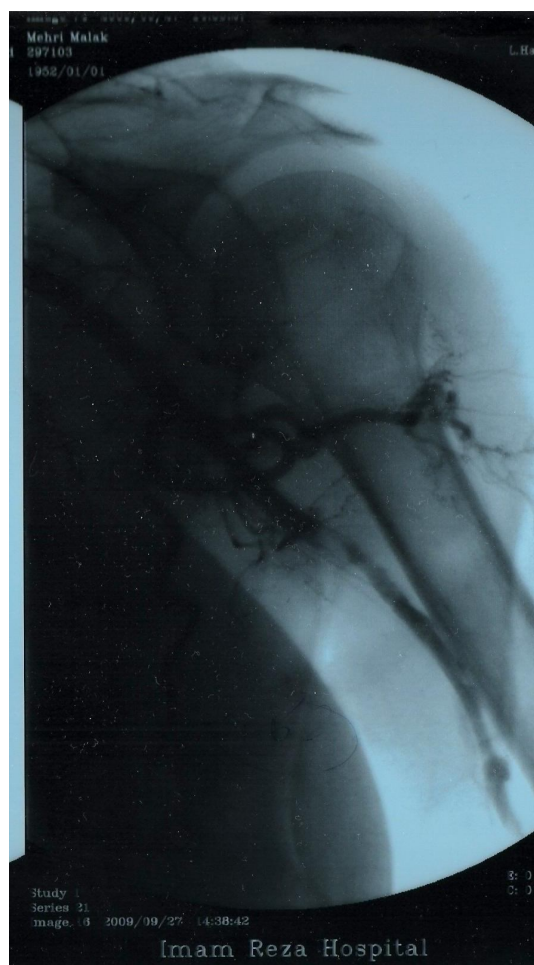


تصویر 2- آنژیوگرافی بعد از ترومبکتومی

دایر، انسداد شریان سابکلایین و جریان کاهش یافته دیستال اندام گزارش گردید، در CT-Angiography بیمار، انسداد کامل شریان سابکلایین با Run off در ناحیه میانی براکیال گزارش شد (تصویر 1).

با توجه به علائم بیمار، زمان کوتاه شروع علائم (2 ماه)، آماده بودن امکانات و وسایل، بیمار با تشخیص انسداد تحت حاد شریان سابکلایین-آگزیلاری کاندید بازسازی عروقی با استفاده از دستگاه ASPIREX تحت Mechanical Rotational Thrombectomy قرار گرفت.

در بخش آنژیوگرافی، با آماده بودن همزمان اتاق عمل، از طریق شریان فمورال راست، کاتتر شریانی 6F تعبیه گردید. آنژیوگرافی انتخابی اندام فوقانی چپ به عمل آمده و انسداد شریان سابکلایین-آگزیلاری با



تصویر 1- آنژیوگرافی قبل از ترومبکتومی

## بحث

در این روش پس از جایگذاری وسیله شریانی در شریان مناسب محیطی، گاید وایر از آن عبور داده می‌شود و این گاید وایر از محل انسداد عبور کرده، سپس کاتتر عمل‌کننده از روی گاید وایر عبور داده شده با کنترل آنژیوگرافیک، عوامل ایجادکننده انسداد (عمدتاً آمبولی و ترومبوز) را از دیواره عروق جدا و به بیرون از بدن منتقل می‌کند. این کاتتر طوری طراحی شده که به دیواره عروقی آسیب وارد می‌کند ولی شرط عملکرد آن این است که گاید وایر از محل انسداد عبور نماید و به همین خاطر در انسدادهای مزمن شریانی که عمدتاً ناشی از ترومبوز و کلسیفیکاسیون‌های ناشی از آن است به کار برده نمی‌شود (3 و 4).

## نتیجه‌گیری

استفاده از روش‌های غیرتهاجمی، در حال حاضر قسمتی عمده از درمان‌های بیماران مبتلا به بیماری عروق محیطی را تشکیل می‌دهد و در این بیماران، روش Mechanical Rotational Thrombectomy جایگزینی مناسب و کم‌تهاجمی به جای روش‌های معمولی عمل جراحی باز و آمبولکتومی معمولی با استفاده از سوند فوگارتی است، به‌ویژه آن‌که این روش بدون استفاده از بیهوشی و تحت کنترل آنژیوگرافیک و با چشم باز انجام گرفته و پس از اتمام کار، با استفاده از آنژیوگرافی، وضعیت سیستم شریانی و نتیجه عملکرد، به‌خوبی آشکار می‌شود.

گزارش حاضر اولین مورد استفاده از این روش را معرفی می‌کند. با توجه به کارایی بالا و عوارض کم، روش مذکور می‌تواند جایگزین مناسبی برای روش‌های معمول باشد.

انسدادهای شریانی حاد و تحت حاد، گروه عمده‌ای از بیماران جراحان عروق و فعالان در زمینه بیماری‌های عروقی را تشکیل می‌دهند، درمان اکثر این بیماران نیازمند اقدامات تهاجمی از جمله عمل جراحی باز و آمبولکتومی است. از آنجایی که این بیماران اکثراً مبتلا به بیماری‌های ناتوان‌کننده دیگر از جمله دیابت، بیماری‌های عروق کرونر و فشارخون می‌باشند، این‌گونه اعمال جراحی در این بیماران با ریسک نسبتاً بالا و عوارضی از جمله خونریزی، هماتوم، عفونت و مشکلات عمومی نظیر مسایل مرتبط با بیهوشی و مشکلات قلبی ریوی همراه است.

استفاده از روش‌های غیرتهاجمی یا با تهاجم کم، از جمله روش Interventional، اکنون جایگاهی مناسب در درمان بیماران عروقی پیدا کرده است. در حدود 40 درصد بیماران عروق محیطی، در حال حاضر با استفاده از روش‌های Interventional (شامل stenting balloning، thrombolysis و mechanical thrombectomy) تحت درمان قرار می‌گیرند (1 و 2).

روش Mechanical Rotational Thrombectomy، یکی از روش‌های Interventional درمان انسدادهای حاد و تحت حاد شریان‌های محیطی است که با استفاده از دستگاهی به نام Rotarex ساخت شرکت STRAVB Medical انجام می‌شود و از سال 2001 وارد سیستم درمان این‌گونه بیماران گردید. این دستگاه مشتمل بر یک موتور تولیدکننده انرژی چرخش و مکش با استفاده از برق بوده که به یک hand piece متصل می‌گردد، کاتتر عمل‌کننده به‌عنوان چرخنده و خارج‌کننده لخته‌ها به این hand piece متصل می‌شود.

## References

1. Vorwerk D. Mechanical thrombectomy in acute and subacute leg ischemia. Acta Chir Belg 2003; 103(6): 548-54
2. Vorwek D. Mechanical thrombectomy is an alternative way to go: the European experience commentary on: quality improvement guidelines for percutaneous management of acute limb ischemia. Cardiovasc intervent Radiol 2006; 29(1): 7-10.

3. Zeller T, Frank U, Burgelin K, Sinn L, Horn B, Schwarzwald U, et al. Treatment of acute embolic occlusions of subclavian and axillary arteries using a rotational thrombectomy device. *Vasa* 2003; 32(2): 111-6.
4. Müller-Hülsbeck S, Jahnke T. Peripheral arterial applications percutaneous mechanical thrombectomy. *Tech Vasc Interv Rad* 2003; 6(1): 22-34.