

## بررسی تأثیر دهان‌شویه کامومیل (بابونه) در کاهش موکوزیت دهانی ناشی از رادیوتراپی

دکتر احمد رضا طلایی پور\* - دکتر پیمان حداد\*\* - دکتر سورینا صهبا\*\*\* -  
دکتر حوریه باشی زاده فخار\* - دکتر شیرین سخدری\*\*\*\*

\* استادیار گروه آموزشی رادیولوژی دهان و فک و صورت، دانشکده دندانپزشکی دانشگاه علوم پزشکی و خدمات بهداشتی، درمانی تهران  
\*\* استادیار گروه آموزشی رادیوتراپی- انکولوژی، دانشکده پزشکی دانشگاه علوم پزشکی و خدمات بهداشتی، درمانی تهران  
\*\*\* دانشیار گروه آموزشی بیماریهای دهان، دانشکده دندانپزشکی دانشگاه علوم پزشکی و خدمات بهداشتی، درمانی شهیدبهشتی  
\*\*\*\* دستیار تخصصی گروه آموزشی رادیولوژی دهان و فک و صورت دانشگاه علوم پزشکی دانشگاه علوم پزشکی و خدمات بهداشتی، درمانی تهران

**Title:** Chamomile Mouth Rinse Effects on Mucositis Reduction After Radiotherapy

**Authors:** Talaipour AR. Assistant Professor\*, Hadad P. Assistant Professor\*\*, Sahba S. Associated Professor\*\*\*, Bashizadeh H. Assistant Professor\*, Sakhdari Sh. Resident\*\*\*\*.

**Address:**\*Dept. of Oral Radiology, Faculty of Dentistry. Tehran University of Medical Sciences.

\*\*Dept. of Radiotherapy- Oncology, Faculty of Medicine. Tehran University of Medical Sciences.

\*\*\*Dept. of Oral Medicine, Faculty of Dentistry. Shahid Beheshti University of Medical Sciences.

\*\*\*\* Dept. of Oral Radiology, Faculty of Dentistry. Tehran University of Medical Sciences.

**Abstract:** In recent years many patients have been received radiotherapy for head and neck tumors and a large number of them have been survived for some years.

The side effects of radiotherapy in oral region are mucositis, ulcers, fungal and viral infections and salivary glands dysfunction. Among these, mucositis is the most important one.

A randomized double blind clinical trial was performed in radiotherapy department of Tehran Imam Khomeini Hospital to determine chamomile mouth rinse effects on mucositis after radiotherapy.

The patients are selected randomly from those with oral oropharyngeal or nasopharyngeal cancers.

Data showed that chamomile administration could decrease mucositis rate significantly.

**Key Words:** Radiotherapy- Mucositis- Chamomill

*Journal of Dentistry. Tehran University of Medical Sciences (Vol. 13, No:1, 2000)*

### چکیده

هر ساله در سراسر جهان هزاران نفر مبتلا به انواع سرطانهای ناحیه دهان، نازوفارنکس و اوروفارنکس می‌شوند. رادیوتراپی یکی از روشهای عمده درمانی محسوب می‌شود. رادیوتراپی علاوه بر درمان، سبب بروز عوارضی می‌شود که التهاب مخاط یا موکوزیت از مهمترین آنها می‌باشد. این عارضه به علت درد و سوزش و ناراحتی بسیار زیادی که برای بیماران ایجاد می‌کند، ادامه درمان و گاه ادامه زندگی برای این افراد را با مشکلات زیادی مواجه می‌سازد و از آنجا که بیماران مبتلا به این نوع سرطانها، تقریباً در تمام موارد بهبود پیدا می‌کنند؛ لذا فراهم نمودن شرایط مطلوب در طول

درمان رادیوتراپی، برای آنها ضروری می‌باشد.

در این بررسی با استفاده از دهان‌شویه گیاهی کامومیل (بابونه)، موکوزیت در طول درمان کاهش داده شد یا از بروز آن جلوگیری به عمل آمد. این تحقیق بر روی ۵۷ بیمار تحت درمان با اشعه انجام گرفت که خود به دو گروه شاهد و تجربی تقسیم شدند.

نتایج نشان داد که دهان‌شویه کامومیل، شروع موکوزیت را به تعویق می‌اندازد و از شدت آن می‌کاهد. این دارو بر روی زنان و مردان تأثیر یکسانی داشت و همچنین تمامی کسانی که دندان داشتند و یا فاقد دندان بودند، به یک میزان از مزایای این دهان‌شویه بهره بردند.

کلید واژه‌ها: رادیوتراپی - موکوزیت - کامومیل

مجله دندانپزشکی دانشگاه علوم پزشکی و خدمات بهداشتی، درمانی تهران (دوره ۱۳، شماره اول، سال ۱۳۷۸)

## مقدمه

کامل موکوزیت را کاهش دهند و یا آن را از بین ببرند. به‌تازگی دهان‌شویه دیگری که به نظر می‌رسد باعث تسریع درمان موکوزیت می‌گردد، ارائه شده است؛ این دهان‌شویه باعث تغییر مخاط دهان می‌شود و سلامت بافتی را حفظ می‌کند (۳).

دهان‌شویه کامومیل یا بابونه از گل گیاه کامومیل (Chamomill) تهیه می‌شود و ترکیبات اصلی آن به شرح زیر است:

۱- Chamazulene که اثرات ضد التهابی دارد.

۲- Levomenol که اثرات ضد التهابی و

اسپاسمولیتیک و آنتی باکتریال و آنتی سپتیک دارد.

۳- Polyins که اثرات اسپاسمولیتیک دارد.

۴- Flavonoids که اثرات ضد التهابی دارد.

این دهان‌شویه محیط دهان را به حالت طبیعی (Normal) در می‌آورد و از میزان وقوع و شدت موکوزیت می‌کاهد و موجب تسریع در اپی‌تلیالیزاسیون مجدد بافت می‌شود. هیچ‌گونه اثر سوئی برای این دهان‌شویه گزارش

در ایران تعداد زیادی از سرطانها را سرطانهای ناحیه دهان، نازوفارنکس و اوروفارنکس تشکیل می‌دهند. روشهای درمانی متفاوتی برای مبتلایان وجود دارد که شامل جراحی، اشعه‌درمانی و شیمی‌درمانی می‌باشد. رادیوتراپی که یکی از روشهای اصلی درمان بویژه در این نواحی محسوب می‌شود، علاوه بر حذف بیماری، عوارضی را نیز به همراه دارد؛ این عوارض شامل التهاب و تورم مخاط، عفونت پریودنتال، عفونت قارچی و ویروسی، اختلال غدد بزاقی، تریسموس و غیره می‌باشد (۱). التهاب مخاط یا موکوزیت مشکل اصلی این بیماران می‌باشد که در مراحل ابتدای درمان آغاز و با ادامه درمان بر شدت آن افزوده می‌شود؛ تا جایی که درد و سوزش ناشی از آن گاهی سبب انصراف بیمار از ادامه درمان می‌شود (۲). برای کاهش موکوزیت به بیماران مبتلا توصیه می‌گردد که از دهان‌شویه‌های نرمال سالین، جوش شیرین، بتادین، کلرهگزیدین و غیره استفاده کنند؛ ولی هیچ‌کدام از این دهان‌شویه‌ها قادر نیستند بطور

Randomized Control Double Blind می‌باشد و روش جمع‌آوری اطلاعات، مشاهده‌ای و مصاحبه‌ای و با استفاده از پرسشنامه بوده است.

تمامی بیماران مبتلا به سرطانهای نازوفارنکس و اوروفارنکس که برای درمان به بخش رادیوتراپوتیک انکولوژی بیمارستان امام خمینی (ره) وابسته به دانشگاه علوم پزشکی تهران مراجعه کردند، بدون در نظر گرفتن سن، جنس و یا سایر فاکتورهای خاص، در این مطالعه مورد بررسی قرار گرفتند.

به تمامی بیماران بعد از پذیرش شیشه‌های حاوی دهان‌شویه داده می‌شد که از لحاظ ظاهر کاملاً مشابه بودند. این شیشه‌ها محتوی دهان‌شویه بابونه و یا دارونما بودند و معاینه‌کننده از محتوی آنها اطلاع نداشته است.

بیماران موظف بودند دارو را به صورت روزی ۳ بار و هر بار ۳۰ قطره در نصف استکان آب ولرم برای مدت ۳ دقیقه در دهان خود نگه دارند و بعد آن را دور بریزند و حداقل تا نیم ساعت بعد از مصرف، چیزی نخورند و یا دهان خود را نشویند؛ سپس پرسشنامه مربوطه تکمیل و جدول درجه‌بندی موکوزیت نیز براساس مشاهدات تکمیل می‌شد. شاخص موکوزیت دهانی به صورت زیر در پرسشنامه مربوطه طبقه‌بندی شد:

«۰» معمولی - هیچ تغییری مشاهده نمی‌شود.

«۱» تغییرات جزئی، پرخونی، درد خفیف - بیمار نیاز به مسکن ندارد؛ بیمار قادر به غذا خوردن است.

«۲» تغییرات خفیف، موکوزیت به صورت لکه‌هایی قرمز رنگ دیده می‌شود؛ درد خفیف بیمار نیاز به مسکن دارد؛ قادر به غذا خوردن است.

نشده است (۲). قطره خوراکی کامومیل (که در ایران موجود می‌باشد) به صورت قطره‌های ۱۵ میلی‌لیتری وجود دارد و ترکیب هر ۱۰۰ میلی‌لیتر از عصاره، حاوی مواد زیر است:

۱۰۰ میلی‌گرم Chamazulene, Bisabolol و ۲

میلی‌گرم Apigenin

فعالیت ضد التهابی عصاره بابونه بیشتر به واسطه ترکیبات کامازولین، بیزابولول و اکسیدهای آن می‌باشد (۳،۴).

Samuel Dreizen در سال ۱۹۹۰ تحقیقات گسترده‌ای

در مورد کامیلوزان انجام داد و اثرات ضدالتهابی این دهان‌شویه را متذکر شده است (۳). تحقیق دیگری توسط شرکت Astapharma در فرانکفورت انجام شده و نتایج آن به این صورت گزارش شده است:

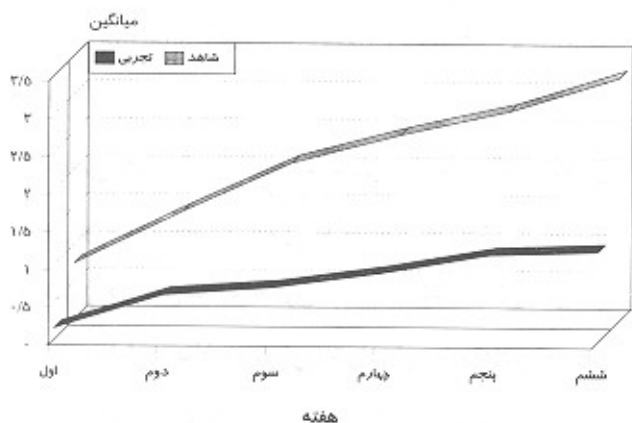
«این دهان‌شویه محیط دهان را به حالت طبیعی

درمی‌آورد؛ از شدت وقوع موکوزیت می‌کاهد و موجب تسریع در اپی‌تلیالیزاسیون مجدد بافت دهان می‌شود. تمام بیماران مبتلا به موکوزیت اذعان داشته‌اند که پس از مصرف این دهان‌شویه بلافاصله از درد و ناراحتی نجات یافته‌اند. هیچ بیماری بامصرف کامومیل دچار حساسیت نشده و یا از طعم آن شکایت نداشته است (۵).» این تحقیق برای اولین بار در ایران انجام می‌گیرد و امید است نتایج آن راهی برای پیشگیری و درمان موکوزیت ناشی از رادیوتراپی باشد و در کاهش درد و ناراحتی بیماران و امکان برای تغذیه بهتر آنان مؤثر واقع گردد.

## روش بررسی

این بررسی یک تحقیق Sequential Trail از نوع

بررسی دقیق نتایج نشان می‌دهد که تمامی بیماران گروه شاهد در طول ۶ هفته درمان (بخصوص در هفته‌های آخر) درجه ۴ را تجربه کرده‌اند؛ درحالی‌که بیماران گروه تجربی نه تنها هیچ‌گاه درجه بیماری آنها ۴ نبوده است بلکه بندرت در هفته‌های آخر درجه ۳ را داشته‌اند؛ همچنین نتایج حاصله حاکی از آن است که در سه گروه سنی زیر ۲۰ سال، ۲۰-۴۰ سال و ۴۰ سال به بالا در طول هفته‌های متوالی و در مجموع ۶ هفته، هر سه گروه سنی در مجموعه گروه شاهد، میانگین درجه موکوزیت بیشتری را در مقایسه با همین سه دسته بیمار در گروه تجربی دارا بودند (تصویر شماره ۱).



تصویر شماره ۱- میانگین شاخص موکوزیت در طول مدت ۶ هفته رادیوتراپی در گروه‌های شاهد و تجربی

مقایسه دو گروه شاهد و تجربی بیماران از لحاظ جنسی نشان می‌دهد که گروه مردان شاهد در مقایسه با گروه مردان تجربی و گروه زنان شاهد در رابطه با گروه زنان تجربی میانگین درجه موکوزیت بیشتری را در طول ۶ هفته متوالی و در مجموع ۶ هفته داشته‌اند.

مقایسه میان دو گروه شاهد و تجربی با توجه به شاخص داشتن و یا نداشتن دندان (که بیمار از دندان مصنوعی

«۳» تغییرات متوسط، موکوزیت فیبرینوئید، درد شدید- بیمار نیاز به مسکن قوی دارد، خوردن و آشامیدن به سختی انجام می‌شود.

«۴» تغییرات شدید (منتشر)، زخم، خونریزی یا نکروز- بیمار قادر به غذاخوردن نمی‌باشد (۴).

سپس بیماران بطور منظم در طول ۶ هفته دوره درمان، هفته‌ای یکبار مورد معاینه قرار می‌گرفتند و اطلاعات به‌دست آمده بر اساس مشاهده و مصاحبه در پرسشنامه مربوطه ثبت می‌شد.

۵۷ بیمار در این مطالعه مورد بررسی قرار گرفتند که بطور تصادفی به دو گروه شاهد (۲۷ نفر) و تجربی (۳۰ نفر) تقسیم شدند.

## یافته‌ها

بررسی‌های آماری برای مشخص‌شدن سیر تدریجی بیماری در دو گروه شاهد و تجربی در هفته‌های متوالی و در مجموع ۶ هفته درمان نشان داد که میانگین شاخص موکوزیت بطور متوسط در گروه شاهد (گروهی که از دارونما استفاده می‌کرده‌اند)، در مقایسه با گروه تجربی (گروهی که دهان‌شویه کامومیل مصرف می‌کردند)، بیشتر بوده است.

شاخص موکوزیت در بیمارانی که از دارونما استفاده می‌کردند، ۲/۱۳۳۳ و در بیمارانی که از دهان‌شویه کامومیل استفاده می‌کردند، ۰/۸۱۰۳ بود ( $P < 0/0005$ )؛ بنابراین کامومیل تأثیر بسیاری در کاهش موکوزیت در بیماران تحت درمان با اشعه که از دهان‌شویه مصرف می‌کرده‌اند، داشته است.

توجه به اثرات ضد التهابی و توانایی ترمیم مخاطی که دارد، قادر است التهاب مخاطی ناشی از رادیوتراپی را که در طول دوره درمان برای بیماران تحت اشعه درمانی به وجود آمده و با درد و رنج فراوان همراه است، کاهش دهد و در برخی از موارد از بروز آن جلوگیری کند.

از آنجایی که بیماران مبتلا به سرطانهای این ناحیه از بدن در بیشتر موارد می‌توانند به زندگی خود ادامه دهند، استفاده از درمانهای تسکینی که بتواند مشکلات جدی بیماران را تا حد زیادی کاهش دهد و طول دوره ۶ هفته‌ای درمان را برای ایشان با سهولت بیشتری همراه سازد و از طرفی امید به زندگی را در ایشان تقویت نماید، ضروری به نظر می‌رسد.

این دهان‌شویه یک محلول کاملاً گیاهی است و هیچ‌گونه عارضه نامطلوبی برای آن ذکر نشده است. با توجه به این که به جز تعداد کمی از بیماران که طعم کامومیل را ناخوشایند گزارش کردند، این دهان‌شویه برای بقیه بیماران مطلوب و قابل پذیرش بوده است؛ لذا استفاده بجا و بموقع از این دهان‌شویه (یعنی به صورت پروفیلاکتیک برای بیماران تحت درمان رادیوتراپی که به مراکز درمانی رادیوتراپوتیک انکولوژی مراجعه می‌کنند)، پیشنهاد می‌گردد.

### تشکر و قدردانی

این بررسی در قالب طرح تحقیقاتی با حمایت مالی دانشگاه علوم پزشکی و خدمات بهداشتی، درمانی تهران انجام شده است که بدین وسیله مراتب تشکر و قدردانی اعلام می‌گردد.

استفاده می‌کرده است)، نشان داد که در گروه شاهد هر دو گروه بیماران دارای دندان و بدون دندان، میانگین درجه موکوزیت بالاتری را نسبت به دسته مشابه در گروه تجربی دارا بودند و این در حالی است که وجود یا عدم وجود دندان در دهان‌بیمار از لحاظ بهداشت دهانی عامل مهمی می‌باشد.

به منظور بررسی اثربخشی دارو در گروه تجربی (که از دهان‌شویه بابونه استفاده می‌کردند)، یک بررسی آماری با استفاده از آزمون T-Student انجام گرفت. این بررسی برای مقایسه میان افراد (زن، مرد و افراد دارای دندان و بدون دندان) صورت گرفت و نتایج آماری هیچ اختلاف معنی‌داری را نشان نداد و این بدین معنی است که در افرادی که از کامومیل استفاده می‌کرده‌اند، دهان‌شویه به یک میزان بر روی زنان و مردان و افراد دارای دندان و بدون دندان، اثر می‌کند و این تأثیر با توجه به مطالعه انجام شده، جلوگیری از بروز موکوزیت و یا به تعویق افتادن آغاز آن می‌باشد.

در این گروه از بیماران بررسیها میان گروه بیماران زیر ۲۰ سال و بالای ۴۰ سال نشان داد که دهان‌شویه بر روی افراد جوان بسیار بهتر از افراد مسن تأثیر دارد و اختلاف معنی‌داری میان این دو گروه از بیماران مشاهده می‌شود. علت این اختلاف احتمالاً به دلیل قدرت و توانایی بیشتر مخاط در افراد جوان برای ترمیم می‌باشد ( $P < 0/05$ ).

### بحث و نتیجه‌گیری

در یک بررسی کلی می‌توان گفت دهان‌شویه کامومیل با

منابع:

- 1- Ferretti GA. Control of oral mucositis and candidiasis. A prospective, double-blind trial of chlorhexidine oral rinse. Bone Marrow Transplantation 1998 Sept; 3(5): 483-93.
- 2- Peterson DE, D' Ambrosio JA. Diagnosis and management of acute and chronic oral complications of non-surgical cancer therapies. Dent Clin North Am 1992 Oct; 36(4): 945-66.
- 3- Dreizen S. NCI- Monographs 1990; 9:11-15.
- 4- Philip C. Fox; NCI- Monographs 1990; 9: 1-8.
- 5- Carl W, Lawrence. S. Emrich Manage of oral Mucositis during local radiation and systemic. J Prosthet Dent 1991; 66: 361-369.