

بررسی مورفولوژی کانال ریشه دندانهای اینسیزور فک پایین در شهر یزد

دکتر مهدی تبریزی زاده* - دکتر کیوان فرازی**

*استادیار گروه آموزشی اندودنتیک، دانشکده دندانپزشکی، دانشگاه علوم پزشکی و خدمات بهداشتی، درمانی یزد

**دندانپزشک

Title: Evaluation of root canal morphology of human mandibular incisors in Yazd

Authors: Tabrizi-zadeh M. Assistant Professor*, Farazi K. Dentist

Address: *Dept. of Endodontology, Faculty of Dentistry, Yazd University of Medical Sciences

Statement of Problem: The main objective of endodontic therapy is chemomechanical cleansing of entire pulp cavity and its complete obturation with an inert material. During this procedure, the failure of detection and inadequate cleaning of a canal will result in failed endodontic therapy. Therefore, the dentist must have enough knowledge of root canal morphology to treat a tooth successfully.

Aim: The aim of this study was to determine the number and type of root canals of mandibular incisor teeth.

Materials and Methods: In order to do this in-vitro, descriptive study, 68 non-carious mandibular incisor teeth, collected from different clinics in Yazd, were immersed in indian ink, decalcified and cleared.

Results: It was found that 55.9% of the teeth had two separate canals that in 5.5% of them, the canals merged before apical foramen. In 4.4% of these samples, two separate canals existed along the whole root.

Conclusion: Considering high percentage of two canals in lower mandibular incisors, during access preparation, more attempts in detection of the second canal, is emphasized.

Key words: Root canal morphology- Mandibular incisors- Type of root canals

Journal of Dentistry. Tehran University of Medical Sciences (Vol. 16; No.1; 2003)

چکیده

بیان مسأله: معالجه ریشه دندان، به منظور پاکسازی شیمیایی و مکانیکی تمامی فضای پالپ و پرکردن آن با یک ماده خنثی انجام می‌گردد. در طی این مراحل پیدا نکردن یک کانال و یا پاکسازی ناکامل آن، منجر به شکست درمان خواهد شد؛ بنابراین این دندانپزشک باید جهت انجام یک درمان موفقیت‌آمیز از مورفولوژی کانال ریشه دندان آگاهی کامل داشته باشد.

هدف: این مطالعه با هدف بررسی تعداد و نوع کانال‌های ریشه دندانهای اینسیزور فک پایین انجام شد.

روش بررسی: جهت انجام این مطالعه توصیفی- مشاهده‌ای که به روش In-vitro انجام گرفت، تعداد ۶۸ دندان اینسیزور سالم کشیده شده، از درمانگاههای سطح شهر یزد جمع‌آوری گردید. دندانها پس از قرار گرفتن در رنگ، دکلسفیه شدند و بعد از شفاف‌سازی مورد بررسی قرار گرفتند.

یافته‌ها: دندانها در ۵۵/۹٪ موارد دارای دو کانال مجزا بودند که در ۵۱/۵٪ موارد، کانال‌ها قبل از اپیکال فرامن به هم رسیده و به یک کانال تبدیل شده بودند و فقط در ۴/۴٪ این نمونه‌ها، دو کانال در کل طول ریشه مجزا بودند.

نتیجه‌گیری: با توجه به درصد بالای احتمال دو کاناله بودن این دندانها، انجام جستجوی بیشتر برای یافتن کانال دوم در هنگام تهیه حفره دسترسی مورد تأکید می‌باشد.

کلید واژه‌ها: مورفولوژی کانال ریشه- اینسیزور فک پایین- نوع کانال‌های ریشه

مجله دندانپزشکی دانشگاه علوم پزشکی و خدمات بهداشتی، درمانی تهران (دوره ۱۶، شماره ۱، سال ۱۳۸۲)

مقدمه

محسوب می‌گردد (۷،۶،۵).

این مطالعه با هدف بررسی مورفولوژی کانال‌های دندان اینسیزور فک پایین در یک جمعیت ایرانی انجام شد.

روش بررسی

مطالعه حاضر از نوع توصیفی- مشاهده‌ای و روش جمع‌آوری نمونه‌ها به صورت نمونه‌گیری غیر احتمالی در دسترس بود که در آن تعداد ۶۸ عدد دندان اینسیزور کشیده شده فک پایین از مراکز درمانی شهر یزد جمع‌آوری گردید و تا زمان شروع مطالعه در ظرف حاوی ساولن نگهداری شد. دندانهای مورد مطالعه همگی سالم و بدون پوسیدگی بودند و هیچ‌کدام تحت معالجه ریشه قرار نگرفته بودند.

ابتدا حفره دسترسی استاندارد با توجه به روش ذکر شده توسط Weine برای هر دندان تهیه گردید (۸). برای انجام این کار ابتدا توسط توربین با فرز فیشر کوچک نفوذ اولیه به داخل دندان از قسمت مرکزی سطح لینگوال، در بالای سینگولوم انجام شد. پس از ورود به عاج، فرز در جهت محور طولی دندان قرار گرفت و تهیه حفره و پیشروی تا اتاقک پالپ ادامه یافت؛ در نهایت به کمک فرز روند شماره ۴ و آنگل با حرکاتی از سمت داخل به خارج حفره، سقف اتاقک پالپ و برجستگی لینگوالی به طور کامل برداشته شد. به هنگام تهیه حفره دسترسی تلاش گردید که حفره کاملاً به سمت لینگوال گسترش یابد تا در صورت وجود کانال دوم،

هدف اصلی از انجام درمان اندودنتیک، پاکسازی تمامی کانال‌های ریشه و پر نمودن کامل آنها می‌باشد و در این بین پیدا نکردن یا تمیزسازی ناکافی یک کانال، منجر به شکست درمان خواهد شد.

به نظر Ingle نشت اپیکالی دلیل اصلی شکست درمانهای اندودنتیک است. پرکردگی ناقص ریشه و یا وجود یک کانال پرنشده، عوامل عمده ایجاد نشت اپیکالی هستند (۱). برای یافتن تمامی کانال‌های ریشه و انجام موفقیت‌آمیز درمان، دندانپزشک باید از مورفولوژی کانال‌های ریشه دندان بخوبی آگاه باشد.

در طی سالهای گذشته تحقیقات متعددی در مورد مورفولوژی دندانهای دائمی از جمله دندانهای اینسیزور فک پایین انجام شده که با توجه به تفاوت مواد و روشهای مورد استفاده نتایج مختلفی در بر داشته است (۲،۳،۴).


رایجترین روشهای مورد استفاده برای بررسی مورفولوژی کانال‌ها شامل ساییدن دندان (Grinding) و بررسی رادیوگرافی و شفاف‌سازی (Clearing) می‌باشد (۵) که در این بین روش شفاف‌سازی به علت نمایش یک نمای سه بعدی از حفره پالپ نسبت به سطح خارجی دندان از ارزش بیشتری برخوردار است. حفظ شکل اصلی کانال‌ها و امکان مشاهده ارتباطات بین آنها از دیگر مزایای این روش

نتایج بررسی نوع کانال‌ها بر اساس طبقه‌بندی Weine نشان داد که از ۶۸ دندان مورد مطالعه، ۳۰ عدد (۴۴/۱٪) از نوع ۱، ۳۵،۱ عدد (۵۱/۵٪) از نوع ۲، و ۳ عدد (۴/۴٪) از نوع ۳ بودند.

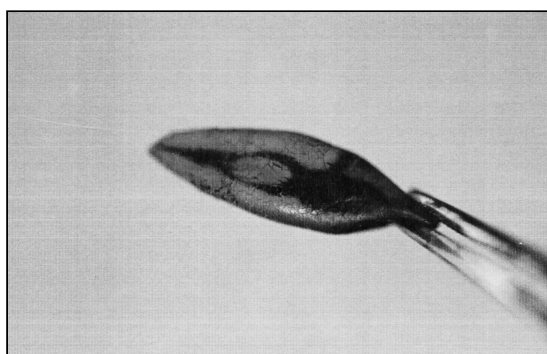
در این مطالعه هیچ دندانی از نوع ۴، مشاهده نشد؛ بنابراین از ۶۸ دندان در مجموع ۳۸ عدد (۵۵/۹٪) دارای دو کانال بودند که فقط در ۳ مورد (۴/۴٪) این دو کانال در کل طول ریشه مجزا بودند و از طریق دو اپیکال فرامن جداگانه به بیرون راه پیدا می‌کردند. در بقیه موارد کانال‌ها قبل از رسیدن به اپیکال فرامن به هم پیوسته و یکی می‌شدند.

بحث

از سال ۱۸۷۰ تاکنون مقالات دندانپزشکی به صورت دوره‌ای توجه خاصی بر روی بررسی مورفولوژی کانال‌های ریشه معطوف داشته‌اند. هدف از این کار افزایش اطلاعات در این مورد و همچنین یافتن راه‌های بهتر برای بهبود کیفیت درمان‌های اندودنتیک و افزایش موفقیت بوده است؛ بدین منظور از روش‌های مختلفی برای بررسی مورفولوژی کانال‌ها استفاده شده است (۹ تا ۱۷).



تصویر ۱- دندان اینسیزور شفاف شده فک پایین، دارای کانال نوع ۱



مدخل آن به داخل حفره باز شود. پس از تهیه حفره دسترسی به منظور حل شدن بافتهای آلی موجود روی سطح ریشه و داخل کانال‌ها، دندانها به مدت ۱۵ روز در محلول پراکسید هیدروژن ۳۵٪ قرار گرفتند. در این فاصله هر ۲۴ ساعت یک بار محلول تازه جایگزین پراکسید هیدروژن قدیمی می‌شد تا همواره ماده فعال در مجاور دندان قرار گیرد. دندانها پس از بیرون آوردن از پراکسید هیدروژن، خشک شدند و به مدت ۵ روز در داخل مرکب‌چین قرار گرفتند و پس از ۵ روز در زیرآب شسته شدند و به منظور دکلسیفیکاسیون ۵ روز در اسید نیتریک ۵٪ گذاشته شدند. در این مدت هر ۲۴ ساعت یک‌بار، محلول تازه جایگزین اسید نیتریک قدیمی می‌شد. در مرحله بعد توسط محلولهای ۷۰ تا ۹۵٪ الکل که به ترتیب از آنها استفاده می‌شد، عمل آب‌گیری (Dehydration) انجام گرفت. در آخرین مرحله با قرار دادن نمونه‌ها در محلول متیل سالیسیلات ۹۸٪ به مدت ۱۲ تا ۲۴ ساعت عمل شفاف‌سازی (Clearing) صورت پذیرفت. پس از شفاف‌سازی، کانال‌های رنگ‌شده از لحاظ تعداد و نوع بر اساس طبقه‌بندی Weine به شرح زیر مورد بررسی قرار گرفتند و نتایج حاصله ثبت شد (تصویرهای ۱ و ۲):

نوع ۱: یک کانال واحد که از اتاقتک پالپ تا آپکس ادامه دارد.

نوع ۲: دو کانال جداگانه که از اتاقتک پالپ جدا شده و نرسیده به آپکس به هم می‌پیوندند.

نوع ۳: دو کانال مجزا که از اتاقتک پالپ جدا شده و به اپیکال فورامن‌های جداگانه ختم می‌شوند.

نوع ۴: یک کانال که از اتاقتک پالپ جدا شده و در قسمتی از طول ریشه دو شاخه شده و تشکیل دو کانال جداگانه می‌دهد.

یافته‌ها

تهیه حفره دسترسی باید، رادیوگرافی دندان که بهتر است از چند زاویه تهیه شده باشد، به دقت بررسی شود و در صورت مشاهده باریک‌شدگی ناگهانی یا ناپدید شدن مسیر کانال، امکان دو شاخه شدن کانال در آن محل مورد توجه قرار گیرد.

با کسب اطلاعات لازم از طریق مشاهده رادیوگرافی و آگاهی از ترکیبات احتمالی آناتومی داخلی دندان، دندانپزشک باید قادر باشد نوع کانال‌های دندان را مشخص کند. جمع‌آوری این اطلاعات قبل از شروع کار، درمان بعدی را به مقدار زیادی تسهیل می‌سازد. یکی از علل اصلی شکست درمان‌های ریشه در دندان‌های اینسیزور فک پایین، عدم شناسایی، تمیز نمودن و پرکردن کانال دوم می‌باشد. کانالی که معمولاً پیدا نمی‌شود و از دید دندانپزشک مخفی می‌ماند، کانال لینگوالی است. همانطور که در مطالعه حاضر و نیز دیگر بررسی‌های انجام شده، گزارش شده است، در بیشتر موارد این دو کانال در $\frac{1}{3}$ اپیکالی ریشه به هم پیوسته و یکی می‌شوند؛ بنابراین ممکن است این تصور پیش آید که پرکردن یکی از کانال‌ها به علت مهر و موم نمودن اپیکال فرامن کافی می‌باشد ولی در حقیقت نباید با پرکردن یک کانال نسبت به موفقیت درمان اطمینان حاصل نمود؛ زیرا بافت پالپی باقیمانده در کانال دوم یا نکروز است و یا در نهایت نکروز می‌شود و باعث آزادسازی مواد سمی از طریق کانال‌های فرعی یا جانبی به داخل پرپودنتال لیگامنت می‌گردد.

تصویر ۲- دندان اینسیزور شفاف شده فک پایین، دارای کانال نوع ۲

روش شفاف‌سازی که در این مطالعه نیز مورد استفاده قرار گرفت، علاوه بر ایجاد یک نمای سه بعدی از کانال‌ها به علت عدم نیاز به وارد کردن وسایل خاصی به داخل ریشه، فرم اصلی ریشه‌ها و روابط بین آنها را حفظ می‌نماید. روش شفاف‌سازی در آموزش پری کلینیک و آشنایی دانشجویان با شکل کانال‌ها نیز مفید می‌باشد (۷،۶).

در طی سال‌های گذشته مطالعات متعددی در زمینه مورفولوژی پالپ انجام شده است؛ در مطالعه حاضر شیوع کانال دوم در $55/9\%$ نمونه‌ها مشاهده شد که در مقایسه با بررسی‌های انجام شده توسط Yanikoglu و Kartal (۴۳٪) (۴) و Benjamin و Dowson (۴۱/۴٪) (۱۲) از میزان شیوع بیشتری برخوردار می‌باشد؛ در این خصوص کمترین شیوع بدست آمده توسط Madiera و Hetem (۱۱/۳٪) گزارش شده است (۱۴). به منظور سهولت در انجام مقایسه، نتایج مطالعات مختلف به صورت خلاصه در جدول ۱، ارائه شده است. باید توجه داشت که اختلاف نتایج ذکر شده می‌تواند به علت تفاوت جمعیت‌های مورد بررسی باشد (۱۸).

اولین مسأله‌ای که یک دندانپزشک قبل از شروع معالجه ریشه باید در نظر بگیرد، توجه به آناتومی دندان است. پیش از

جدول ۱- تحقیقات انجام شده بر روی دندان‌های اینسیزور فک پایین

سال	پژوهشگران	نوع مطالعه	تعداد نمونه مورد بررسی	درصد ریشه‌های دوکاناله
۱۹۱۷	Hess و همکاران	Corrosion preparation	۱۳۶	۳۷/۶
۱۹۵۶	Green	Sectioning	۲۰۰	۲۰
۱۹۶۵	Rankin, Henry, Wilson	Radiography	۱۱۱	۴۰/۵
۱۹۷۳	Green	Sectioning	۵۰۰	۲۱

۴۱/۴	۳۶۴	Radiography	Benjamin, Dowson	۱۹۷۴
۲۹	۷۹	Radiography	Bardelli, Bruno, Rossi	۱۹۹۰
۳۶/۱	۱۴۴	Sectioning	Perrini و همکاران	۱۹۹۱
۴۳	۱۰۰	Clearing	Kartal, Yanikoglu	۱۹۹۲
۱۵	۱۰۸۵	Clearing	Sekizawa و همکاران	۱۹۹۷

از طرف دیگر با توجه به این که دو کانال موجود معمولاً در فاصله ۱ تا ۲ میلیمتری آپکس به هم می‌پیوندند، اگر پرکردگی کانال کوتاهتر از این محل اتصال باشد، مسیر کانال دوم باز می‌ماند و به طور مستقیم از طریق اپیکال فرامن به بافتهای پری اپیکال راه می‌یابد. علاوه بر موارد ذکر شده در صورت نیاز به انجام جراحی اندودنتیک پس از قطع انتهای ریشه دو فرامن مجزا باقی می‌ماند که اثر نامطلوبی روی

نتیجه درمان خواهد داشت. با توجه به یافته‌های مطالعات انجام شده و شیوع بالای دو کاناله بودن دندانهای قدامی فک پایین، دندانپزشک باید از این احتمال آگاهی کامل داشته باشد و هنگام تهیه حفره دسترسی با گسترش بیشتر حفره به سمت لینگوال (۱۹) و پس از برداشتن برجستگی عاجی موجود بر روی کانال دوم، دقت و زمان بیشتری برای یافتن کانال لینگوالی صرف نماید.

منابع:

- 1- Ingle JI, Bakland LK. Endodontics. 7th ed. Philadelphia: Lea & Fibiger; 1994
- 2- Pineda F, Kuttler Y. Mesiodistal and buccolingual roentgenographic investigation of 7,275 root canals. Oral Surg Oral Med Oral Pathol 1972 Jan; 33(1): 101-10.
- 3- Green D. Double canals in single roots. Oral Surg 1973; 35: 689-96.
- 4- Kartal N, Yanikoglu FC. Root canal morphology of mandibular incisors. J Endod 1992 18: 562-65.
- 5- Weine FS, Pasiewicz RA, Ted Rice R. Canal configuration of the mandibular second molar. J Endod 1988; 14: 207.
- 6- Kasahara E, Yamamoto A, Anzai M. Root canal system of the maxillary central incisor. J Endod 1992; 18: 505-8
- 7- Robertson D, Leeb J, Mckee M, Brewer E. A clearing technique for the study of root canal system. J Endod 1980; 6: 621-24.
- 8- Weine FS. Endodontic Therapy. 5th ed. St Louis: Mosby; 1996.
- 9- Skidmore AE, Bjordal AM. Root canal morphology of the human mandibular first molar. Oral Surg Oral Med Oral Pathol 1971; 32: 778-84.
- 10- Vertucci FJ. Root canal morphology of mandibular premolars. J Am Dent Assoc 1978; 97: 47.
- 11- Rankine-Wilson RW, Henry P. The bifurcated root canal in lower anterior teeth. J Am Dent Assoc 1965; 70: 1162.
- 12- Benjamin KA, Dowson J. Incidence of two root canals in human mandibular incisor teeth. Oral Surg Oral Med Oral Pathol 1974; 38: 122.
- 13- Vertucci FJ. Root canal anatomy of human permanent teeth. Oral Surg Oral Med Oral Pathol 1984; 58: 589-99.
- 14- Mediera MC, Hetem S. Incidence of bifurcation in mandibular incisors. Oral Surg Oral Med Oral Pathol 1973; 36: 589.
- 15- Perrini N, Francini E, Perrini U. Morphological analysis of lower Permanent incisor roots. G Ital Endod 1991; 5: 32-5
- 16- Bardelli M, Bruno E, Rossi G. Anatomy of lower incisor root canals. G Ital Endod 1990; 4: 34-7.
- 17- Miyashita M, Kasahara E, Yasuda E, Yamamoto A, Sekizawa T. Root canal system of the mandibular incisors. J Endod 1997; 23: 479-84.
- 18- Kaliskan MK, Pehlivan Y, Spetcioglu FM, Jance SS. Root canal morphology of human permanent teeth in Turkish population. J Endod 1995; 21: 200.
- 19- Laturno SA. Straight line access to anterior teeth. Oral Surg Oral Med Oral Pathol 1985; 59: 418.