

تغییرات موقعیت استخوان هایوئید متعاقب درمان مال اکلوژن class II div 1 با دستگاہ فانکشنال فرمند

دکتر صغری یاسائی^{†*} - دکتر محمد مهدی سروش^{**}

*استادیار گروه آموزشی ارتودنسی دانشکده دندانپزشکی دانشگاه علوم پزشکی شهید صدوقی یزد
**دندانپزشک

Title: Changes of hyoid bone position following treatment of class II div1 malocclusion with Farmand functional appliance

Authors: Yassaei S Assistant Professor*, Soroush MM. Dentist

Address:*Department of Orthodontics, Faculty of Dentistry, Shahid Sadoughi University of Medical Sciences

Background and Aim: Unlike other bones of the head and neck, hyoid bone has no bony articulations. It is connected to mandible, cranium and pharynx through muscles and ligaments. During treatment with functional appliance in patients with class II div1 malocclusion, mandible is positioned in inferior and anterior direction. Regarding the relation between hyoid and mandibular bone, alterations of hyoid bone position can be a result of functional appliance therapy. The aim of this study was to evaluate the changes of hyoid bone position following treatment with Farmand functional appliance in patients with class II div 1 malocclusion.

Materials and Methods: In this before-after clinical trial, 28 patients with class II div 1 malocclusion which were under treatment with Farmand functional appliance for 11 months were selected. Facial growth in vertical, normal or horizontal direction was determined by cephalometric measurement. Data were analyzed with Paired-t test to compare the differences of mean values pre and post treatment. Variance analysis was used to compare the three growth patterns. $P < 0.05$ was considered as the limit of significance.

Results: Hyoid bone shifted significantly forward in horizontal dimension ($P < 0.01$) and non-significantly upward in vertical dimension. There was no significant difference among the three studied groups with respect to hyoid bone position alterations in horizontal dimension but significant difference was observed between horizontal and vertical growth pattern in vertical dimension ($P < 0.05$). There was significant correlation between decrease of ANB angle and forward movement of hyoid bone.

Conclusion: Based on the results of this study, treatment with Farmand functional appliance (Fa II) leads to significant alterations in the position and anterior displacement of the hyoid bone.

Key Words: Hyoid bone; Functional appliance; Farmand II

چکیده

زمینه و هدف: استخوان هایوئید برخلاف سایر استخوانهای ناحیه سر و گردن مفصل استخوانی نداشته و به وسیله عضلات و لیگامانها به مندیبل، کرانیوم و حلق متصل می شود. در طول درمان با دستگاہ فانکشنال در بیماران با مال اکلوژن class II div 1، مندیبل در موقعیت پائینتر و جلوتر قرار می گیرد و با توجه به ارتباطی که بین مندیبل با استخوان هایوئید وجود دارد، تغییر موقعیت استخوان هایوئید نیز می تواند یکی از اثرات درمانی دستگاہ فانکشنال باشد. مطالعه حاضر با هدف ارزیابی تغییرات موقعیت استخوان هایوئید، متعاقب درمان با دستگاہ فانکشنال فرمند در بیماران با مال اکلوژن class II div 1 انجام شد.

[†] مؤلف مسؤل: نشانی: یزد- انتهای بلوار دهه فجر- دانشکده دندانپزشکی- گروه آموزشی ارتودنسی
تلفن: ۰۹۱۳۱۵۳۴۴۳۷-نشانی الکترونیک: syassaei@yahoo.com

روش بررسی: در این مطالعه کارآزمایی بالینی قبل و بعد، ۲۸ بیمار دارای مال اکلوزن class II div 1 مورد بررسی قرار گرفتند و به طور میانگین ۱۱ ماه تحت درمان با دستگاه فانکشنال بودند. سفالومتری بیماران براساس شاخصهای الگوی رشدی به سه دسته افقی، عمودی و نرمال تقسیم شد. پس از بررسی سفالومتری، با استفاده از آزمون Paired t اختلاف میانگینهای قبل و بعد از درمان مورد ارزیابی قرار گرفت و برای مقایسه سه گروه رشدی از آزمون واریانس استفاده شد. $P < 0/05$ به عنوان سطح معنی داری در نظر گرفته شد. یافته‌ها: استخوان هایوئید در بعد افقی به صورت معنی دار به سمت قدام ($P < 0/01$) و در بعد عمودی به مقدار ناچیز به بالا جابه‌جا شده بود. بین سه گروه رشدی صورت در رابطه با تغییرات استخوان هایوئید، در بعد افقی اختلاف معنی دار دیده نشد، ولی در بعد عمودی بین گروه رشدی افقی با گروه رشدی عمودی اختلاف معنی دار بود ($P < 0/05$). بین کاهش زاویه ANB با حرکت رو به قدام استخوان هایوئید همبستگی معنی داری مشاهده شد ($P = 0/043$).

نتیجه گیری: براساس نتایج مطالعه حاضر، درمان با دستگاه فانکشنال فرمند (Fa II) باعث تغییرات معنی دار در موقعیت استخوان هایوئید و جابه‌جایی قدامی آن می‌شود.

کلیدواژه‌ها: استخوان هایوئید؛ دستگاه فانکشنال؛ فرمند II

وصول: ۸۴/۰۷/۱۸ اصلاح نهایی: ۸۵/۰۲/۰۳ تأیید چاپ: ۸۵/۰۹/۱۲

مقدمه

از اثرات درمانی دستگاه فانکشنال باشد (۳-۶).

در مطالعه‌ای که Zhou و همکاران جهت بررسی تغییر موقعیت استخوان هایوئید پس از درمان با دستگاه فانکشنال فرانکل در بیماران class II div 1 انجام دادند، به این نتیجه رسیدند که در طی درمان، استخوان هایوئید در بعد افقی به سمت قدام و در بعد عمودی به پائین شیفت پیدا می‌کند (۷).

هدف از تحقیق حاضر نیز تعیین تغییرات موقعیت استخوان هایوئید پس از درمان با دستگاه فانکشنال فرمند در بیماران با مال اکلوزن class II div 1 بود.

روش بررسی

این مطالعه کارآزمایی بالینی قبل و بعد از درمان، بر روی ۲۸ بیمار دارای مال اکلوزن class II div1 انجام شد و بیماران به طور میانگین ۱۱ ماه تحت درمان با دستگاه فانکشنال بودند. هیچ‌یک از بیماران سابقه جراحی فک و صورت و ترومای شدید به ناحیه کرانیوفاسیال نداشتند.

سفالومتری قبل از درمان بیماران بررسی و براساس

در سالهای اخیر با به دست آمدن اطلاعات جدید در مورد رشد و تکامل صورت، اعمال نیروهای خارجی و استفاده از دستگاه‌های فانکشنال تغییرات رشدی چشمگیری در کلینیک ایجاد شده است (۱). بیشترین مورد استفاده و موفقیت این دستگاه در درمان مال اکلوزن‌های class II div 1 می‌باشد. میزان شیوع مال اکلوزن‌های class II div 1 نسبتاً بالا و در کودکان آمریکایی ۲۰-۲۵٪، در اروپا (دانمارک) ۱۵-۲۰٪ و در خاورمیانه ۱۰-۱۵٪ می‌باشد (۲).

استخوان هایوئید برخلاف سایر استخوانهای ناحیه سر و گردن مفصل استخوانی نداشته و به وسیله عضلات و لیگامان‌ها به مندیبل، کرانیوم و حلق متصل می‌شود. موقعیت این استخوان در حالت استراحت، بازتابی از تعادل کشش موجود میان عضلات و لیگامان‌هایی است که به آن متصل است. از طرفی در طی درمان با دستگاه فانکشنال، مندیبل در یک موقعیت پائینتر و جلوتر قرار می‌گیرد و با توجه به ارتباطی که بین مندیبل با استخوان هایوئید توسط عضلات جنیوها یوئید، مایلوهایوئید و بطن قدامی عضله دیگاستریک وجود دارد، تغییر موقعیت استخوان هایوئید نیز می‌تواند یکی

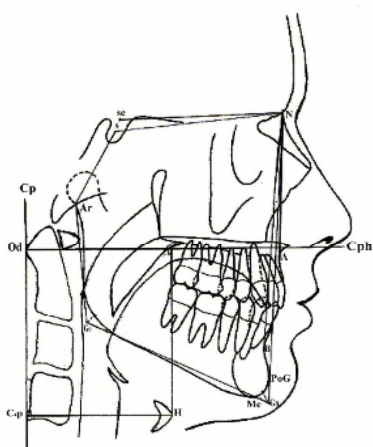
H- قدامی‌ترین و فوقانی‌ترین نقطه بر روی تنه استخوان هایوئید

CP (cervical plan) - خطی که از نقطه C4p بر برجسته‌ترین نقطه بر روی زائده ادنتوئید مماس شد.

CPH (cervical horizontal plan) - خطی که از نقطه Od، عمود بر پلن سرویکال رسم گردید.

Saddle angle (N-S-Ar): محدوده نرمال آن 123 ± 5 است. در صورتی که این زاویه بزرگتر از محدوده نرمال باشد، نشان دهنده موقعیت خلفی مندیبل است و اگر کوچکتر از محدوده نرمال باشد، نشان‌دهنده موقعیت قدامی مندیبل است.

شاخص Schwartz: برای تعیین میزان رشد مندیبل از این شاخص استفاده می‌شود، به طوری که اگر طول تنه مندیبل (Go-Gn) کمتر از $Se-N+3mm$ باشد، نشان‌دهنده mandibular deficiency و اگر بیشتر از $Se-N+3mm$ باشد، نشان‌دهنده mandibular excess است.



شکل ۱- نمونه‌ای از Tracing یک بیمار

در این تحقیق برای ارزیابی موقعیت افقی و عمودی استخوان هایوئید از دو شاخص $H \perp CP$ و $H \perp CPH$ استفاده شد.

$H \perp CP$: فاصله عمودی نقطه H از پلن سرویکال بر حسب میلی‌متر است. این متغیر موقعیت افقی استخوان هایوئید

داشتن ۳ شاخص از ۴ شاخص ارائه شده در جدول ۱ به ۳ گروه با الگوی رشدی افقی، نرمال و عمودی تقسیم شد.

جدول ۱- معیارهای تعیین کننده الگوی رشدی

عمودی و افقی صورت			
معیارهای تعیین کننده الگوی رشدی	افقی	عمودی	نرمال
مجموع زوایای خلفی	$39 >$	$398 <$	394 ± 4
GoGn-Sn	$3 >$	$34 <$	33°
FMA	$23 >$	$27 <$	25°
Jarabak Index	$65 < \%$	$62 > \%$	$65-62 \%$

در هر یک از الگوهای رشدی عمودی و افقی ۹ بیمار و در گروه با الگوی رشدی نرمال ۱۰ بیمار قرار گرفت، سپس اندازه هر یک از متغیرها در قبل و بعد از درمان براساس کاهش اورجت و تاریخ رادیوگرافی محاسبه گردید. سفالومتری هر بیمار ۲ بار توسط یک نفر و با روش دستی Trace شد و در صورت وجود تفاوت اندازه هر شاخص میانگین آنها محاسبه و منظور شد.

معیارهای ورود نمونه‌ها به مطالعه عبارت بودند از: ۱- دامنه سنی دختران ۱۰-۱۳ و پسران ۱۱-۱۴ سال ۲- زاویه ANB بزرگتر از $4/5$ درجه ۳- mandibular deficiency: $body\ length < Se-N+3mm$ و یا $saddle\ angle > 128^\circ$

۴- وضوح نقاط آناتومیکی در لترال سفالومتری. تمام رادیوگرافی‌ها در کلینیک سجاد و توسط دستگاه PM2002 مدل EC ساخت فنلاند، فیلم کوداک و در شرایط استاندارد (دندانها در اکلوژن، لبها در وضعیت استراحت و natural head position) تهیه شد (۸).

لندمارک‌های سفالومتری مورد استفاده مطابق شکل ۱ عبارت بودند از:

Od - برجسته‌ترین نقطه بر روی زائده ادنتوئید مهره دوم گردنی

C4P - خلفی‌ترین و تحتانی‌ترین نقطه بر روی تنه مهره چهارم گردنی

جدول ۲- میانگین و انحراف معیار تغییرات متغیرهای مورد مطالعه در سه گروه رشدی و در کل جامعه مورد بررسی

متغیر	گروه			عمودی			نرمال			افقی			Total
	میانگین	S.D	Sign.	میانگین	S.D	Sign.	میانگین	S.D	Sign.	میانگین	S.D	Sign.	
ANB	-۲/۴۴	۰/۵۰	P<۰/۱۰۰	-۲/۵۵	۰/۴۴	P<۰/۰۰۱	-۲/۶۰	۰/۶۹	P<۰/۰۰۱	-۲/۵۲	۰/۵۶	P<۰/۰۰۱	
H [⊥] CP	۲/۲۲	۰/۷۸	P<۰/۰۱	۲/۳۵	۰/۸۳	P<۰/۰۱	۲/۴۰	۰/۷۰	P<۰/۰۱	۲/۳۲	۰/۷۶	P<۰/۰۱	
H [⊥] CPh	-۱/۲۲	۰/۶۰	P<۰/۰۵	-۱/۰۰	۰/۵۰	NS	-۰/۸۰	۰/۷۳	NS	-۱/۰۰۶	۰/۷۳	NS	

را نشان می‌دهد.

فوقانی استخوان هایوئید (H[⊥]CPh) بین الگوی رشدی افقی و عمودی اختلاف آماری معنی‌دار وجود داشت (P=۰/۰۳۵). در بررسی همبستگی بین میانگین تغییرات متغیرها با استفاده از آزمون همبستگی Pearson همبستگی معنی‌دار بین کاهش زاویه ANB با حرکت قدامی استخوان هایوئید (H[⊥]CP) به دست آمد (P=۰/۰۴۳)، در حالی که همبستگی موجود میان کاهش زاویه ANB با حرکت عمودی استخوان هایوئید (H[⊥]CPh) معنی‌دار نبود (P=۰/۲۳۱).

H[⊥]CPH: فاصله عمودی نقطه H از پلن سرویکال هوریزنتال است. این متغیر موقعیت عمودی استخوان هایوئید را نشان می‌دهد.

به منظور تجزیه و تحلیل داده‌ها و بررسی اختلاف میانگین قبل و بعد از درمان از آزمون paired t و برای مقایسه سه گروه رشدی از آزمون واریانس استفاده شد، همچنین همبستگی بین متغیرها در هر یک از سه گروه و در کل با استفاده از آزمون Pearson ارزیابی شد. P<۰/۰۵ به عنوان سطح معنی‌داری در نظر گرفته شد.

بحث و نتیجه‌گیری

از آنجائی که استخوان هایوئید فاقد آرتیکولاسیون استخوانی با استخوانهای دیگر است و تنها توسط عضلات و لیگامان‌های متعدد در موقعیت خود معلق است (۹)، می‌توان ادعا نمود که موقعیت این استخوان در حالت استراحت بازتابی از تعادل کشش (tension) موجود در بین عضلات سوپراهایوئید و اینفراهایوئید می‌باشد و هرگونه تغییری در این تعادل می‌تواند موقعیت این استخوان را تحت تأثیر قرار دهد (۱۰). از طرفی طبق نظر Battagel و همکاران، استخوان هایوئید و عضلات متصل به آن نقش کلیدی در تنظیم فضای حلقی ایفا می‌کنند (۱۱) و موقعیت آن تحت تأثیر موقعیت و وضعیت استخوان مندیبل نیز قرار می‌گیرد (۱۲). در مطالعه حاضر متعاقب درمان بیماران کلاس II با

یافته‌ها

میزان تغییرات متغیرهای مورد مطالعه در جدول ۲ ارائه شده است. میانگین تغییر زاویه ANB ۲/۵۲^۰ و میزان تغییرات آن معنی‌دار بود (P<۰/۰۰۱). همچنین میانگین تغییر H[⊥]CP، ۲/۳۲ میلی‌متر و میزان تغییرات آن معنی‌دار بود (p<۰/۰۱). میانگین تغییر H[⊥]CPh ۱/۰۰ میلی‌متر بود و میزان تغییرات آن معنی‌دار نبود.

میانگین تغییر هر یک از شاخصها در هر سه گروه رشدی نیز به طور جداگانه در جدول ۲ ارائه شده است. مقایسه سه گروه رشدی با یکدیگر اختلافی از جهت تغییر اندازه ANB، H[⊥]CP نشان نداد، ولی از جهت حرکت

تعیین‌کننده موقعیت این استخوان در حالت استراحت، رابطه آن با فضای حلقی برای افزایش ظرفیت راه هوایی باشد (۱۴). یافته مطالعه حاضر با فرضیه فوق منافات دارد، زیرا با بالا رفتن هایوئید میزان فضای حلقی در بعد عمودی کاهش می‌یابد.

در تحقیقی که Robertson جهت بررسی تغییر موقعیت استخوان هایوئید متعاقب جلو بردن مندیبل در کوتاه مدت و بلند مدت انجام داد، به این نتیجه رسید که بلافاصله پس از درمان، استخوان هایوئید به سمت بالا حرکت می‌کند، ولی در دراز مدت (30 ± 4 ماه پس از درمان) استخوان هایوئید مجدداً به طرف پائین و نزدیک به محل اولیه‌اش حرکت می‌کند که علت این امر را افزایش طول تاندون عضلات سوپراهایوئید و فعالیت جبرانی عضلات اینفراهایوئید برای بازگشت فضای حلقی به میزان قبل از درمان دانستند (۱۵). در مطالعه حاضر نیز تغییر موقعیت استخوان هایوئید بلافاصله پس از پایان دوره درمان اندازه‌گیری شده است و ممکن است در بلند مدت، استخوان هایوئید مجدداً به عنوان فعالیت جبرانی به سمت پائین حرکت کند. البته تصدیق این فرضیه نیاز به تحقیقی بلند مدت در آینده دارد.

از نظر مقایسه میانگین تغییرات عمودی استخوان هایوئید در بین سه گروه رشدی، در گروه رشدی افقی جابه‌جایی استخوان هایوئید به سمت بالا معنی‌دار بود، ولی در الگوی رشدی نرمال و عمودی معنی‌دار نبود، همچنین بین الگوی رشدی افقی و عمودی از این لحاظ تفاوت آماری معنی‌داری مشاهده شد که علت این امر با توجه به نقش استخوان هایوئید در رابطه با تنظیم فضای حلقی قابل توجه است، زیرا اندازه فضای حلقی در الگوی رشدی عمودی کمتر از الگوی رشدی افقی است (۶)، بنابراین استخوان هایوئید در الگوی رشدی عمودی کمترین میزان جابه‌جایی به سمت بالا را دارد تا خسارت کمتری به فضای حلقی وارد کند و برعکس بیشترین جابه‌جایی قدامی استخوان هایوئید مربوط به الگوی

دستگاه فانکشنال فرمند استخوان هایوئید به سمت قدام حرکت کرد که این یافته با تحقیق Zhou و همکاران همخوانی دارد (۷).

در طی دوران رشد نیز استخوان هایوئید به سمت قدام حرکت می‌کند، ولی مطالعه اردوبازاری و فرخ‌نیا (۱۳) نشان داد که حرکت رو به قدام هایوئید در دوران رشد ناچیز می‌باشد، در حالی که در مطالعه حاضر جابه‌جایی قدامی استخوان هایوئید معنی‌دار بود و این می‌تواند نشانگر تغییر موقعیت استخوان هایوئید تحت تأثیر فانکشنال تراپی باشد.

در مقایسه سه گروه رشدی با یکدیگر، جابه‌جایی قدامی استخوان هایوئید در الگوی رشدی عمودی بیشتر از نرمال و در نرمال بیشتر از افقی بود، ولی از لحاظ آماری اختلاف معنی‌دار نبود.

در مطالعه حاضر یکی از اثرات درمانی دستگاه Fa II جابه‌جایی استخوان هایوئید به سمت بالا بود. طی مطالعات Zhou و همکاران (۷)، متعاقب درمان بیماران با مال اکلوزن class II div 1 به وسیله دستگاه فانکشنال، استخوان هایوئید به سمت پائین جابه‌جا می‌شود که یافته آنها با یافته مطالعه حاضر مغایرت دارد. علت بالا رفتن استخوان هایوئید با توجه به خواص آناتومیک آن، می‌تواند اتصال این استخوان توسط عضلات جنبوهایوئید، مایلوهایوئید و بطن قدامی عضله دیگاستریک به مندیبل باشد. از طرفی این سه عضله مسئول پائین آوردن استخوان مندیبل می‌باشند، بنابراین در طی درمان با دستگاه Fa II برای پائین کشیدن مندیبل در این عضلات هایپراکتیویتی به وجود می‌آید و در نتیجه تعادل موجود بین کشش عضلات سوپراهایوئید و اینفراهایوئید به هم خورده و هایوئید به سمت بالا کشیده می‌شود.

در تحقیق Yamaoka و همکاران دیده شد که اگرچه استخوان هایوئید به واسطه ارتباط با زبان و حنجره و مندیبل در اعمال فیزیولوژیکی مختلفی مانند تکلم، تنفس، جویدن و بلع نقش دارد، ولی به نظر می‌رسد مهمترین عامل

رشدی عمودی است تا با جابه‌جایی قدامی باعث افزایش فانکشنال فرمند نوع دوم (Fa II) باعث تغییرات معنی‌دار در فضای حلقی شود. به طور کلی می‌توان نتیجه گرفت که درمان با دستگاه

منابع:

- 1- Proffit WR, Fields HW. Contemporary Orthodontics. 3rd ed. USA, Mosby year book; 2000. chap 8: 260-2.
- 2- Bishara E. Textbook of Orthodontics. 1st ed. London, W.B Saunders Company; 2001. chap 8: 86-8.
- 3- Rocavado M. Biomechanical relationship of the cranial, cervical, and the hyoid bone regions. J of Cranio Mandib Practice 1983; 1: 61-6.
- 4- Wenzel A, Williams S, Ritzau M. Change in head posture and nasopharyngeal airway following surgical correction of mandibular prognathism. Europ J of Orthod 1989; 11: 37-42.
- 5- Winnberg A, Pancherz H. Head posture and masticatory muscles function. An EMG investigation. Eur J of Orthod 1983; 5: 209-17.
- 6- Erdinc AM, Dincer B, Sabah ME. Evaluation of the position of the hyoid bone in relation to vertical facial development. J Clinical Pediatric Dent 2003; 27(4): 347-52.
- 7- Zhou L, Zhao Z, Luo D. The analysis of the changes of tongue shape and position, hyoid position in class II, division I malocclusion treated with functional appliances (FR-I). Hua Xi Kou Qing 2000; 18(2): 123-5.
- 8- Moorrees C, Kean M. Natural head position: a basic consideration in the interpretation of cephalometric radiographs. Am J Phy Anthro 1958; 16: 213-34.
- ۹- حجازی رضا. آناتومی سر و گردن. تهران، انتشارات دانشگاه تهران؛ ۱۳۷۲.
- 10- Stepovich M. A cephalometric positional study of the hyoid bone. Am J Orthod, 1965; 51(12): 882-86.
- 11- Battagel JM, Johal A, Kotecha B. Changes in airway and hyoid position in response to mandibular protrusion in subjects with obstructive sleep apnoea (OSA). Eur J of Orthod 1999; 21(4): 363-76.
- 12- Winnberg A, Pancherz H, Westesson PL. Head posture and hyomandibular function in man. A synchronized electromyographic and videofluorographic study of the open-close-clench cycle. Am J Orthod Dent Orthoped 1988; 94: 393-404.
- ۱۳- اردوبازاری مرتضی، فرخ‌نیا فرانک، توکلی زینب، عزتی فراتین. مقایسه فضای دهانی حلقی در افراد ۹-۱۴ و ۱۸-۳۰ ساله در نژاد ایرانی. مجله دانشکده دندانپزشکی دانشگاه علوم پزشکی شهید بهشتی سال ۱۳۷۷؛ جلد ۱۹(۲): صفحه ۹۵-۱۰۰.
- 14- Yamaoka M, Furusawa K, Uematsu T. Relationship of the hyoid bone and posterior surface of the tongue in prognathism and micrognathia. J Oral Rehabil 2003; 30(9): 914-20.
- 15- Robertson J. The effect of long term mandibular advancement on the hyoid bone and pharynx as it relates to the treatment of obstructive sleep apnoea. Aust Orthod J 2000; 16: 157-66.