

مقایسه کاربرد فرموکروزول و MTA در پالپوتومی دندانهای مولر شیری کودکان

دکتر محمد آئینه‌چی[†] - دکتر سحر دادوند**

*استادیار گروه آموزشی اندودونتیکس دانشکده دندانپزشکی دانشگاه آزاد اسلامی تهران

**دندانپزشک

Title: Evaluation of pulpotomy in primary molars with mineral trioxide aggregate and formocresol**Authors:** Aeinehchi M. Assistant Professor*, Dadvand S. Dentist**Address:** *Department of Endodontics, Faculty of Dentistry, Azad University**Background and Aim:** Vital pulpotomy in primary teeth is performed to maintain the vitality of the pulp and tooth until normal exfoliation. Different materials such as zinc oxide-eugenol, calcium hydroxide and formocresol are used in this procedure. The aim of this study was to evaluate the application of formocresol (FC) and mineral trioxide aggregate (MTA) in pulpotomy of primary molars.**Materials and Methods:** In this clinical trial, one hundred and twenty six children (aged 5 to 9 years old) with dental caries that were candidate for pulpotomy were selected and randomly divided into two groups. After removing the roof of the pulp chamber, coronal pulp was cut at the orifices and bleeding controlled. In control group, formocresol was applied for 5 minutes. In case group, MTA paste was used as pulpotomy agent. The crowns of both groups were restored with amalgam and the teeth were evaluated clinically and radiographically after 3 and 6 months follow up. Data were analyzed by Fisher test with $p < 0.05$ as the limit of significance.**Results:** No sign of clinical failure was observed after 3 and 6 months follow-up. Comparison between the two methods revealed no significant difference in radiographic findings of the teeth and surrounding tissues after 3 months follow-up. However, after 6 months follow-up, internal resorption was observed radiographically in four cases of formocresol group.**Conclusion:** Based on the results of this study, pulpotomy with MTA showed more successful results than formocresol radiographically. MTA is recommended as a good substitute for formocresol in pulpotomy of primary molars.**Key Words:** MTA; Pulpotomy; Formocresol; Primary molar

چکیده

زمینه و هدف: یکی از درمانهای رایج برای نگهداری دندانهای شیری پوسیده تا زمان افتادن طبیعی آنها پالپوتومی می‌باشد. مواد مختلفی همچون فرموکروزول، زینک اکساید اوژنل، هیدروکسید کلسیم، در پالپوتومی دندانها به کار می‌روند. مطالعه حاضر با هدف مقایسه کاربرد فرموکروزول (FC) و (MTA) mineral trioxide aggregate در پالپوتومی دندانهای مولر شیری کودکان پس از یک دوره ۶ ماهه، جهت پیشنهاد روشی مؤثر که بتواند پروگنوز طولانی مدت بهتری را ایجاد کند، انجام شد.

روش بررسی: در این کارآزمایی بالینی، ۱۲۶ کودک در محدوده سنی ۵-۹ سال با پوسیدگی دندان و تجویز درمان پالپوتومی، انتخاب و به طور تصادفی به دو گروه مورد و شاهد تقسیم شدند. ۷۵ نفر (گروه شاهد) با فرموکروزول و ۵۱ نفر (گروه مورد) با MTA تحت درمان پالپوتومی قرار گرفتند. پس از حذف سقف اتافک پالپ و برداشت کامل پالپ تاجی تا سطح مدخل کانال ریشه و کنترل خونریزی در گروه

† مؤلف مسؤول: نشانی: خیابان آفریقا- کوچه نور- پلاک ۹- واحد ۴
 تلفن: ۸۸۸۸۵۷۴۶ نشانی الکترونیک: mohammad_Aeinehchi@hotmail.com

شاهد، از پنبه آغشته به فرموکروزول به مدت ۵ دقیقه استفاده شد، سپس اتاچک پالپ با خمیر زونالین به عنوان ماده پالپوتومی پوشانده شد. در گروه مورد از خمیر MTA به قطر یک میلی‌متر به عنوان ماده پالپوتومی استفاده و روی آن با زونالین به عنوان بیس پوشانده شد. تاج دندانها در هر دو گروه با آمالگام ترمیم گردید. دندانها طی دوره‌های پیگیری ۳ و ۶ ماهه با معاینات کلینیکی و رادیوگرافیک مورد ارزیابی قرار گرفتند. داده‌های مطالعه با استفاده از آزمون آماری فیشر با سطح معنی‌داری $p < 0.05$ مورد تجزیه و تحلیل قرار گرفت.

یافته‌ها: در پیگیری کلینیکی ۳ و ۶ ماهه هیچ علامتی از شکست در هیچ کدام از دندانهای درمان شده به روش پالپوتومی با FC و یا MTA مشاهده نشد. نتایج حاصل از مقایسه دو روش پالپوتومی در پیگیری سه ماهه هیچ تفاوت معنی‌داری را در نمای رادیوگرافی دندان و بافت نگهدارنده اطراف آن در دو گروه شاهد و مورد نشان نداد، ولی در پیگیری ۶ ماهه بیماران در پالپوتومی با فرموکروزول، ۴ مورد شکست در رادیوگرافی دندانی به صورت تحلیل داخلی مشاهده شد.

نتیجه‌گیری: براساس نتایج مطالعه حاضر پالپوتومی با MTA از نظر رادیوگرافیک موفقیت‌آمیزتر از پالپوتومی با فرموکروزول بود. بنابراین می‌تواند به عنوان جایگزین مناسبی برای درمان پالپوتومی با فرموکروزول محسوب گردد.

کلیدواژه‌ها: MTA؛ پالپوتومی؛ فرموکروزول؛ مولر شیری

وصول: ۸۴/۰۱/۲۸ اصلاح نهایی: ۸۵/۰۱/۲۶ تأیید چاپ: ۸۵/۰۴/۱۳

مقدمه

MTA دو ماده نسبتاً جدید در زمینه دندانپزشکی می‌باشند (۳،۲). در یک مطالعه میزان موفقیت طولانی مدت (تقریباً سه ساله) پالپوتومی با فرموکروزول در حدود ۷۰٪ گزارش شد (۴). سوزاندگی فرموکروزول، ایجاد درد و تورم و خونریزی لثه به دنبال استفاده از خمیر دندانهای حاوی محلول فرمالدئید و نیز خاصیت سمی و جهش‌زایی ناشی از مصرف بیش از حد آن، محققین را به تلاش برای یافتن جایگزینی مناسب برای آن تشویق نموده است (۵). Hunter یک مورد افتادن زودرس مولرهای شیری درمان شده با پالپوتومی فرموکروزول چند جلسه‌ای را گزارش نموده است (۶).

MTA در سال ۱۹۹۳ توسط ترابی‌نژاد و همکاران به علم اندودنتیکس معرفی گردید. اجزای اصلی آن شامل تری کلسیم سیلیکات، تری کلسیم آلومینات، تری کلسیم اکساید و سیلیکات اکساید می‌باشد (۷). در تحقیقی که توسط آئینه‌چی و همکاران در سال ۲۰۰۳ صورت گرفت، اثرات هیستولوژیک MTA و کلسیم هیدروکساید به عنوان ماده پوشاننده پالپ در انسان بررسی شد که کاربرد MTA در مقایسه با کلسیم هیدروکساید، التهاب، هایپرمی و نکروز کمتر و پلهای عاجی ضخیمتری ایجاد کرد (۸). با توجه به جدید بودن MTA

پوسیدگیهای عمیق در دندانهای شیری کودکان شایع است و درصد بالایی از آن می‌تواند همراه اکسپوزر پالپی باشد. پالپوتومی به عنوان یک روش درمانی شامل برداشت پالپ عفونی تاج است. سطح زخمی پالپ ریشه‌ای به منظور تسریع بهبودی و یا ثابت کردن آن با مواد درمانی پوشانده می‌شود. هدف از این کار حفظ حیات پالپ ریشه‌ای است (۱). این روش برای دندانهای شیری با پالپ ملتهب و نیز دندانهای دایمی با آپکس باز استفاده می‌شود. ترکیبات حاوی فرمالین از اوایل قرن ۲۰ تاکنون در درمان پالپ دندان مورد استفاده قرار گرفته‌اند. فرموکروزول اولین بار توسط Buckley معرفی شد و پس از آن ترکیبات این ماده در پالپوتومی مورد استفاده قرار گرفت. مواد مختلفی همچون فرموکروزول (FC)، گلوپتارآلدئید، سولفات آهن (FC)، زینک اکسایدازنل، سمان پلی کربوکسیلات و هیدروکسید کلسیم در پالپوتومی دندان به کار می‌روند (۱). فرموکروزول و سولفات آهن شایعترین موارد استفاده شده در پالپوتومی مولرهای شیری است. BAG* و

* Bioactive glass

همچنین تورم غدد لنفاوی منطقه‌ای مشاهده نگردید. طبق پرسشنامه تکمیل شده توسط بیماران و سؤالات انجام شده، اکثر بیماران فاقد علامت بودند، ولی در تعدادی از آنها علایمی مانند درد پس از صرف غذا، دردهای لحظه‌ای و موضعی و یا حساسیت به شیرینی دیده شد (جدول ۱).

به دلیل کم بودن وسعت پوسیدگی، بیشتر دندانها از پیش‌آگهی مطلوبی برای ترمیم با آمالگام برخوردار بودند، بنابراین اکثر دندانها با آمالگام و بقیه با گلاس آینومر ترمیم شدند (جدول ۲).

جدول ۲- وضعیت بیماران به تفکیک متغیرهای مورد مطالعه در دو گروه در حین درمان

| فراوانی | | وضعیت | متغیر |
|-----------------|----------------|--------------|----------------|
| گروه MTA (n=۴۳) | گروه FC (n=۵۷) | | |
| ۲۹/۳٪ | ۳۹٪ | انفیلتراسیون | نوع تزریق |
| ۷۰/۶٪ | ۶۱٪ | بلاک | |
| ۶۶/۶٪ | ۴۹٪ | خوب | پاسخ به بی‌حسی |
| ۵۱٪ | ۳۳/۳٪ | مطلوب | |
| ۹۵/۴٪ | ۸۶٪ | آمالگام | نوع ترمیم |
| - | - | کامپوزیت | |
| ۴/۶٪ | ۱۴٪ | گلاس آینومر | |
| - | - | روکش | |

پس از انجام بی‌حسی و ایزوله کردن دندان توسط رابردم، برداشت تمام پوسیدگی دندان با هندپیس با سرعت کم اسپری آب و فرزروند شماره ۲ انجام شد. برداشت کامل سقف اتاقتک پالپ، به کمک هندپیس با دور تند و اسپری آب و فرزفیشور ۰/۰۸ صورت گرفت. پالپ تاجی در مدخل کانالها به وسیله اکسکواتور قاشقی گرد پهن و تیره قطع شد. اتاقتک پالپی با جریان ملایمی از سرم فیزیولوژی شسته و مدخل کانال تا زمان تشکیل لخته خون، توسط گلوله پنبه استریل مرطوب شده با سرم پوشانده شد. در نمونه‌های مورد بررسی، خونریزی غیرقابل کنترل وجود نداشت. دندانها به طور

تحقیقات اندکی در مورد موفقیت کلینیکی پالپوتومی دندانهای شیری با این ماده صورت گرفته است. مطالعه حاضر با هدف ارزیابی نتایج به کارگیری MTA در پالپوتومی مولر شیری کودکان و مقایسه آن با فرموکروزل انجام شد.

روش بررسی

در این کارآزمایی بالینی ۱۲۶ دندان مولر شیری در کودکان ۵-۹ ساله که در ماه‌های دی و بهمن سال ۱۳۸۱ به کلینیک دانشکده دندانپزشکی دانشگاه آزاد مراجعه نموده و براساس بررسیهای بالینی و رادیوگرافی نیازمند درمان پالپوتومی بودند، انتخاب شدند. این کودکان طبق پرسشنامه‌ای که توسط والدین آنها تکمیل گردید، فاقد مشکل سیستمیک بوده و هیچ‌گونه دارویی مصرف نمی‌کردند. ضمن این که از والدین تمام افراد شرکت کننده قبل از حضور در مطالعه رضایت‌نامه کتبی گرفته شد.

جدول ۱- وضعیت بیماران به تفکیک متغیرهای مورد مطالعه در دو گروه قبل از درمان

| فراوانی | | وضعیت | متغیر |
|-----------------|----------------|------------------------------------|--|
| گروه MTA (n=۴۳) | گروه FC (n=۵۷) | | |
| ۱۰۰٪ | ۱۰۰٪ | بدون مشکل (نرمال) | معاینه کلینیکی اولیه بافت نگهدارنده |
| ۱۰۰٪ | ۱۰۰٪ | پوسیدگی عمیق | معاینه کلینیکی اولیه دندان |
| ۱۰۰٪ | ۱۰۰٪ | بدون مشکل | رادیوگرافی اولیه بافت نگهدارنده |
| ۱۰۰٪ | ۱۰۰٪ | پوسیدگی عمیق همراه با اکسپوزرپالپی | رادیوگرافی اولیه دندان |
| ۱۱٪ | ۱۸٪ | Symptomatic | نشانه‌ها |
| ۸۹٪ | ۸۲٪ | Asymptomatic | |

دندانهای انتخاب شده در بیماران براساس معاینه بالینی و رادیوگرافی، دارای پالپیت غیرقابل برگشت بود، ولی در معاینه علایمی از تورم، سینوس ترکت، مشکل پریو، حساسیت به دق، تحلیل داخلی، تحلیل خارجی، درد خود به خود و

جدول ۳- نتایج شکست کلینیکی و رادیولوژیک در دو گروه پالپوتومی با MTA و فرموکروزول در پیگیری ۳ و ۶ ماهه*

| P | گروه FC (n=۵۷) | گروه MTA (n=۴۳) | پیگیری |
|-------|-------------------|--------------------|-----------------|
| | | | سه ماهه |
| - | - | - | شکست کلینیکی |
| | | | شکست رادیولوژیک |
| - | - | - | بافت‌نگهدارنده |
| ۰/۸۸ | ۱ (۱/۷) | - | تحلیل داخلی |
| - | - | - | تحلیل خارجی |
| | | | شش ماهه |
| - | - | - | شکست کلینیکی |
| | | | شکست رادیولوژیک |
| ۰/۰۳۶ | ۶ (۱۰/۵) | - | بافت‌نگهدارنده |
| ۰/۱۳۲ | ۴ (۷/۰) | - | تحلیل داخلی |
| - | - | - | تحلیل خارجی |

* اعداد به درصد می‌باشند

بررسی کلینیکی انجام شده پس از درمان در دوره‌های پیگیری ۳ و ۶ ماهه، هیچ علایمی از شکست کلینیکی را در هیچ یک از بیماران در گروه شاهد و مورد نشان نداد. در بررسی رادیوگرافی دندان‌های در پیگیری ۳ ماهه از ۵۷ بیمار درمان شده در گروه شاهد (FC)، ۱ نفر (۱/۷٪) علایمی از تحلیل داخلی را نشان داد، در حالی که در هیچ یک از بیماران گروه مورد (۴۳ نفر) این ضایعه مشاهده نشد. در بررسی رادیوگرافی دندان‌های در پیگیری ۶ ماهه ۴ نفر از ۵۷ بیمار درمان شده (۷٪) در گروه شاهد (FC) علایمی از شکست درمان به صورت تحلیل داخلی را نشان دادند، در حالی که در هیچ‌کدام از بیماران گروه مورد (MTA) چنین ضایعه‌ای مشاهده نشد (شکل ۱، ۲، ۳). بررسی بافت‌نگهدارنده در پیگیری ۶ ماهه در ۶ بیمار گروه FC (۱۰/۵٪) شکست را نشان داد که با آزمون آماری دقیق فیشر اختلاف معنی‌داری به دست آمد (P=۰/۰۳۶) (جدول ۳).

تصادفی به نسبت ۳ به ۲، به دو گروه شاهد (۷۵ نفر) و مورد (۵۱ نفر) تقسیم شدند. در گروه شاهد پس از کنترل خونریزی، از پنبه آغشته به فرموکروزول به مدت ۵ دقیقه در مدخل کانال استفاده، سپس پالپ مدخل کانال توسط ZOE (زونالین) تقویت شد، پس از آن به ضخامت ۲ میلی‌متر پوشانده و باقیمانده حفره با آمالگام پر شد.

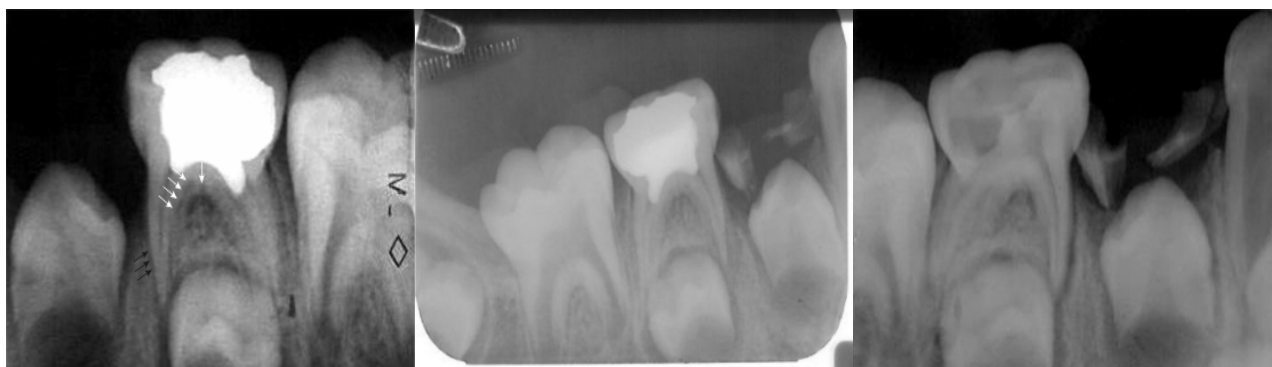در گروه مورد پس از کنترل خونریزی، پودر MTA با آب مقطر استریل به نسبت ۳ به ۱، روی سطح شیشه‌ای توسط اسپاتول فلزی مخلوط و به کمک آمالگام کریر در مدخل کانال، در تماس با پالپ ریشه گذاشته شد. از فشردن پنبه مرطوب برای تسریع سخت شدن MTA کمک گرفته و حفره توسط خمیر ZOE تقویت شده، به عنوان بیس پوشانده و سپس با آمالگام ترمیم گردید. علاوه بر رادیوگرافی و معاینه کلینیکی اولیه، دندان‌ها در زمان‌های ۳ و ۶ ماهه تحت پیگیری کلینیکی و رادیوگرافیک قرار گرفتند. نتایج به دست آمده توسط چهار دندانپزشک متخصص و با تجربه به طور جداگانه ارزیابی شد.

یافته‌ها به کمک نرم‌افزار آماری SPSS و آزمون Fisher's Exact بررسی و $p < 0/05$ به عنوان سطح معنی‌داری مورد تجزیه و تحلیل قرار گرفت.

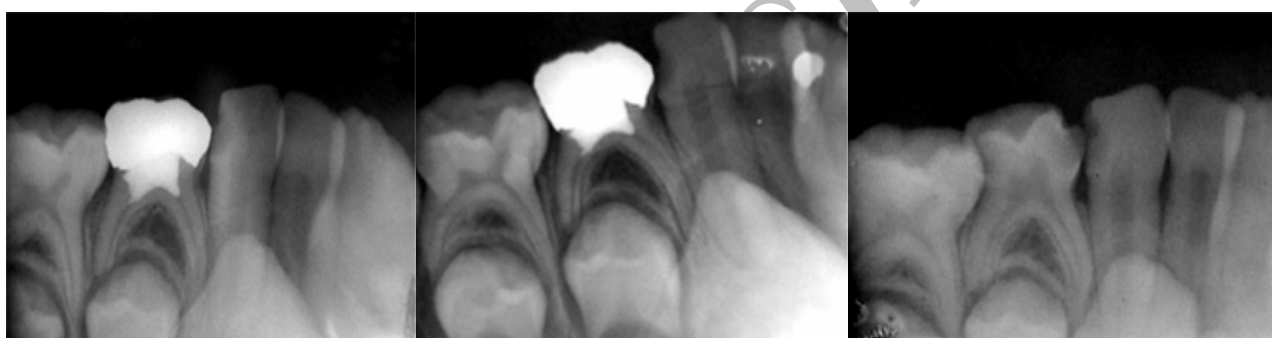
یافته‌ها

پس از پایان درمان پالپوتومی به روش FC و MTA در دو گروه شاهد و مورد پیگیری درمان انجام شده در دوره‌های ۳ و ۶ ماهه، نتایج قابل توجهی را در برداشت که در جدول ۳ نشان داده شده است.

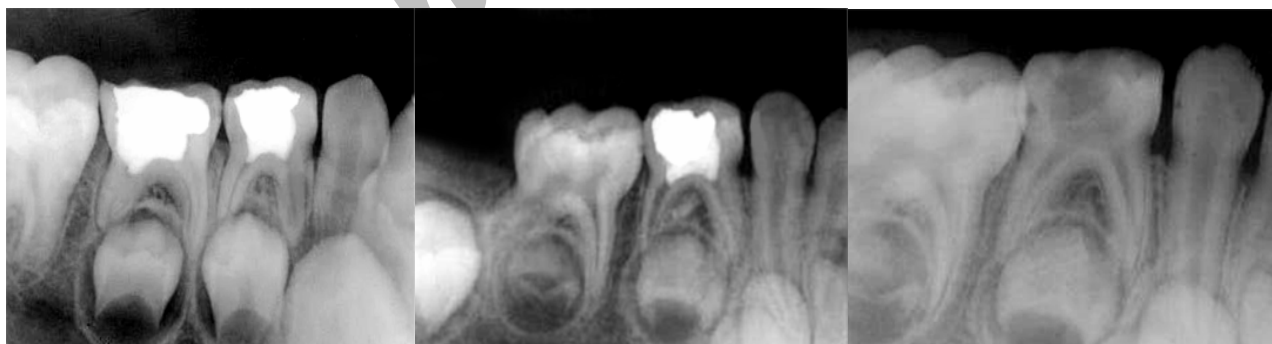تعداد کل نمونه‌های درمان شده در این تحقیق ۱۲۶ نفر بود، ولی تعداد ۲۶ نفر (۲۰٪) از بیماران به دلایل مختلف در جلسات پیگیری مراجعه نکرده و از مطالعه حذف شدند. در نهایت ۵۷ بیمار در گروه FC و ۴۳ بیمار در گروه MTA در جلسات پیگیری ۳ و ۶ ماهه شرکت کردند.



الف
 شکل ۱ الف- رادیوگرافی درمان به روش FC: شکست درمان- عکس اولیه ب- رادیوگرافی درمان به روش FC: شکست درمان
 پیگیری سه ماهه ج- رادیوگرافی درمان به روش FC: شکست درمان پیگیری شش ماهه. تحلیل در عاج (پیکان سفید) و نازک
 شدن ریشه مزیال (پیکان سیاه)



الف
 شکل ۲ الف- رادیوگرافی درمان به روش FC: موفقیت درمان عکس اولیه ب- رادیوگرافی درمان به روش FC: موفقیت درمان
 پیگیری سه ماهه ج- رادیوگرافی درمان به روش FC: موفقیت درمان پیگیری شش ماهه



الف
 شکل ۳ الف- رادیوگرافی درمان به روش MTA: موفقیت درمان عکس اولیه ب- رادیوگرافی درمان به روش MTA: موفقیت درمان
 پیگیری سه ماهه ج- رادیوگرافی پالپوتومی موفقیت MTA پس از شش ماه

بحث و نتیجه‌گیری

ریزشت فراهم سازد. پس از اتمام درمان، ۳۲ دندان مولر از ۱۸ کودک طی دوره ۶-۳۰ ماهه به صورت کلینیکی و رادیوگرافیک پیگیری شد. نتایج به دست آمده تنها یک مورد شکست به صورت تحلیل داخلی در گروه FC را طی دوره پیگیری ۱۷ ماهه آشکار نمود، در حالی که در هیچ یک از دندانهای پالپوتومی شده به روش MTA، نشانه کلینیکی، پاتولوژیک و رادیوگرافیک از شکست مشاهده نشد. در ۹ دندان از ۳۲ دندان مورد نظر (۲۸٪) مسدود شدن پالپ کانال ریشه دیده شد که شامل دو دندان از ۱۵ دندان گروه FC (۱۳٪) و ۷ دندان از ۱۷ دندان گروه MTA (۴۱٪) بود. روش کار و نتایج حاصل از این تحقیق مشابه مطالعه حاضر می‌باشد. طبق پیشنهاد Eidelman و همکاران، MTA می‌تواند جایگزینی مناسب برای FC باشد. اهمیت تحقیق فوق، به کارگیری کلینیکی ماده MTA، برای اولین بار در پالپوتومی مولرهای شیری کودکان می‌باشد. با این حال تعداد نمونه‌ها در این مطالعه کافی نبود، به خصوص که از ۴۵ مورد دندان درمان شده پیگیریهای دوره‌ای برای ۳۲ دندان انجام شد که اظهار نظر قطعی در این خصوص را مشکل می‌سازد. با مطرح شدن بیشتر MTA در جامعه دندانپزشکی در سال ۲۰۰۱، Holland و همکاران طی مطالعه‌ای روند ترمیم پالپ دندان شیری پس از پالپوتومی و پوشش پالپ با MTA و یا سیمان پرتلند را بررسی کردند. با توجه به شباهت ترکیب شیمیایی MTA و سیمان پرتلند، واکنش پالپ دندان شیری پس از پالپوتومی و حفاظت مستقیم پالپ توسط این مواد ارزیابی شد. پالپوتومی توسط MTA یا سیمان پرتلند بر روی پالپ ۲۶ ریشه دندان سگ انجام شد. ۶۰ روز پس از درمان، حیوان کشته شد و دندان مورد نظر خارج گردید. پس از آن دندان مورد نظر مورد بررسی هیستوپاتولوژی قرار گرفت. در این روش یک بافت سخت به صورت پل عاجی کامل در اکثر دندانها مشاهده شد.

MTA و سیمان پرتلند به عنوان ماده پالپ کپ مستقیم

تحقیق حاضر که جهت مقایسه میزان موفقیت کاربرد FC و MTA در پالپوتومی دندانهای شیری انسان انجام شد، نشان داد که MTA به عنوان یک ماده پوشاننده پس از پالپوتومی دندان شیری کودکان موفقیت کلینیکی و رادیوگرافی مطلوبی نشان داده است و می‌تواند جانشین مناسبی برای فرموکروزول باشد. در تحقیقی که توسط Salako و همکاران انجام شد، پالپوتومی در ۸۰ مولر اول موش Sprague Dawley انجام شد. مواد مصرف شده، MTA، ferric sulfate (FS)، FC و BAG بودند. آنالیز هیستولوژیک در ۲ و ۴ هفته بعد از پالپوتومی انجام شد و با گروه کنترل همان دندانها در سمت مقابل مقایسه گردید. BAG در عرض ۲ هفته تغییرات التهابی را در پالپ نشان داد. پس از ۴ هفته، بعضی نمونه‌ها نمای بافت شناختی طبیعی با شواهدی از اتساع عروق را نشان دادند. طی ۲ هفته در نمونه‌های MTA، تعدادی سلول التهابی حاد در اطراف ماده با شواهدی از ماکروفاژ در پالپ ریشه‌ای مشاهده شد. تشکیل پل عاجی یا هیستولوژی طبیعی پالپ یک یافته ثابت در هفته‌های ۲ و ۴ در پالپوتومی با MTA بود. سولفات فریک التهاب متوسط با مناطق نکروز پالپ در پالپ تاجی پس از ۴ هفته نشان داد. فرموکروزول نشان دهنده مناطقی از فیبروز، التهاب و آتروفی بافتی بود. فیبروز در هفته ۴ در مناطق وسیعی رخ داد که با شواهدی از کلسیفیکاسیون در بعضی نمونه‌ها همراه بود. بین مواد آزمایش شده، MTA به عنوان ماده ایده‌آل پالپوتومی، پل عاجی ایجاد می‌کند که همراه با هیستولوژی نرمال پالپ می‌باشد (۹).

در مطالعه Eidelman و همکاران جهت بررسی مقایسه‌ای دو روش پالپوتومی با FC و MTA، از ۴۵ مولر شیری در ۲۶ کودک استفاده شد (۳). تفاوت مطالعه آنها در به کارگیری روکش استنلس استیل جهت ترمیم دندانها در هر دو گروه بود که می‌تواند بهترین سیل را جهت جلوگیری از

توانایی تشکیل پل عاجی (۱۳)، رزتراسیون لیگامان پریدونتال و سمنتوم (۱۴) را نام برد. همچنین MTA به عنوان ماده پرکننده انتهایی ریشه در ترمیم پرفوراسیون، pulp cap یا آپکسیفیکاسیون در نظر گرفته شده است (۱۵). با توجه به داده‌های این مطالعه و مطالعات مشابه، استفاده از MTA به عنوان ماده‌ای با نتایج مناسب کلینیکی و رادیوگرافیک در درمان پالپوتومی دندانهای مولر شیری به جای فرموکوزول پیشنهاد می‌شود.

تشکر و قدردانی

از دکتر خیبری، دکتر پاکدل، دکتر فیاضی و دکتر بیات موحد برای همکاری در تهیه این مقاله تشکر و قدردانی می‌گردد.

پس از پالپوتومی، نتایج مشابهی را ارائه دادند (۹). نظر به اهمیت درمان پالپوتومی در کودکان و روشها و مواد مورد استفاده در آن، امروزه تکنیک‌های پالپوتومی با گلو تار آلدئید (GA)، سولفات فریک (FS)، الکتروسرجری، لیزر، MTA، BMPs و مواد چسبنده به عاج به عنوان جایگزین FC مطرح می‌باشند (۱۰). در مطالعه‌ای تکنیک‌های پالپوتومی با فرموکوزول و الکتروسرجری در دندانهای شیری در سگها از نظر هیستولوژیک بررسی شد. دندانهایی که با پالپوتومی الکتروسرجیکال درمان شده بودند واکنش هیستوپاتولوژیک کمتری از دندانهای درمان شده با پالپوتومی فرموکوزول داشتند (۱۱). با توجه به خواص متعدد MTA در علم اندودونتیک توجه زیادی به این ماده جلب شده است که از جمله می‌توان توانایی سیل (۱۲)، زیست سازگاری (۷)،

منابع:

- 1- Alacam A. Pulpal tissue changes following pulpotomies with formocresol, glutaraldehyde-calcium hydroxide, glutaraldehyde-zinc oxide eugenol pastes in primary teeth. *J Pedod* 1989; 13(2): 123-32.
- 2- Stanley HR, Clark AE, Pameijer CH, Louw NP. Pulp capping with a modified bioglass formula. *Am J Dent* 2001; 14(4): 227-32.
- 3- Eidelman E, Holan G, Fuks AB. Mineral trioxide aggregate vs formocresol in pulpotomized primary molars. *Pediatr Dent* 2001; 23(1): 15-8.
- 4- Vij R, Coll JA, Shelton P, Farooq NS. Caries control and other variables associated with success of primary molar vital pulp therapy. *Pediatr Dent* 2004; 26(3): 214-20.
- 5- Garcia-Godoy F. Direct pulp capping and partial pulpotomy with diluted formocresol in primary molars. *Acta Odontol Pediatr* 1984; 5(2): 57-61.
- 6- Hunter ML. Premature exfoliation of primary molars related to the use of formocresol in a multi-visit pulpotomy technique: a case report. *Int J Paediatr Dent* 2003; 13(5): 362-4.
- 7- Torabinejad M, Hong CU, McDonald F, Pitt Ford TR. Physical and chemical properties of a new root-end filling material. *J Endod* 1995; 21(7): 349-53.
- 8- Aeinechi M, Eslami B, Ghanbariha M, Saffar AS. Mineral trioxide aggregate (MTA) and calcium hydroxide as pulp-capping agents in human teeth: a preliminary report. *Int Endod J* 2003; 36(3): 225-31.
- 9- Holland R, de Souza V, Murata SS, Nery MJ, Bernabe PF, Otoboni Filho JA, et al. Healing process of dog dental pulp after pulpotomy and pulp covering with mineral trioxide aggregate or Portland cement. *Braz Dent J* 2001; 12(2): 109-13.
- 10- Ranly DM, Garcia-Godoy F. Current and potential pulp therapies for primary and young permanent teeth. *J Dent* 2000; 28(3): 153-61.
- 11- El-Meligy O, Abdalla M, El-Baraway S, El-Tekya M, Deen JA. Histological evaluation of electrosurgery and formocresol pulpotomy techniques in primary teeth in dogs. *J Clin Pediatr Dent* 2001; 26(1): 81-5.
- 12- Ford TR, Torabinejad M, Abedi HR, Bakland LK, Kariyawasam SP. Using mineral trioxide aggregate as a pulp-

capping material. J Am Dent Assoc 1996; 127(10): 1491-4.

13- Nakata TT, Bae KS, Baumgartner JC. Perforation repair comparing mineral trioxide aggregate and amalgam using an anaerobic bacterial leakage model. J Endod 1998; 24(3): 184-6.

14- Ford TR, Torabinejad M, Mc Kendry DJ, Hong CU, Kariyawasam SP. Use of mineral trioxide aggregate for repair of furcal perforations. Oral Surg Oral Med Oral Pathol Oral Radiol Endod 1995; 79(6): 756-63.

15- Torabinejad M, Chivian N. Clinical applications of mineral trioxide aggregate. J Endod 1999; 25(3): 197-205.

Archive of SID