

## مقایسه واکنش بافت همبند موش صحرایی به دو نوع Mineral Trioxide Aggregate سفید خارجی و ساخت داخل

دکتر سپیده وثوق حسینی\* - دکتر مهرداد لطفی<sup>†</sup>\*\* - محمدعلی صغیری\*\*\* - دکتر علی فاطمی\*\*\*\*  
 \*استادیار مرکز تحقیقات نانو تکنولوژی دارویی و بخش پاتولوژی دهان و فک و صورت، دانشکده دندانپزشکی، دانشگاه علوم پزشکی تبریز  
 \*\*دانشیار مرکز تحقیقات نانو تکنولوژی دارویی و بخش اندودنتیکس دانشکده دندانپزشکی، دانشگاه علوم پزشکی تبریز  
 \*\*\*عضو هیئت علمی گروه آموزشی ترمیمی و زیبایی دانشکده دندانپزشکی، دانشگاه آزاد اسلامی تهران  
 \*\*\*\*دستیار تخصصی گروه آموزشی اندودنتیکس، دانشکده دندانپزشکی، دانشگاه علوم پزشکی تبریز

**Title:** Comparison of rat connective tissue reaction to two types of foreign and Iranian white Mineral Trioxide Aggregate

**Authors:** Vosough Hosseini S. Assistant professor\*, Lotfi M. Associate professor\*\*, Saghiri MA. Faculty Member\*\*\*, Fatemi A. Postgraduate student\*\*\*\*

**Address:** \*Research center for pharmaceutical nanotechnology and Department of oral and maxillofacial pathology, School of Dentistry, Tabriz University of Medical Sciences

\*\*Research center for pharmaceutical Nanotechnology and Department of Endodontics, School of Dentistry, Tabriz University of Medical Sciences

\*\*\* Department of Operative Dentistry, School of Dentistry, Islamic Azad University of Tehran

\*\*\*\* Department of Endodontics, School of Dentistry, Tabriz University of Medical Sciences

**Background and Aim:** Three Dimensional obturation of root canal is one of the main goals of root canal therapy to preserve health or reach the regeneration or healing of periapical tissues. Root end filling materials are used in numerous situations to reach the mentioned goals. One of the common root end- filling materials is mineral trioxide aggregate (MTA) which the foreign and Iranian ones are different in their prices. The aim of this study was to compare the rat connective tissue reaction to Iranian and foreign MTA.

**Materials and Methods:** This was an animal study in which 40 rats were divided into 5 groups of 8 each. The polyethylene tubes filled with foreign (Pro Root MTA) and Iranian (Root MTA) white MTA and were implanted in subcutaneous connective tissue. Similarly, the empty tubes were inserted in subcutaneous connective tissue as control group. The samples were examined histologically after 7, 14, 30, 60 and 90 days and were scored as followings: 0, was characterized to samples without inflammatory cells; without inflammatory reaction 1, for samples with less than 25 inflammatory cells; mild inflammatory reaction. 2, for samples with 25 to 125 inflammatory cells; moderate inflammatory reaction and 3, for ones with more than 125 inflammatory cells; severe inflammatory reaction. The data were analyzed using Kruskal-Wallis test and  $p < 0.05$  was considered as the level of significance.

**Results:** In general, inflammatory reactions were reduced in all groups. Experimental groups had moderate to severe inflammation in the 7th day which had significant difference with the control group having mild to moderate inflammation ( $p=0.04$ ). There was not any significant differences between experimental and control group in 14th, 30th, 60th and 90th days ( $p>0.05$ ).

**Conclusion:** Based on the findings of this investigation, inflammatory subcutaneous connective tissue reaction to Iranian (Root MTA) and foreign (Pro Root MTA) MTA was the same.

**Key Words:** Root- end filling materials; Root MTA; ProRoot MTA

<sup>†</sup> مؤلف مسؤول: نشانی: تبریز- خیابان دانشگاه- دانشکده دندانپزشکی- گروه آموزشی اندودنتیکس  
 تلفن: ۰۹۱۴۱۱۶۰۰۷۵ نشانی الکترونیک: mehrlotfi@yahoo.com

## چکیده

**زمینه و هدف:** پر کردن سه بعدی کانال ریشه جهت حفظ سلامت و یا دستیابی به رژنراسیون یا ترمیم بافت‌های پری اپیکال از اهداف اصلی درمان‌های ریشه است. مواد پرکننده انتهایی ریشه در موارد متعددی جهت حصول به اهداف بالا مورد استفاده قرار می‌گیرد. از مواد رایج پرکننده انتهایی ریشه می‌توان به Mineral Trioxide Aggregate اشاره کرد که انواع خارجی و داخلی آن قیمت‌های متفاوتی دارند. هدف از این مطالعه بررسی واکنش بافت همبند به دو نوع (MTA) سفید خارجی و ساخت داخل بود.

**روش بررسی:** این یک مطالعه حیوانی است که در آن ۴۰ موش صحرایی به ۵ گروه ۸ تایی تقسیم شدند. لوله‌های پی اتیلن پر شده با MTA سفید خارجی (ProRoot MTA) و ساخت داخل (Root MTA) و لوله‌های خالی بعنوان کنترل در بافت همبند زیر جلدی کاشته شد. نمونه‌ها پس از ۷ و ۱۴ و ۳۰ و ۶۰ و ۹۰ روز مورد بررسی هیستولوژیک قرار گرفتند و بدین صورت گروه‌بندی شدند. صفر، بدون سلول التهابی، بدون واکنش. یک، کمتر از ۲۵ سلول التهابی، واکنش خفیف. دو، ۲۵ الی ۱۲۵ سلول التهابی، واکنش متوسط. سه، بیش از ۱۲۵ سلول التهابی، واکنش شدید. از تست آماری Kruskal-Wallis برای بررسی تفاوت‌های آماری در سطح معنی‌داری  $p < 0.05$  استفاده شد.

**یافته‌ها:** بطور کلی واکنش التهابی با گذشت زمان در تمامی گروه‌ها کاهش یافت. گروه‌های آزمایشی در مقطع زمانی ۷ روز التهاب متوسط تا شدید داشتند که با گروه کنترل که التهاب خفیف تا متوسط داشت، اختلاف آماری معنی‌داری داشت ( $p = 0.04$ ). بین گروه‌های آزمایشی و گروه کنترل در مقطع زمانی ۱۴، ۳۰، ۶۰ و ۹۰ روز که همگی التهاب متوسط تا خفیف نشان دادند، اختلاف آماری معنی‌داری مشاهده نشد ( $p > 0.05$ ).

**نتیجه‌گیری:** واکنش التهابی بافت همبند زیر جلدی موش به MTA سفید خارجی (ProRoot MTA) و ایرانی (Root MTA) یکسان است.

**کلید واژه‌ها:** مواد پر کننده انتهایی ریشه؛ Root MTA؛ ProRoot MTA

وصول: ۸۶/۰۷/۱۱ اصلاح نهایی: ۸۷/۰۲/۰۲ تأیید چاپ: ۸۷/۰۶/۱۴

## مقدمه

خارجی سفید و خاکستری آن به عنوان ماده پرکننده انتهایی ریشه می‌تواند از نفوذ رنگ و ریزش باکتریایی ممانعت کند (۶-۸). مشابهت زیست‌سازگاری MTA سفید ساخت داخل با نوع خارجی آن در محیط کشت سلولی فیبروبلاست L929 مورد تایید قرار گرفته است (۹). مقایسه واکنش استخوانی به MTA داخلی و خارجی در استخوان پری‌تال موش و در استخوان مندیبول گربه حاکی از سازگاری یکسان هر دو ماده است (۱۰، ۱۱). ترمیم بافتی پرفوراسیون فورکا متعاقب استفاده از MTA داخلی و خارجی یکسان است (۱۲). مقایسه واکنش بافتی به MTA ساخت داخل و خارج در بافت همبند زیر جلدی موش در دو دوره زمانی ۷ و ۳۰ روز مورد مطالعه قرار گرفته و مشابهت این دو ماده نشان داده شده است (۱۳). فدراسیون جهانی دندانپزشکی و اداره استاندارد آمریکا برای بررسی زیست‌سازگاری مواد دندانی بصورت کاشت زیر جلدی مواد دندانی، بررسی هیستولوژیک زمان‌های ۷، ۱۴، ۳۰، ۶۰، ۹۰ روز را به منظور ارزیابی زیست‌سازگاری کوتاه و دراز مدت مواد لازم می‌داند (۱۴، ۱۵).

نظر به اینکه تا کنون چنین مطالعه در مورد مقایسه MTA سفید ساخت داخل و خارج انجام نشده است، هدف این مطالعه مقایسه واکنش بافت همبند به MTA سفید تولید داخل و یک نوع خارجی در یک مطالعه جامع که شامل تمامی زمان‌های فوق‌الذکر بوده و زیست

Mineral Trioxide Aggregate مخلوطی از سیمان پرتلند (۷۵٪)، اکسید بیسموت (۲۰٪)، گچ (۵٪) و اجزای دیگری از جمله  $\text{SiO}_2$ ،  $\text{CaO}$ ،  $\text{MgO}$ ،  $\text{K}_2\text{SO}_4$ ،  $\text{Na}_2\text{SO}_4$  می‌باشد (۱). ترکیب اصلی آن که سیمان پرتلند است که مخلوطی از دی کلسیم سیلیکات، تری کلسیم سیلیکات، تری کلسیم آلومینات و تتراکلسیم آلومینوفریت است (۲). MTA از زمان معرفی به عنوان ماده پر کننده انتهایی ریشه کاربردهای متنوعی در ترمیم ریشه و استخوان در اندودنتیکس پیدا کرده است. از موارد کاربرد MTA می‌توان به درمان اپکس نا کامل Apexogenesis، Apexification پوشش مستقیم پالپ، ترمیم سوراخ شدگی‌های داخل پالپ چمبرو داخل کانال که به محیط دهان اکسپوز نیست و ماده پرکننده انتهایی ریشه اشاره کرد (۳). MTA سفید نوع جدیدی از MTA است که نسبت به نوع خاکستری،  $\text{FeO}$ ،  $\text{Al}_2\text{O}_3$ ،  $\text{MgO}$  کمتری دارد (۴). MTA سفید داخلی با نام تجاری White Root MTA به تولید انبوه رسیده است و قیمت آن در حال حاضر ارزانتر از انواع خارجی است. مقایسه آزمایشگاهی مقدار ریزش تاجی کلتوزول، آمالگام، گلاس آینومر و MTA ساخت داخل به عنوان پلاگ مسدود کننده تاجی در دندان‌های درمان ریشه شده، حاکی از برتری MTA داخلی است (۵). همچنین MTA داخلی همانند نوع

سازگاری این دو ماه را در کوتاه و بلند مدت مقایسه کند، بود.

## روش بررسی

پس از بیهوش کردن ۴۰ موش صحرایی نر بالغ به وزن تقریبی ۲۵۰ گرم و تراشیدن موی پشت آنها و تمیز کردن محل با محلول ۵٪ سدیم کلرات به طول ۱ سانتیمتر با تیغ بیستوری شماره ۱۵ در جهت محور طولی ستون مهره‌ها به فاصله ۲/۵ سانتی‌متر از یکدیگر ایجاد کردیم.

مواد مورد آزمایش عبارت بودند از:

MTA سفید خارجی (Pro Root tooth-colored MTA, Tulsa Dental, OK USA)

MTA سفید تولید داخل (White Root MTA, Salamifar-Tehran-Iran)

لوله آنژیوکت پلی اتیلنی (Vasofix, B Braun-Germany) به طول ۸ میلی‌متر و قطر داخلی ۱/۱ میلی‌متر حاوی مواد مورد آزمایش که مطابق دستور کارخانه تهیه شده بود در داخل محل برش، زیر جلد و روی فاسیای عضلات قرار داده شد، بدین صورت که به صورت تصادفی در هر یک از برش‌ها یکی از مواد مورد آزمایش را قرار داده و در برش سوم لوله خالی آنژیوکت پلی اتیلن به طول ۸ میلی‌متر و قطر داخلی ۱/۱ میلی‌متر بعنوان کنترل قرار گرفت و موش‌ها به ۵ گروه ۸ تایی تقسیم شدند.

پس از ۷ و ۱۴ و ۳۰ و ۶۰ و ۹۰ روز در هر گروه ۸ حیوانات مجدداً بیهوش شده ناحیه قرارگیری لوله به اندازه مستطیلی به طول ۲ و عرض ۱/۵ سانتی‌متر بصورت enblock شامل پوست، فاسیای عضلات برداشته شد. نمونه‌ها به مدت ۲ هفته در فرمالین ۱۰ درصد (Merck, Darmstadt, Germany) نگهداری و سپس جهت تهیه لام ارسال گردید. پس از تهیه بلوک‌های پارافینی، ۱۰ مقطع طولی در راستای محور طولی قرارگیری تیوب‌ها به ضخامت ۶ میکرون بطوری که از ماده مورد مطالعه عبور کند تهیه و با هماتوکسیلین ایوزین رنگ‌آمیزی گردید. مقاطع با میکروسکوپ نوری (Carl Zeiss, Oberkachen, Germany) بررسی شد.

روش بررسی هیستوپاتولوژیک (۱۴، ۱۵):

تعداد سلول‌های التهابی (لنفوسیت، پلاسموسیت،

پلی‌مورفونوکلیورلکوسیت، ماکروفاژ و ژانت سل) در میدان میکروسکوپی در انتهای لوله‌ها در مجاورت ماده داخل لوله با میکروسکوپ نوری و بزرگنمایی X۴۰۰ شمارش شد. میانگین تعداد سلول‌های التهابی در چهار محل مجزا بعنوان تعداد سلول‌های التهابی در آن نمونه منظور گردید. پاتولوژیست مربوطه از نوع ماده مورد استفاده در نمونه‌ها بی اطلاع بود. واکنش بافتی هر ماده در هر دوره زمانی طبق طبقه بندی زیر رتبه بندی شد (۱۶).

Grade 0: بدون سلول و بدون واکنش

Grade I: تعداد سلولها کمتر از ۲۵، التهاب خفیف

Grade II: تعداد سلولها بین ۲۵ تا ۱۲۵، التهاب متوسط.

Grade III: تعداد سلولها ۱۲۵ یا بیشتر، التهاب شدید

آزمون آماری کروسکال و الیس در سطح معنی‌داری ( $p < 0.05$ ) جهت آنالیز آماری مورد استفاده قرار گرفت.

## یافته‌ها

یافته‌ها پس از ۷ روز از کاشتن لوله‌ها:

میانگین درجه التهاب در اطراف لوله‌های حاوی MTA سفید خارجی ۲/۸ و در اطراف لوله‌های حاوی MTA سفید ساخت داخل ۲/۶۶ بود که متشکل از ارتشاح متراکم سلول‌های التهابی (لنفوسیت‌ها، پلاسموسیت‌ها، پلی‌مورفونوکلیورها و ماکروفاژها) بود. در اطراف لوله‌های خالی (کنترل) میانگین درجه التهاب ۲ بود که شامل ارتشاح متوسط سلول‌های التهابی بود. با توجه به آزمون آماری Kruskal-Wallis تفاوت معنی‌دار وجود داشت ( $p = 0.04$ ). با استفاده از آزمون تعقیبی Tukey بین مواد مورد آزمایش اختلاف معنی‌داری وجود نداشت ( $p > 0.05$ ) ولی بین مواد مورد آزمایش و گروه کنترل این اختلاف معنی‌دار بود ( $p = 0.04$ ).

یافته‌ها پس از ۱۴، ۳۰، ۶۰ و ۹۰ روز از کاشتن لوله‌ها:

بطور کلی با گذشت زمان از ارتشاح سلول‌های آماسی کاسته شد بطوری که میانگین درجه التهاب در اطراف لوله‌های حاوی MTA سفید خارجی پس از ۱۴، ۳۰، ۶۰ و ۹۰ روز به ترتیب ۱/۸۰، ۱/۸۵، ۱/۶۰، ۱/۵۰ و در اطراف لوله‌های حاوی MTA سفید ساخت داخل به ترتیب ۲، ۱/۸۰، ۱/۶۰، ۱/۶۶ و در اطراف لوله‌های خالی (کنترل) ۱/۸۵، ۱/۵۰، ۱/۴۰، ۱/۱۰ بود که با استفاده از آزمون Kruskal-Wallis

ماهه و ۳ ماهه استفاده کردیم تا سیر واکنش‌های التهابی ایجاد شده در مجاورت مواد مورد مطالعه را مورد بررسی قرار دهیم. انتخاب این فاصله‌های زمانی براساس استاندارد فدراسیون جهانی دندانپزشکی و اداره استاندارد آمریکا صورت پذیرفت که واکنش التهابی کوتاه مدت و بلندمدت را در یک مطالعه می‌توان بررسی کرد.

جهت بررسی واکنش التهابی از روش‌های مختلفی استفاده می‌شود که یکی از روش‌ها توسط Cox و همکاران در ۱۹۹۶ ارایه شده است که از تراکم سلول‌های التهابی، وجود پاسخ‌های بافتی مثل فیبروز، پاسخ‌های عروقی شامل Congestion (احتقان) و Extravasation فیبرین جهت تعیین شدت پاسخ التهابی استفاده می‌شود و رتبه‌بندی آن بصورت زیر است (۲۰).

Grade I: انفیلتراسیون سلول‌های آماسی مزمن (لنفوسیت، پلاسماسل، و ماکروفاژ) بصورت پراکنده و تکی، عدم وجود ادم بافتی  
Grade II: انفیلتراسیون سلول‌های آماسی مزمن (لنفوسیت، پلاسماسل، ماکروفاژ) به تعداد بیشتر، عدم ادم بافتی، رسوب فیبرهای کلاژن بصورت Wavy و مشاهده فیبروزیس

Grade III: انفیلتراسیون سلول‌های آماسی مزمن (لنفوسیت، پلاسماسل، ماکروفاژ) بصورت متراکم (compact)، وجود ادم بطور محدود و وجود Congestion عروقی

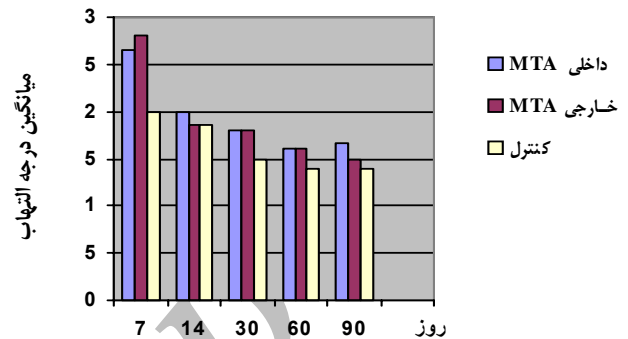
Grade IV: انفیلتراسیون سلول‌های آماسی مزمن (لنفوسیت، پلاسماسل، ماکروفاژ) بصورت بسیار متراکم، حضور ادم بافتی بطور وسیع، وجود congestion عروقی، رسوب فیبرین

این روش جهت تعیین التهاب پالپ پس از قرار دادن ماده پوشاننده پالپی پیشنهاد شده است و اگرچه یکی از محققین از این روش جهت تعیین التهاب بافت همبندی زیر جلدی موش استفاده کرده است (۲۱)، استفاده از آن به دلیل تفاوت عمده بافت پالپی و بافت همبند زیر جلدی به نظر خالی از اشکال نیست.

ولی روشی که در این مطالعه مورد استفاده قرار دادیم بر پایه استاندارد پیشنهاد شده FDI می‌باشد. در این روش از شمارش سلول‌های التهابی (لنفوسیت، پلاسماسل، لکوسیت‌های پلی مورفونوکلیر (PNL)، ماکروفاژ و ژانت سل منتشر شده در نواحی مختلف مقاطع میکروسکوپی استفاده می‌شود.

تنها مطالعه انجام شده که به مقایسه MTA سفید ساخت داخل و

اختلاف معنی‌داری بین گروه‌های آزمایشی و گروه کنترل وجود نداشت ( $p > 0.05$ ) (نمودار ۱). به بیان دیگر در روز چهاردهم و پس از آن تفاوت معنی‌داری بین گروه‌های آزمایشی و کنترل مشاهده نشد ( $P > 0.05$ ).



نمودار ۱- مقایسه میانگین میزان التهاب دو ماده پرکننده انتهای ریشه در بافت زیرجلدی موش

## بحث و نتیجه‌گیری

یکی از مهمترین خصوصیات ماده پرکننده انتهای ریشه سازگاری زیستی می‌باشد. درحال حاضر چهار روش کلاسیک متداول برای بررسی سازگاری زیستی مواد در بافت‌های زنده وجود دارد که این روش‌ها عبارتند از (۱۷):

- ۱- بررسی سمیت سلولی Cytotoxic Evaluation
- ۲- ایمپلنت زیر جلدی Subcutaneous Implants
- ۳- ایمپلنت داخل استخوان Intraosseous Implants
- ۴- بررسی واکنش بافت‌های پری رادیکولار بصورت In Vivo در نمونه‌های انسانی.

روشی که در این مطالعه مورد استفاده قرار دادیم، روش ایمپلنت زیر جلدی ماده بود که طی آن، مواد مورد بررسی در داخل لوله‌های پلی اتیلن قرار داده شد و در بافت همبند زیرجلد موش صحرایی کاشته شد. این روش یکی از روش‌های متداول جهت ارزیابی سازگاری نسجی مواد دندانپزشکی است که اولین بار در سال ۱۹۶۲ توسط Tornek و همکاران معرفی گردید (۱۸). کارآمدی این روش توسط Olsson و همکاران در سال ۱۹۹۸ مورد بازبینی و تایید قرار گرفت (۱۹).

در این مطالعه ما از فاصله‌های زمانی ۱ هفته، ۲ هفته، ۱ ماهه، ۲

دیگر مطالعات انجام گرفته میتوان MTA ساخت داخل را جایگزین MTA خارجی نمود.

### تقدیر و تشکر

از معاونت پژوهشی دانشگاه علوم پزشکی تبریز که هزینه‌های این طرح را تقبل کردند صمیمانه قدردانی می‌گردد.

خارج در بافت زیر جلدی موش صحرایی پرداخته است، مطالعه صدر لاهیجانی و همکاران بوده که همانند این مطالعه در دوره‌های زمانی ۷ و ۳۰ روز بین دو ماده اختلاف معنی‌داری گزارش نکرده است. تا کنون مطالعه‌ای به مقایسه این دو ماده در دوره‌های ۶۰ و ۹۰ روز نپرداخته بود. در این مطالعه نشان داده شد که زیست‌سازگاری MTA ساخت داخل در کوتاه و بلند مدت همانند نوع خارجی آن بوده و با توجه به

### منابع:

- وسيله Root MTA و Pro Root MTA در دندان‌های تکامل یافته سگ. مجله دندانپزشکی دانشگاه علوم پزشکی تهران. سال ۱۳۸۴؛ دوره ۱۸ (شماره ۳): ۷۵-۸۱.
- ۱۳- صدر لاهیجانی معصومه، عابدینی رضا، خاکساری محمد، شجاعی فرحسین، شادکام فرخی عبدالرضا، رئوف کاتب حمیدرضا، مقایسه واکنش بافتی به MTA خارجی (ProRoot) و MTA داخلی (Root) در موش صحرایی. مجله دانشکده دندانپزشکی دانشگاه علوم پزشکی شهید بهشتی. سال ۱۳۸۴؛ دوره ۱ (شماره ۲۳): ۸۰-۸۷.
- 14- Stanford JW. Fédération Dentaire Internationale-Recommended standard practices for biological evaluation of Dental Materials. *Int Dent J.* 1980; 30(2): 140- 88.
- 15- American National Standards Institute/American Dental Association Document no. 41 for Recommended Standard Practices for Biological Evaluation of Dental Materials. Council on Dental Materials and Devices *J Am Dent Assoc.* 1979 Oct;99(4):697-8.
- 16- Vosoughhosseini S, Lotfi M, Shahi S, Baloo H, Mesgariabbasi M, Saghiri MA, Zand V, Rahimi S, Ranjkesh B. Influence of white versus gray mineral trioxide aggregate on inflammatory cells. *J Endod.* 2008 Jun;34(6):715-7. Epub 2008 Apr 15.
- 17- Ingle JI, Bakland LK (2002). *Endodontics*, 5<sup>th</sup> ed. Canada: BC Decker; 571-656.
- 18- Torneck CD. Reaction of rat connective tissue to polyethylene tube implants. II *Oral Surg Oral Med Oral Pathol.* 1967 Nov;24(5):674-83.
- 19- Olsson B, Sliwkowski A, Langeland K. Subcutaneous implantation for the biological evaluation of endodontic materials. *J Endod.* 1981 Aug;7(8):355-67.
- 20- Cox CF, Sübay RK, Suzuki S, Suzuki SH, Ostro E. Biocompatibility of various dental materials: pulp healing with a surface seal. *Int J Periodontics Restorative Dent.* 1996 Jun;16(3):240-51.
- 21- Shahi S, Rahimi S, Lotfi M, Yavari H, Gaderian A. A comparative study of the biocompatibility of three root-end filling materials in rat connective tissue. *J Endod.* 2006 Aug;32(8):776-80.
- 1- Torabinejad M, White DJ. Tooth filling material and use. 1995. US. 5,769,638.
- 2- Sarkar NK, Caicedo R, Ritwik P, Moiseyeva R, Kawashima I. Physicochemical basis of the biologic properties of mineral trioxide aggregate. *Endod* 2005-Feb; 31 (2): 97-100.
- 3- Torabinejad M, Chivian N. Clinical applications of mineral trioxide aggregate *J Endod.* 1999 Mar;25(3):197-205.
- 4-Asgary S, Parirokh M, Eghbal MJ, Brink F. Chemical differences between white and gray mineral trioxide aggregate. *J Endod.* 2005 Feb;31(2):101-3.
- ۵- صفی لعیا، رمضانعلی فاطمه. مقایسه آزمایشگاهی مقدار ریزنشست کروئالی کلتوزول، آمالگام، گلاس آینومر و (Mineral Trioxide Aggregate) Root MTA (ساخت ایران) به عنوان آریفیس پلاک در دندان‌های اندو شده. مجله دندانپزشکی دانشگاه علوم پزشکی شیراز. سال ۱۳۸۴؛ شماره ۲۱: ۵۵-۶۲.
- ۶- ضرابیان محمد، علیقلی مرضیه، شکوهی نژاد نوشین. بررسی نشت باکتریال چهار ماه پرکننده انتهای ریشه: Gray Pro Root MTA, White Pro Root MTA, و Root MTA و سیمان پرتلند نوع I. مجله دندانپزشکی دانشگاه علوم پزشکی تهران. سال ۱۳۸۴؛ دوره ۱۸ (شماره ۳): ۱۵-۲۳.
- 7- Asnaashari M, Asgary S, Khatami A. Bacterial leakage of mineral trioxide aggregate and portland cement. *IEJ* 2006; 1(3): 93-96.
- 8- Asgari S, Eghbal MJ, Parirokh M, Torabzadeh H. Sealing ability of three commercial mineral trioxide aggregate and an experimental root-end filling material. *IEJ* 2006; 1(3): 101-105.
- 9- Moazami F., Shahsiah S. The Cellular Behavior and SEM evaluation of ProRoot and Root MTA on fibroblast L929. *Iranian endodontic journal (IEJ) fall* 2006; 1(3):87-92.
- ۱۰- صدر لاهیجانی معصومه، شریعتی مهدی، پویا مهدی، عابدینی رضا. مقایسه واکنش استخوانی به (Mineral Trioxide Aggregate) (MTA) خارجی (ProRoot) و داخلی (Root) بر روی استخوان پرتال در موش صحرایی. مجله دندانپزشکی جامعه اسلامی دندانپزشکان. سال ۱۳۸۲؛ دوره ۱۵ (شماره ۴۵): ۶-۱۶.
- 11- Razmi H, Zarrabian M, Sharifian MR, Sharifi D, Sasani F, Ramezankhani N. A histologic evaluation on tissue reaction to three implanted materials (MTA, Root MTA and Portland Cement Type I) in the mandible of cats. *Journal of Dentistry, Tehran University of Medical Sciences* 2004;1(3):62-69.
- ۱۲- رحیمی سعید، جدیری بهفر. مقایسه بافت شناختی ترمیم پرفوراسیون فورکا به