

فرآیند گام به گام درمان بیمار دچار شکاف دو طرفه لب و کام: گزارش مورد

دکتر ساسان رسایی پور^۱ - دکتر مهرو وجدانی^۲ - دکتر صفورا قدسی^{۱†}

۱- استادیار گروه آموزشی پروتزیهای دندانی، دانشکده دندانپزشکی، دانشگاه علوم پزشکی و خدمات بهداشتی، درمانی تهران، تهران، ایران

۲- استاد گروه آموزشی پروتزیهای دندانی، دانشکده دندانپزشکی، دانشگاه علوم پزشکی و خدمات بهداشتی، درمانی شیراز، شیراز، ایران

Step by step procedure for treatment of a patient with bilateral cleft lip and palate: A case report

Sasan Rasaeipour¹, Mahroo Vojdani², Safoura Ghodsi^{1†}

1[†]- Assistant Professor, Department of Prosthodontics, School of Dentistry, Tehran University of Medical Sciences, Tehran, Iran (safura_gh82@yahoo.com)

2- Professor, Department of Prosthodontics, School of Dentistry, Shiraz University of Medical Sciences, Shiraz, Iran

Background and Aims: Cleft lip and palate is among challenging dentistry problems that calls for a multidisciplinary treatment approach. The treatment protocols in adults aims to improve function, appearance, and psychological conditions. The present article aimed in introducing the procedure of conventional prosthesis application for treatment of an adult patient focusing on complicated intra-operative challenges.

Materials and Methods: A 52-year-old male patient was referred for correcting his functional deficiency resulted from bilateral cleft lip and palate. After surgical stent fabrication and vestibuloplasty, transitional prosthesis was fabricated using "Melted-sugar method". Six month later, Richmond copings and fixed prostheses were made and the treatment was completed by delivery of mandibular removable partial prosthesis and maxillary obturator. Finding the correct position of hard palate, not interfering with normal phonetic, and hollowing his obturator, along with stablishing correct vertical dimension were among several challenges call for special considerations.

Conclusion: Following sound procedure, the conventional prosthetic treatment could be considered as an acceptable and applicable treatment option for adults suffering from untreated cleft palate, who are not good candidates for more complicated treatment procedures.

Key Words: Adult, Case report, Cleft palate, Obturator, Prosthesis

Journal of Dental Medicine-Tehran University of Medical Sciences 2018;31(3):191-197

† مؤلف مسؤول: تهران - انتهای خیابان امیرآباد - دانشکده دندانپزشکی - دانشگاه علوم پزشکی تهران - گروه آموزشی پروتزیهای دندانی
تلفن: ۸۸۰۱۵۹۵۰ نشانی الکترونیک: safura_gh82@yahoo.com

چکیده

زمینه و هدف: شکاف کام و لب جزء مشکلات چالش برانگیز دندانپزشکی است که درمانی چند جانبه را می‌طلبد. روش‌های درمانی در بیماران بالغ با هدف بهبود عملکرد، ظاهر و شرایط روانی صورت می‌گیرد. هدف مقاله حاضر ارائه روش کاربرد پروتز متعارف جهت درمان بیمار بالغ مبتلا به شکاف دوطرفه کام و لب با تمرکز بر چالش‌های حین درمان بود.

روش بررسی: بیمار مرد ۵۲ ساله‌ای جهت اصلاح نقص فانتکشنال ناشی از شکاف دو طرفه لب و کام ارجاع شد. پس از ساخت استنت جراحی و انجام وستیبولوپلاستی، پروتز موقت با روش شکر ذوب شده ساخته شد، پس از ۶ ماه، ریچموند کوپینگ‌ها و پروتزهای ثابت ساخته شدند و درمان با تحویل پروتز پارسل مندیبل و آپجوراتور ماگزینا به اتمام رسید. تعیین موقعیت صحیح کام سخت به نحوی که با تکلم نرمال تداخل نکند، توخالی ساختن آپجوراتور و تعیین ارتفاع عمودی صحیح بخشی از چالش‌های پیش رو بودند که ملاحظاتی خاصی را طلب می‌کردند.

نتیجه‌گیری: در صورت پیروی از فرآیند صحیح، درمان پروتز متعارف می‌تواند در بیماران دچار شکاف کام درمان نشده، که کاندید پروسه‌های درمانی پیچیده‌تر نیستند، گزینه درمانی قابل قبولی محسوب شود.

کلیدواژه‌ها: بالغ، گزارش مورد، شکاف کام، آپجوراتور، پروتز

وصول: ۹۶/۱۰/۳۰ اصلاح نهایی: ۹۷/۰۷/۰۱ تأیید چاپ: ۹۷/۰۷/۰۸

مقدمه

پر مخاطره‌ای برای این بیماران محسوب می‌شود. از سوی دیگر، پروتزهای متعارف روش محافظه کارانه‌تر و کم هزینه‌تری را برای بیمارانی که به هر دلیل کاندید گزینه ایمپلنت نیستند فراهم می‌کنند. از این میان، پروتزهای متحرک در بیمارانی توصیه می‌شوند که دچار نقص بافتی، شکاف گسترده، نقص عملکرد کام نرم، یا ناهماهنگی اسفنکتر نازوفارنژیال و در نتیجه تکلم هیپرنالال هستند (۵). پروتز متحرک در زمانی که تحلیل استخوان در ناحیه بی‌دندان قدامی وجود دارد، می‌تواند مشکلات بهداشتی را کاهش دهد و ساپورت لب بهتری نسبت به پروتز ثابت فراهم کند. مقاله حاضر مراحل درمانی یک بیمار بالغ دچار شکاف را با ترکیبی از پروتزهای ثابت و متحرک تشریح می‌کند.

شرح مورد

بیمار مرد ۵۲ ساله دچار شکاف کام با شکایت درد دندان و نقص فانکشن به بخش پروتز مراجعه نمود. بیمار از ظاهر نامطلوب و تکلم نامفهوم خود که اخیراً باعث مشکلاتی در برقراری ارتباط با فرزندان نوجوانش شده بود شاکی بود اما، باور داشت که مشکلات او غیر قابل حل هستند. بیمار از نظر سیستمیک سالم بود، هیچ سابقه پزشکی خاصی را گزارش نکرد و در خانواده او سابقه مشکل مشابهی وجود نداشت. در سابقه بیمار انجام جراحی بستن شکاف لب در نوزادی و پیوند استخوان ناموفق ناحیه شکاف در سن ۱۵ سالگی گزارش شد، پس از شکست درمان پیوند، درمان دیگری برای حل مشکل بیمار

شکاف کام نوعی بیماری ژنتیکی مادرزاد است که رخداد آن تحت تأثیر فاکتورهای جغرافیایی، نژادی و عوامل اجتماعی-اقتصادی در جوامع مختلف متفاوت است. رویداد این مشکل ۱ در هر ۵۰۰ تا ۲۵۰۰ تولد زنده تخمین زده شده است (۱) و شیوع شکاف همزمان لب و کام (۵۰-۳۵ درصد) بیشتر از شکاف لب به تنهایی (۳۰-۲۰ درصد)، یا شکاف کام به تنهایی (۴۵-۳۰ درصد) گزارش شده است (۲). امروزه، با پیشرفت قابل توجه کشورهای در حال توسعه در حوزه پزشکی، اکثر بیماران دچار شکاف لب و کام برنامه درمانی لازم را به محض تولد و به صورت برنامه‌ای زمان بندی شده تا دوره نوجوانی دریافت می‌کنند. با این حال بیماران بالغی وجود دارند که در نتیجه عدم دریافت درمان مناسب در زمان مناسب از عوارض شکاف لب/کام رنج می‌برند. یافته‌های معمول در چنین بیمارانی عبارتند از اختلال در بلع و تنفس، ناتوانی در کنترل مایعات در دهان، اختلالات تکلمی (تکلم هیپرنالال)، اختلال در جویدن، و مشکلات زیبایی (۳،۴). طرح درمان این بیماران به سن، مطالبات درمانی، شرایط اجتماعی-اقتصادی و شدت مشکل بستگی دارد. نوع درمان که با هدف بهبود عملکرد، ظاهر و شرایط روانی بیمار صورت می‌گیرد دامنه‌ای از پروسه‌های جراحی مختلف تا بازتوانی پروتزی دارد. کاربرد ایمپلنت‌های دندان‌ی بر تعداد گزینه‌های درمانی موجود افزوده است. پروتز متکی بر ایمپلنت، ثبات بیشتر، گیر قابل اعتماد و کارایی جوشی بالاتری را تأمین می‌کند. اما به ویژه با توجه به احتمال بالای نیاز به پیوند استخوان، روش درمانی

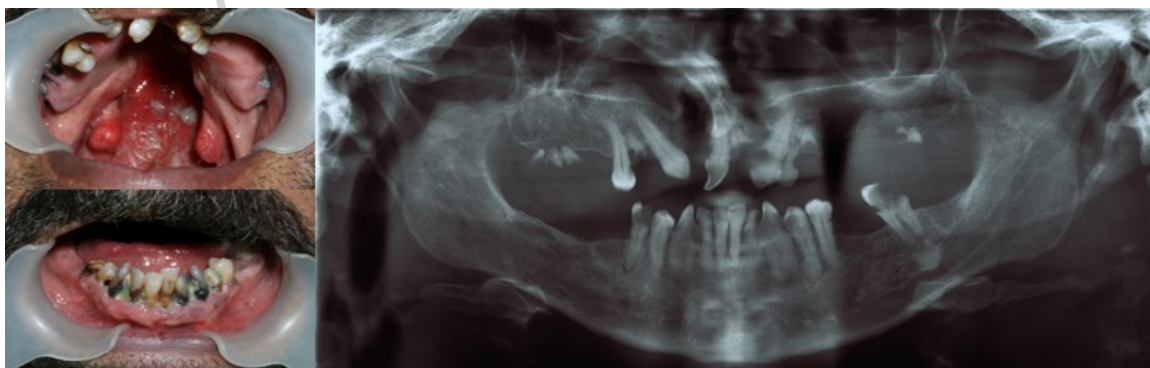محدودیت مالی رد شد. با توجه به اثر دندان‌های باقیمانده ماگزایلا در حفظ استخوان و کمک به انتقال بهتر نیروها و ثبات و ساپورت دنچر و از طرفی با توجه به نسبت نامناسب تاج به ریشه این دندان‌ها تصمیم گرفته شد در ماگزایلا از اوردنچر متکی بر دندان و در مندیبیل از ترکیب پروتز ثابت و متحرک استفاده شود. در فاز اولیه درمان، ریشه‌ها و دندان‌های دارای پروگنوز ضعیف کشیده شدند (دندان‌های ۱۲، ۱۸ و ۲۶-۲۳)، پوسیدگی‌های فعال حذف شدند، جرم‌گیری و تسطیح ریشه انجام شد، درمان‌های عصب‌کشی صورت گرفت و تمام دندان‌های باقیمانده به صورت موقت ترمیم شدند و بیمار برای کنترل بهتر بهداشت تشویق و مانیتور شد. درمان پروتزی بیمار در دو مرحله انجام شد: درمان موقت و درمان دائم.

مرحله اول - درمان موقت

پس از قالب‌گیری اولیه با کمک کامپاند قالب‌گیری و آلژینات، ساخت تری اختصاصی و برادر مولد و استفاده از کامپاند ایزوفانکشنال (Compound, GC corp, Tokyo, Japan) در ناحیه شکاف، قالب نهایی ماگزایلا با سیلیکون افزایشی (Panasil, Kettenbach GmbH, KG, Heerfeld, Germany) گرفته شد. کامپاند ایزوفانکشنال فرصت کافی را فراهم می‌کند تا حرکات بافت‌های نرم اطراف شکاف با حرکات سر بیمار و تلاش جهت سرفه کردن و بلع ثبت شود. کست ریخته شد و با عمیق کردن عمق وستیبول لیپال تغییر داده شد تا برای ساخت استنت جراحی (که پس از انجام وستیبولوپلاستی به حفظ عمق ایجاد شده و جلوگیری از بازگشت آن کمک می‌کند) استفاده شود. جراحی وستیبولوپلاستی ماگزایلا همزمان با جراحی افزایش طول تاج صورت گرفت.

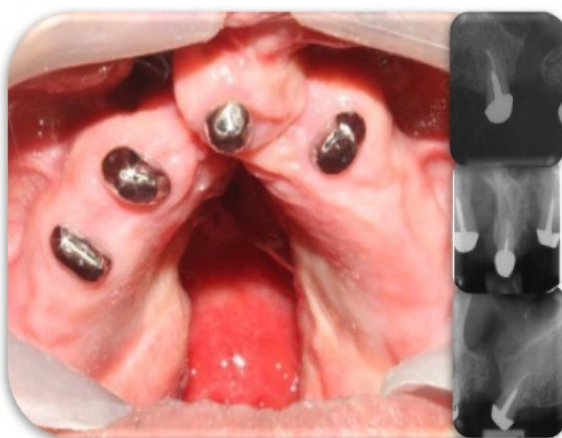
صورت نگرفته بود. معاینات خارج دهانی، عدم قرینگی حاصل از انحراف بینی، اکلون Angle کلاس III، نسبت‌های صورت غیر عادی و پروفایل صاف (straight profile) در نتیجه نقص رشدی ماگزایلا را نشان داد. معاینه مفصل گیجگاهی - فکی و عضلات جونده مشکل خاصی را نشان نداد. تشکیل بافت اسکار در نتیجه جراحی بستن شکاف لب در کودکی، ارتفاع و حرکات لب بالا را کاهش داده بود به نحوی که لب‌ها در حالت استراحت به هم نمی‌رسیدند و در زمان خنده بخش سرویکال دندان‌های قدامی باقیمانده ماگزایلا دیده می‌شد. هر دو غده لنفوی ساب‌مندیولار در لمس دردناک بودند. معاینات داخل دهانی شکاف دو طرفه کام و ریج آلوتول، مسیر ارتباطی وسیع دهان - بینی، ریج پاساوت فانکشنال، التهاب لثه و کاهش شدید عمق وستیبول قدام ماگزایلا را نشان داد. بیمار دندان‌های متعددی را در ماگزایلا و خلف مندیبیل از دست داده بود. دندان‌های باقیمانده (طبق شماره گذاری یونیورسال) عبارت بودند از دندان‌های شماره ۴، ۶، ۹، ۱۱، ۱۲، ۱۸ و ۲۰ تا ۲۹. تمام دندان‌های باقیمانده دچار پوسیدگی متوسط تا شدید بودند که مرتبط با رژیم غذایی نرم، سیگار و بهداشت ضعیف بیمار بود. دندان‌های اینسیزور مندیبیل دچار لقی grade III بودند. ایندکس پلاک بیمار ۸۵٪ بود و اطراف تمام دندان‌های باقیمانده خونریزی حین پروبینگ و جرم بالا و زیر لثه مشاهده شد. در ارزیابی رادیوگرافی ریشه‌های باقیمانده متعدد، هایپرسمتوز اطراف ناحیه اپیکال ریشه دندان ۲۱، اتساع لیگامنت پریدنتال در دندان‌های ۱۸، ۲۰، ۲۱، ۲۲ و ۲۹، کلسیفیکاسیون لیگامنت استایلو مندیولار و نسبت تاج به ریشه بیشتر از ۱ در دندان‌های ماگزایلا دیده شد (شکل ۱).

درمان انتخابی در این بیمار پیوند استخوان و استفاده از پروتز متکی بر ایمپلنت بود که با توجه به اندازه ضایعه، سن و خواست بیمار و



شکل ۱- فوتوگرافی و رادیوگرافی بیمار در مراجعه اولیه و پیش از آغاز درمان

آماده شدند. هدف از ساخت کوپینگ‌ها، محافظت از سایش ساختار باقیمانده دندان‌هایی بود که زیر فریم ورک فلزی اوردنچر نهایی قرار می‌گرفتند. از طرفی جهت تأمین گیر کافی کوپینگ‌ها، از فضای کانال دندان‌ها استفاده شد و با این هدف ریچموند کوپینگ‌ها طراحی شدند. بعد از قالب‌گیری از ریشه و تاج تراش خورده به روش غیر مستقیم و ریختن کست، ریچموند کوپینگ‌ها به نحوی موم گذاری شدند که در سرویور نسبت به یکدیگر فاقد اندرکات باشند. کوپینگ‌های ریخته شده با آلیاژ نیکل-کروم (Nickel chromium dental alloy, Liaoning, China) در دهان ارزیابی و با سمان دائم سمان شدند (شکل ۲).



شکل ۲- فوتوگرافی و رادیوگرافی ریچموند کوپینگ‌های ماگزایلا

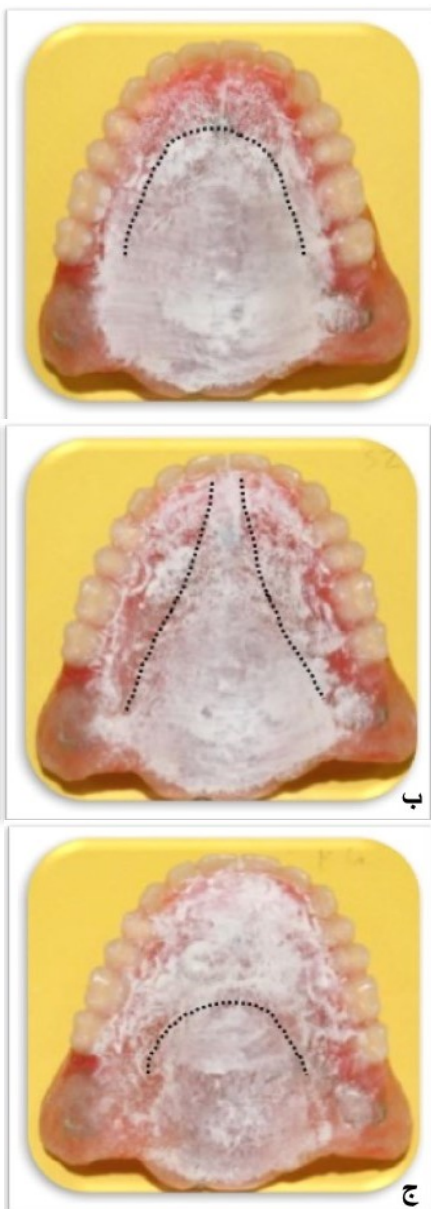با کمک ایندکس تهیه شده از روکش‌های موقت دندان‌های مندیبل، پست و کور این دندان‌ها به روش مستقیم تهیه شد، ریخته شد و سمان گردید. پس از قالب‌گیری نهایی و ثبت رابطه فکی (با نگاه داشتن یکی از روکش‌های موقت جهت حفظ رابطه عمودی ارزیابی شده)، کست‌ها مانت و رستوریشن‌های قدام مندیبل طبق ایندکس روکش‌های موقت ساخته شدند. به منظور فراهم نمودن ساپورت و گیر و ثبات جهت پروتز پارسیل متحرک آینده و با کمک سرویور، جایگاه رست در مزایا رستوریشن پرمولرهای اول، دیستال پرمولرهای دوم و سینگلولوم کانین‌های دو طرف در نظر گرفته شد، پله لینگویالی در رستوریشن‌ها تعبیه شد و اندرکات مناسب طبق طرح اولیه پارسیل در پرسنل باکالی پرمولرهای دوم ایجاد شد. رستوریشن‌ها پس از ارزیابی در دهان سمان شدند و قالب اولیه جهت ساخت تری اختصاصی

مرحله بعدی درمان به مدت ۴ ماه به تعویق انداخته شد تا زمان کافی جهت التیام بافت و نیز اطمینان از انگیزه بیمار جهت بهبود بهداشت، که برای درمان پیچیده‌تر الزامی است، فراهم شود. پس از این مدت که با ارزیابی ماهانه بیمار طی شد، ایندکس پلاک به ۲۰ درصد کاهش یافت. جهت ساخت دنچر موقت، دندان‌های ماگزایلا تا ۳ میلی‌متر بالاتر از سطح لثه کوتاه شدند. دندان‌های مندیبل نیز پس از ارزیابی پلن با کمک بیس و ریم مومی، با توجه به سطح گوشه لب پایین کوتاه شدند. قالب نهایی هر دو فک پس از برادر مولد تری اختصاصی، با کامپاند و پلی وینیل سالیوکسان تهیه شد. رکورد اینتر اکلوژال پس از تنظیم پلن و با اطمینان از رابطه مشابه لب‌ها با وضعیت بدون حضور بیس و ریم مومی در دهان (که مهم‌ترین فاکتور تعیین ارتفاع عمودی در بیماران دچار نقص ماگزایلو فیشیال است) گرفته شد (۶). دندان‌های موجود در مندیبل با توجه به پلن جدید موم گذاری شدند و دندان‌های خلفی مندیبل و دندان‌های ماگزایلا روی بیس چیده شدند. با کمک موم گذاری انجام شده، پروتز ثابت موقت دندان‌های قدام مندیبل ساخته و با سمان موقت سمان شدند. با توجه به عدم وجود نشانگر قابل استفاده جهت تعیین انحنا و موقعیت صحیح کام سخت، ناحیه کام با عمق بیشتر از حد نرمال با موم فرم داده شد، سپس در زمان ارزیابی چیدمان دندان‌ها، در ناحیه کام روی موم آستر نرم قرار داده شد تا با تلفظ صداهای خاص توسط بیمار (ت، د، ک، گ، س، ز) و بلع شکل گیرد و انحنا مناسب کام را مشخص کند. با سیلیکون پوتی (Speedex, Coltene whaledent, LavaDent, UK)، شکل کام فرم داده شده ثبت شد و در زمان فرم دهی درپچه کام توخالی (hollow bulb) دنچر موقت مورد استفاده قرار گرفت. اکلوژن بیمار به صورت بالانس دوطرفه تنظیم شد. در زمان تحویل دنچر پخته شده ماگزایلا و مندیبل، علاوه بر ارزیابی‌های معمول، تکلم (هایپر/هایپو نازالیتی) و توانایی بلع بدون بازگشت مایع به بینی نیز ارزیابی شد و تنظیمات لازم صورت گرفت. سپس با هدف ارزیابی همکاری بیمار، تکلم، بلع، و ارتفاع عمودی ایجاد شده، دنچرهای آکریلی موقت به بیمار تحویل داده شدند.

مرحله دوم- درمان دائم

پس از ۶ ماه، دندان‌های ماگزایلا برای ساخت ریچموند کوپینگ

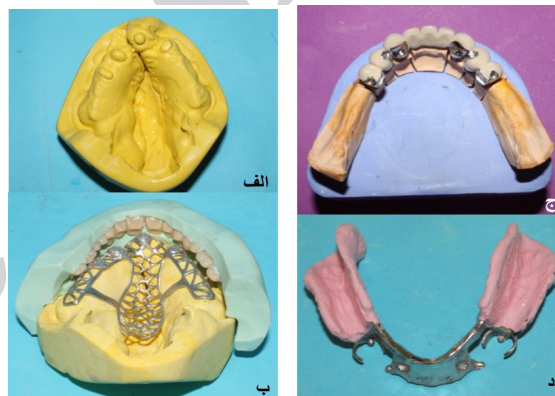
اصلاح شد که با تماس مناسب زبان و کام، صداها به شکل واضح و راحت قابل تلفظ باشند (شکل ۴).



شکل ۴- پالاتوگرافی موقعیت تعیین شده کام سخت با خمیر فشار نما. الف) تلفظ حرف «ت و د»، ب) تلفظ حروف «س و ز»، ج) تلفظ حروف «ک و گ»

پروتز مندیبل به شیوه معمول پخته شد. جهت پخت آبجوراتور ماگزایلا و ایجاد حالت تو خالی در بخش شکاف، جدار ناحیه شکاف روی کست به اندازه ۲/۵ میلی متر با موم ریلیف شد. سپس ۳ عدد پیچ

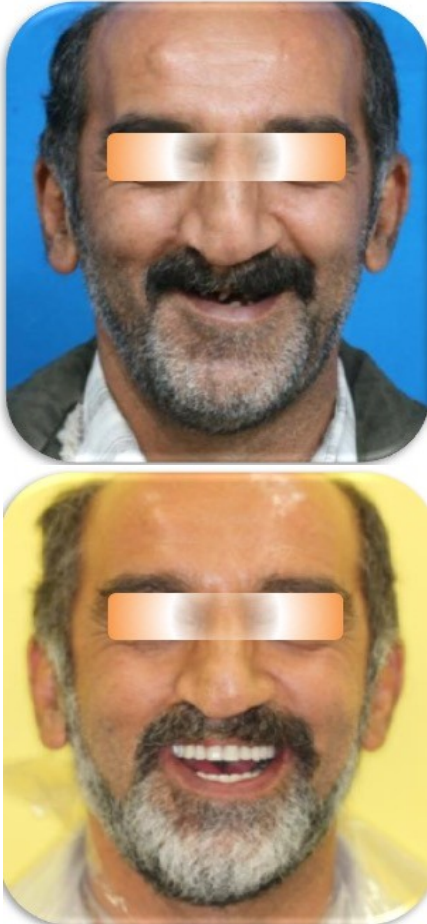مندیبیل گرفته شد. پس از بردرمولد تری اختصاصی دو فک (در بخش شکاف کام، از کامپاند ایزوفانکشنال برای تری فک بالا استفاده شد)، قالب نهایی با پلی ونیل سایلوکسان گرفته شد. کست‌ها با تنظیم بیس و ریم مومی، در ارتفاع عمودی مشابه با پروتزهای موقت مانت شدند. چیدمان دندان‌ها با تبعیت از چیدمان پروتزهای اولیه روی بیس صورت گرفت و در دهان ارزیابی شد. فریم ورک فلزی ماگزایلا و مندیبل با توجه به موقعیت ایندکس شده چیدمان دندان‌ها تهیه شدند. فریم ورک ماگزایلا شامل ۴ تلسکوپیک کوپینگ روی دندان‌ها (با گیرهایی جهت آکریل)، و شبکه‌هایی روی ریج باقیمانده و ناحیه شکاف کام (در راستای کام سختی که موقعیت آن در دنچر موقت تأیید شد) بود. هر دو فریم ورک در دهان امتحان و تنظیم شدند، و قالب آلترد کست برای فک پایین گرفته شد (شکل ۳).



شکل ۳- الف) کست نهایی ماگزایلا و ناحیه شکاف، ب) انتقال موقعیت ایندکس شده دندان‌ها به کست ماگزایلا، ج) ساخت روکش‌های زیر پروتز پارسیل مندیبل با رعایت اصول طراحی، د) تهیه قالب آلترد کست پس از ارزیابی و تنظیم نشست فریم در دهان

دندان‌های ماگزایلا از ایندکس به روی فریم ورک منتقل شدند و در دهان مورد ارزیابی قرار گرفتند. پس از اخذ رکورد سنتریک مجدد، دندان‌های مندیبل هم چیده و چک شد. اکلوژن بالانس دو طرفه ایجاد شد. برای اطمینان از موقعیت سقف کام پروتز نهایی و عدم تداخل آن با تکلم، از روش پالاتوگرافی به کمک خمیر فشارنما استفاده شد. به این ترتیب که ناحیه کام با آکریل و با توجه به موقعیت کام در دنچر موقت شکل داده شد، خمیر فشارنما روی کام قرار گرفت و از بیمار خواسته شد صداها را لینگوآلوئولار (ت، د، س، ز، ن)، لینگوپالاتال (ش، چ، ج، ر، ی)، و لینگوولار (ک، گ) را تلفظ کند. سقف کام به نحوی

شکل ۵- اکلوزن بیمار قبل (بالا) و بعد (پایین) از درمان



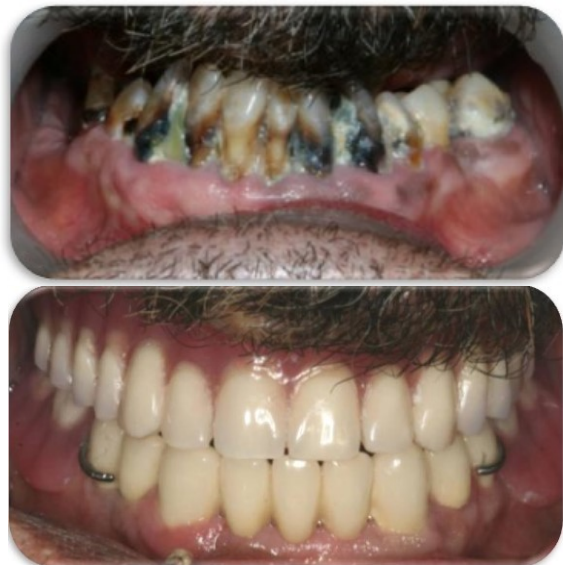شکل ۶- پروفایل خنده بیمار قبل (بالا) و بعد (پایین) از درمان

در عمیق‌ترین ناحیه شکاف در کست گچی محکم شدند و پوتی سیلیکون در ناحیه شکاف متراکم شد. پس از آن دنچر موم گذاری شده با حذف ناحیه شکاف روی کست نشانده شد. در مرحله حذف موم، پیچ‌ها، پوتی سیلیکونی را در محل خود نگه داشتند، پس از انجام فرآیند پخت و ریمانت، پیچ‌ها از آکريل جدا شدند و پوتی از حفره حاصل از خارج کردن پیچ‌ها، بعد از قطعه قطعه کردن خارج شد. ناحیه سوراخ‌های کوچک باقی‌مانده با آکريل لایت کیور پوشانده شد.

جهت تحویل پروتز، از خمیر فشارنما، موم فشارنما و آستر نرم به ترتیب برای ارزیابی تطابق سطح بافتی پروتز، امتداد لبه‌ها، و بخش شکاف استفاده و تنظیمات لازم انجام شد. برای اطمینان از انسداد مناسب مسیر اورونازال، از بیمار خواسته شد حروف لیپیل (ب و پ) را تلفظ کند و سعی کند آب بنوشد. ریمانت کلینیکی انجام شد و دنچر پس از تنظیمات لازم تحویل داده شد. توصیه‌های پس از تحویل شامل کاربرد فلوراید در محل کوپینگ‌ها در زمان قراردعی اوردنچر ماگزایلا، خارج کردن دنچرهای متحرک در زمان خواب و استفاده از دهانشویه کلروهگزیدین به صورت روزانه بود. جلسات پیگیری به صورت هفتگی برای ماه اول و سپس با فواصل ۴ ماهه طی سال اول و ۶ ماهه طی سال‌های بعد برنامه‌ریزی شد. پیگیری ۳ ساله رضایت بیمار از ظاهر و عملکرد پروتز و افزایش قابل توجه انگیزه بیمار جهت رعایت بهداشت را نشان داد به نحوی که تمام پایه‌ها فاقد پوسیدگی و لثه فاقد التهاب قابل توجه بود (اشکال ۵ و ۶).

نتیجه‌گیری

نواقص شدید کام چالش‌های قابل توجهی در درمان بیماران دچار شکاف کام ایجاد می‌کنند. وقتی جراحی ممکن نیست یا بیمار تمایلی به انجام آن ندارد، پروتز کامی ممکن است بهترین درمان جهت برآوردن اهداف بازتوانی باشد. درمان پروتزی بیماران دچار شکاف کام روش درمانی پذیرفته شده‌ای از اوایل سال ۱۵۰۰ میلادی محسوب می‌شود (۷). هدف از طراحی پروتز در چنین بیمارانی جلوگیری از ورود آب و غذا به حفره بینی و سینوس و در عین حال کمک به بهبود وضوح تکلم، ظاهر بیمار و افزایش رضایت بیمار است. درمان چند جانبه برای کسب نتایج دراز مدت مطلوب در این بیماران ضروری است. بازتوانی پروتزی کمک می‌کند اعتماد به نفس بیمار افزایش یابد و بیمار شرایط طبیعی‌تری را در ارتباط با خانواده و جامعه خود تجربه کند.



بیماران از دست رفتن دندان‌های باقیمانده در صورتی که امکان استفاده از ایمپلنت نباشد، عواقب پیچیده و مشکلات زیادی برای بیمار ایجاد خواهد کرد. لذا مهم‌ترین هدف درمان در بیماران شکاف کام، حفظ آنچه باقیمانده به جای تلاش جهت بازگرداندن آنچه از دست رفته است خواهد بود (۸). به این منظور و با توجه به اینکه حفظ دندان‌های باقیمانده ماگزینا علاوه بر کاهش سرعت تحلیل پره ماگزینا در اثر ترومای ناشی از دندان‌های باقیمانده مندیبل، در بهبود گیر و ثبات آپچوراتور ماگزینا موثر می‌نمود، با کوتاه کردن تاج این دندان‌ها و بهبود نسبت تاج به ریشه، دندان‌ها به صورت پایه آپچوراتور آوردنچر حفظ شدند. در عین حال جهت کاهش احتمال پوسیدگی این دندان‌ها، کاربرد همزمان فلوراید و کلروهگزیدین به بیمار آموزش داده شد. استفاده از روش‌های ساده و خاص نظیر شکل دهی آستر نرم روی بستر مومی با کمک زبان بیمار و تلفظ صداهای کامی و استفاده از خمیر فشارنا جهت پالاتوگرافی تماس‌های زبان با کام اثر قابل قبولی در تعیین موقعیت مناسب کام نشان داد. پیگیری مداوم و آموزش مکرر بیمار طی دوره سه ساله دنبال شد که حفظ سطح قابل قبولی از سلامت دهانی را نشان داد. این گزارش مورد نشان می‌دهد که درمان آپچوراتور متحرک می‌تواند درمان قابل قبولی برای بیماران بالغ دچار شکاف لب و کام که کاندید ایمپلنت نیستند باشد.

فاکتورهایی نظیر موقعیت شکاف، حضور یا عدم حضور دندان‌های باقیمانده و شرایط بیمار، تعیین‌کننده نوع پروتز قابل استفاده خواهند بود. با معرفی ایمپلنت پیشرفت قابل توجهی در درمان و بازتوانی بیماران شکاف رخ داد، اما هنوز در بسیاری موارد پروتزهای معمول درمانی کم هزینه‌تر و محافظه کارانه‌تر با ریسک عوارض کمتری نسبت به پروتزهای متکی بر ایمپلنت محسوب می‌شوند. آپچوراتورها در صورت رعایت اصول صحیح ساخت، گیر و ثبات پروتز را افزایش می‌دهند (۱). در ضایعات گسترده با توخالی ساختن ناحیه آپچوراتور می‌توان علاوه بر کاهش وزن پروتز و بهبود راحتی بیمار، رزونانس تکلم را نیز بهبود بخشید.

در بیمار ارائه شده با توجه موقعیت و وسعت شکاف، وضعیت ساپورت لب، تعداد دندان‌های باقیمانده، شرایط مالی و مطالبات بیمار، درمان پروتز متحرک به شکل آپچوراتور در نظر گرفته شد. از آنجا که فقدان انگیزه جهت رعایت بهداشت به علت شرایط نامناسب روحی و مصرف مقدار زیادی سیگار در طول روز شرایط این بیمار را بدتر کرده بود، تصمیم گرفته شد قبل از شروع درمان پر هزینه نهایی فرصتی جهت ارزیابی اثر آموزش بهداشت و انگیزه بخشی در بهبود بهداشت دهانی داده شود. خوشبختانه اطمینان بیمار از امکان پذیر بودن بهبود شرایط دهانی، اثر قابل توجهی در ارتقاء بهداشت بیمار داشت به گونه‌ای که ایندکس پلاک را از ۸۰٪ به حدود ۲۰٪ کاهش داد. در این

منابع:

- 1- Laine J, Vähätalo K, Peltola J, Tammissalo T, Happonen RP. Rehabilitation of patients with congenital unrepaired cleft palate defects using free iliac crest bone grafts and dental implants. *Int J Oral Maxillofac Implants*. 2002;1:17(4): 573-80.
- 2- Moore D, McCord JF. Prosthetic dentistry and the unilateral cleft and lip palate patient. The last 30 years. A review of the prosthodontic literature in respect of treatment options. *Eur J Prosthodont Restor Dent*. 2004;12(2):70-4.
- 3- Watanabe I, Kurtz KS, Watanabe E, Yamada M, Yoshida N, Miller AW. Multi-unit fixed partial denture for a bilateral cleft palate patient: a clinical report. *J Oral Rehabil*. 2005;32(8): 620-2.
- 4- Hickey AJ, Salter M. Prosthodontic and psychological factors in treating patients with congenital and craniofacial defects. *J Prosthet Dent*. 2006;95(5):392-6.
- 5- Kumar R, Raghavan R, Jishnu S, Monisha VS, Raj JS, Sathish S. Prosthetic Consideration in Management of Cleft Lip and Palate Patients. *Science Journal of Clinical Medicine*. 2016;5(4-1):27-30.
- 6- Bajevska J, Bajevska J, Stefanovska BB. Fixed prosthetic treatment in patients with cleft lip and palate. *Vojnosanit Pregl*. 2017;74(2): 189-92.
- 7- Montero J, Macedo C, Rodriguez M, López-Valverde A, Gómez de Diego R, Albaladejo A, et al. Prosthetic rehabilitation of an edentulous cleft palate using a denture with a palatal obturator: a clinical report. *J Clin Exp Dent*. 2011;3(Suppl1):e365-8.
- 8- Taylor TD. *Clinical maxillofacial prosthetics*. Illinois: Quintessence publishing co. 2000;p:98.