

## نقش غشاءها در بازسازی هدایت شده استخوان: مروری

فرزانه جباری<sup>۱</sup> - دکتر بهزاد هوشمند<sup>۲†</sup> - دکتر سعید حصارکی<sup>۳</sup>

۱- دانشجوی دکترای تخصصی مهندسی پزشکی (بیومتریال)، پژوهشکده فن آوری نانو و مواد پیشرفته، پژوهشگاه مواد و انرژی، کرج، ایران

۲- استاد گروه آموزشی پریدنتیکس، دانشکده دندانپزشکی، دانشگاه علوم پزشکی و خدمات بهداشتی، درمانی شهید بهشتی، تهران، ایران

۳- دانشیار پژوهشکده فن آوری نانو و مواد پیشرفته، پژوهشگاه مواد و انرژی، کرج، ایران

### The role of barrier membranes in guided bone regeneration: A review

Farzane Jabari<sup>1</sup>, Behzad Houshmand<sup>2†</sup>, Saeed Hesaraki<sup>3</sup>

1- Ph.D Candidate in Biomedical Engineering (Biomaterial), Research Department of Nano-Technology and Advanced Materials, Materials and Energy Research Center (MERC), Karaj, Iran

2<sup>†</sup>- Professor, Department of Periodontology School of Dentistry, Shahid Beheshti University of Medical Sciences, Tehran, Iran (houshmandperio@rocketmail.com)

3- Associate Professor of Research, Research Department of Nano-Technology and Advanced Materials, Materials and Energy Research Center (MERC), Karaj, Iran

The Guided Bone Regeneration (GBR) treatment concept advocates that regeneration of osseous defects is predictably attainable via the application of occlusive membranes, which mechanically exclude non-osteogenic cell populations from the surrounding soft tissues, thereby allowing osteogenic cell populations originating from the parent bone to inhabit the osseous wound. The use of membrane to exclude non-osteogenic cells, is a key principle of guided bone regeneration. A large number of membranes have been evaluated in clinical and experimental studies. The object of this study was to review the literature regarding guided bone regeneration and all types of membranes that were used in this technique. 72 articles between the years 1968 through the 2016 from PubMed, Medline and Google Scholar using the related keywords, were selected. Finally, we concluded that the modification of mechanical and physico-chemical properties of membranes could improve the process of new bone growth. However, determination of the exact role of membrane porosity in this process, still needs to be clarified. Optimization the chemical composition of membrane with the focus and attention to obstructive property and bioactivity, is an important point in this research field. Various factors such as flexibility, mechanical strength and degradation rate determine the type of membrane used for bone tissue regeneration.

**Key Words:** Biocompatible materials, Membrane, Bone regeneration

Journal of Dental Medicine-Tehran University of Medical Sciences 2018;31(3):198-207

† مؤلف مسؤول: تهران - بزرگراه شهید چمران - اوین - بلوار دانشجو - دانشکده دندانپزشکی دانشگاه شهید بهشتی - گروه آموزشی پریدنتیکس  
تلفن: ۲۲۴۰۳۰۷۵ نشانی الکترونیک: houshmandperio@rocketmail.com

## چکیده

هدف این مقاله بررسی و تجزیه و تحلیل اصول بیولوژیکی بازسازی هدایت شده استخوان همراه با به کارگیری انواع ممبرانها و بیان نقاط ضعف و قوت هر ساختار است. در این مقاله مروری، برای دسترسی به مطالعات انجام شده از پایگاه‌های اطلاعاتی Google، Scopus، PUBMED/MEDLINE استفاده شده و کلمات کلیدی: مواد زیست سازگار، غشاء و بازسازی استخوان در دندانپزشکی مورد جستجو قرار گرفت. ۱۰۵ مقاله بررسی شده و نهایتاً ۷۲ مقاله از سال‌های ۱۹۶۸ تا ۲۰۱۶ در نگارش نهایی متن مورد استفاده قرار گرفتند. مفهوم جراحی بازسازی هدایت شده استخوان حاکی از آن است که ترمیم و بازسازی نقص‌های استخوانی به احتمال بسیار زیاد با کمک غشاهای انسدادی قابل دستیابی است که معمولاً به صورت مکانیکی جمعیت سلول‌های غیر استئوژنیک را از بافت نرم اطراف دور می‌سازد و به جمعیت سلول‌های استخوان ساز بر آمده از استخوان مبدأ اجازه عبور داده تا در ناحیه آسیب دیده قرار بگیرند. استفاده از غشاء برای عدم ورود سلول‌های غیر استخوان ساز، یک فاکتور کلیدی در تکنیک بازسازی هدایت شده استخوان است. تعداد زیادی از غشاهای در مطالعات کلینیکی و آزمایشگاهی مورد ارزیابی قرار گرفته‌اند. هدف از این مطالعه، مرور مقالاتی بود که به بحث در مورد بازسازی هدایت شده بافت استخوانی و انواع غشاهای مورد استفاده در این تکنیک پرداخته‌اند. با ارزیابی مقالات استخراج شده نهایتاً به این نتیجه رسیدیم که اصلاح خواص مکانیکی و فیزیکی - شیمیایی غشاهای موجب بهبود فرآیند رشد استخوان جدید می‌شود، با این وجود تعیین نقش دقیق تخلخل‌های غشاء در این فرآیند نیاز به ارزیابی‌های بیشتر دارد. بهینه سازی ترکیب شیمیایی غشاء با تمرکز و توجه به ویژگی‌های انسدادی و ویژگی‌های بیواکتیو، یک نکته مهم در این زمینه تحقیقاتی می‌باشد. عوامل گوناگونی مانند انعطاف پذیری، استحکام مکانیکی و نرخ تخریب تعیین کننده نوع غشاء مورد استفاده در بازسازی بافت استخوان می‌باشد.

**کلیدواژه‌ها:** مواد زیست سازگار، غشاء، بازسازی استخوان

وصول: ۹۶/۱۱/۲۰: اصلاح نهایی: ۹۷/۰۸/۱۱ تأیید چاپ: ۹۷/۰۸/۱۸

## مقدمه

تعداد سلول‌های استخوان ساز، اساس مفهوم تکنیک GBR را شکل داد (۸). همه این مفاهیم منجر به ارائه بخش بندی‌های اصولی GBR ارائه شده توسط Gatlo و Nyman در سال ۱۹۸۰ میلادی گردید (۹،۱۰). ارائه همه این تلاش‌ها، اهمیت وجود محیط و فضای مناسب برای استئوژنریز (دور کردن سلول‌های بافت همبند و اپی تلیال از محل نقص و تسهیل تشکیل کلونی سلول‌های لیگامانت برای شکل گیری استخوان جدید) را اثبات می‌کند (۱۱). اکثر مطالعات انجام یافته روی مدل‌های حیوانی نشان داد که غشاهای به احتمال زیاد فرآیند ترمیم و شکل گیری بافت استخوان را به واسطه بهبود فرآیند رگ زایی و کمک به تکثیر سلول‌های پیش ساز استخوانی تسریع می‌کنند (۱۲-۱۵).

از زمان مطرح شدن واژه استئواینتگریشن توسط Branemark (۱) تا به امروز، مسأله بررسی حجم فیزیکی استخوان به عنوان یک پیش نیاز اصلی برای درمان‌های موفق ایمپلنت مطرح شد. عدم وجود حجم کافی بافت سخت استخوان در مواردی مانند نقایص بزرگ استخوانی، برداشتن تومور یا عفونت، به عنوان یک چالش بزرگ در جاگذاری موفق ایمپلنت به شمار می‌رود. طی دو دهه گذشته چندین تکنیک جراحی برای حل مشکل تحلیل افقی و عمودی استخوان معرفی شده است. یکی از راه حل‌های اساسی برای ridge augmentation تکنیک بازسازی هدایت شده استخوان بوده که در آن از غشاهای سد کننده استفاده می‌شود. یکی از مهم‌ترین علل استفاده از این غشاهای جلوگیری از مهاجرت سلول‌های اپی تلیال به ناحیه مورد نظر و تشکیل بافت فیبروزه است. ترمیم و بازسازی استخوان در تکنیک GBR وابسته به سرعت مهاجرت سلول‌های استئوژنیک به ناحیه ترمیم می‌باشد (۲،۳). مفهوم اساسی GBR در حدود ۵۰ سال قبل، با شروع کاربرد غشاهای سلولز استات در اورتوپدی، مطرح شد (۴،۵). مطالعات بعدی انجام گرفته در مدل‌های حیوانی شواهدی ارائه نمود مبنی بر اینکه تکنیک جراحی GBR می‌تواند موجب تسریع قابل توجه healing نقایص استخوانی با اندازه بحرانی یا ridge atrophic alveolar گردد (۶،۷). فرضیه Melcher در مورد

## اصول بیولوژیکی بازسازی هدایت شده استخوان (۱۶)

این تکنیک به کمک غشاهای بر سه اصل زیر استوار است:

- cell occlusiveness -
- wound stabilization -
- space making and maintenance -

**cell occlusiveness:** وجود یک مانع فیزیکی با قابلیت نفوذپذیری انتخابی، برای ممانعت از مهاجرت سلول‌های بافت همبند

به ناحیه محل تشکیل بافت سخت، ضروری می باشد.

Occlusivity با تخلخل‌های غشاء ارتباط نزدیکی دارد، هرچه اندازه حفرات بزرگتر باشد سلول‌های فیبروبلاست و اپی تلیال سریع‌تر و البته راحت‌تر در ناحیه آسیب دیده شروع به تکثیر کرده و مانع نفوذ و فعالیت سلول‌های استخوان ساز مانع می‌شوند. با افزایش سایز حفرات، مساحت سطح غشاء کاهش یافته و متعاقباً چسبندگی اولیه سلول‌ها روی سطح نیز به شدت کاهش خواهد یافت. اگر اندازه و سایز حفرات کوچک‌تر از حد معینی باشد، فرآیند مهاجرت سلولی محدود خواهد شد (۱۶).

#### Wound stabilization: اینتگریشن بافت فرآیند ترمیم زخم را

از طریق ایجاد لخته خونی و جلوگیری از تشکیل بافت همبند در ناحیه آسیب دیده و defect پایدار می‌کند (۱۶).

#### Space making and maintenance: وجود یک ساختار سفت

و البته پایداری این سفتی در گذر زمان برای غشاء لازم و ضروری است تا از چروکیدگی در محل آسیب جلوگیری کرده و در مراحل بحرانی فرآیند ترمیم، تمایز بافتی به کمک تشکیل استخوان به صورت مستقیم یا غیر مستقیم را امکان‌پذیر کند. بسیاری از بررسی‌های آزمایشگاهی نشان داده زمانی که غشاء قابل جذب به صورت محکم و ثابت به سطح استخوان بچسبد تشکیل استخوان جدید سریع‌تر صورت می‌گیرد (۱۶). از دیدگاه بیولوژیکی الگوی تکنیک GBR مشابه ترمیم استخوان آلوتولار بعد از کشیدن دندان است مطالعات آزمایشگاهی بسیاری الگوی شکل‌گیری استخوان بعد از جراحی GBR را تعیین کرده‌اند. اولین مرحله این فرآیند، رسوب و قرارگیری osteoid tissue داخل مکان نقص بعد از تشکیل لخته خونی است (۱۷، ۱۸). فضای ایجاد شده در زیر غشاء و داخل ماتریکس برای بافت همبند متراکم تشکیل شده لازم است. ثبات و پایداری ساختاری برای جلوگیری از جابجایی‌های میکرونی لازم و ضروری است زیرا این جابجا شدن‌ها اثر مہاری بر فرآیند رشد استخوان دارند. وجود برخی ویژگی‌های مکانیکی برای فرآیند رگ‌زایی در تشکیل بافت استخوان جدید لازم و ضروری است بر اساس نتایج مطالعات انجام شده توسط schenk بعد از ۲ ماه امکان مشاهده شبکه کوچکی از رگ‌های خونی به دنبال تشکیل بافت اسفنجی که در ابتدا متشکل از osteoid matrix هاست وجود دارد (۱۸). فرآیند osteogenesis در تماس نزدیک با دیواره‌های نقص، در

حضور داربستی از استخوان ترابکولار ظریف فیبری آغاز و این فرآیند تا مرکز نقص پیشروی می‌کند. سطح استخوان ترابکولار جدید با لایه‌های مکرر از سلول‌های استئوبلاست پوشیده شده و رسوبات استخوانی مداوم، قطر آن‌ها را افزایش می‌دهد (۱۸).

**Barrier membrane:** تعداد وسیعی از مواد تاکنون به عنوان barrier در تکنیک جراحی GBR استفاده شده‌اند که شامل PTFE، PLA، e-PTFE، d-PTFE، PGA، PCL، PU، Pericardium و cortical foil و کلاژن طبیعی و سنتزی می‌باشد (۱۹).

مهم‌ترین ویژگی‌های یک غشاء مواردی است که به صورت زیر توسط scantlebury عنوان گردید (۱۹):

- زیست سازگاری
- tissue integration
- قابلیت کارکرد کلینیکی راحت‌تر
- ایجاد فضای کافی برای تشکیل بافت جدید و حفظ و نگهداری آن
- cell occlusiveness

غشاءها در دو گروه کلی قرار می‌گیرند:

- قابل جذب
- غیر قابل جذب

#### غشاءهای غیر قابل جذب

اولین غشاءهای مورد استفاده غیر قابل جذب‌ها بودند این ساختارها قادرند ضایعه استخوانی را به مدت طولانی جدا از دیگر سلول‌های بافتی نگه دارند. در این غشاءها اغلب به جراحی مجدد جهت برداشتن غشاء نیاز است. علاوه بر این در صورتی که این غشاءها اکسپوز شوند ترمیم خود به خود رخ نخواهد داد ضمن این که امکان آلودگی غشاء با اکسپوز شده به باکتری و در نتیجه وقوع عفونت نیز وجود دارد (۲۰).

غشاءهای پلی تترا فلورو اتیلن خود به چند دسته تقسیم می‌شوند:

- expanded-PTFE
- Dense-PTFE
- titanium reinforced e-PTFE

لوب یک اوربیتال با دو لوب اوربیتالی دیگر همپوشانی می‌کنند. این پیوند معمولاً از پیوند سیگما سست‌تر است و از دیدگاه مکانیک کوانتوم این سستی در نتیجه همپوشانی کمتر دو اوربیتال شرکت‌کننده در پیوند به دلیل آرایش موازی اجزایشان است. الکترون‌های شرکت‌کننده در پیوند را الکترون‌های پی گویند. این پیوند توانایی دوران را ندارد زیرا در صورت دوران، آرایش موازی اجزای اوربیتال p نابود می‌شود) جایگاه مناسبی بر روی زنجیره‌های پلیمری جهت ایجاد پیوندهای عرضی میان زنجیره‌ها محسوب می‌شوند. یکی دیگر از عواملی که یک زنجیره را برای برقراری پیوند عرضی مساعد می‌کند گروه‌های جانبی بر روی زنجیره می‌باشد که علاوه بر تعیین تمایل زنجیره به ایجاد پیوند عرضی می‌تواند با قطبی یا غیر قطبی نمودن زنجیره‌ها خواص نهایی پلیمرهای کراس لینک را تعریف کند (۴۲-۴۷).

**غشاهای PLA-PGA:** هر دو این ساختارها جز محصولات سنتزی بوده و از گروه‌های aliphatic polyesters تشکیل شده‌اند که در جراحی‌های GBR به صورت گسترده مورد استفاده قرار می‌گیرند. این ترکیبات در طی فرآیند هیدرولیز در بدن تخریب شده و محصولات حاصل از تخریب نیز لاکتیک اسید و گلایکو اسید هستند که نهایتاً در مرحله آخر تجزیه به آب و دی اکسید کربن تبدیل شده و طی فرآیندهای متابولیک از بدن دفع می‌شوند (۴۳). مطالعات کلینیکی بسیار زیادی وجود دارد که اثرات مفید این پلیمرها را برای حل مشکلات dehiscence و fenestration خصوصاً در ترکیب با مواد پیوند استخوانی اتولوگ اثبات کرده است (۴۳،۴۴) برخی محققان نشان داده‌اند که اکسپوز شدن غشاهای PLA/PGA موجب کاهش شدید زمان کارکرد سازه و افت توانایی space making می‌شود (۴۵).

**غشاهای کلاژنی:** کلاژن سخت‌ترین رشته بافت پیوندی است. غشاهای کلاژنی مزایای خاصی مانند سازگاری بافتی، آنتی ژنسیته پایین، مؤثر در هموستاز در نتیجه تحریک تجمع پلاکتیو نیز ثبات زخم که از اصول اولیه ترمیم است را دارا هستند. به علاوه کلاژن فاکتور کموتاکتیک برای فیبروبلاست‌هاست و مهاجرت سلولی را تسریع می‌کند. غشاهای کلاژنی ممکن است به طور ثانویه ضخامت بافت را در نتیجه تجزیه آنزیمی و جای‌گزینی به وسیله بافت همبند اطراف افزایش دهد (۴۶،۴۷). در مورد نرخ تخریب این غشاهای باید ذکر کرد که زمان تخریبشان ۸-۴ هفته می‌باشد که این مدت برای

مزایای استفاده از این گروه در تکنیک جراحی GBR در مطالعات کلینیکی گسترده‌ای اثبات شده است. این ساختارها ویژگی نگهدارندگی فضای ذخیره را داشته و نسبت به غشاهای قابل جذب توانایی انسداد سلولی بهتری دارند (۲۳-۱۴،۲۰).

غشاهای e-PTFE در اوایل ۱۹۹۰ یک کاندیدای خوب و گزینه اصلی برای پوشش دادن باز شدگی نقص اطراف ایمپلنت بودند (۲۷-۲۴) تا استخوان اطراف ایمپلنت قرار گرفته در ناحیه مورد نظر را ترمیم و یا حفظ کند (۳۰-۲۸). در بازسازی ریبج افقی/ عمودی (۳۱) و نیز bony window در جراحی سینوس لیفت (۳۲) این ویژگی پوشش دهی به طور واضح قابل رویت است. بررسی‌های کلینیکی نشان داده که در d-PTFE میزان خطر تشکیل کلونی باکتریایی بسیار کمتر از e-PTFE است (۳۷-۳۳).

**Titanium reinforced e-PTFE:** غشاهای پلی تترا فلورو اتیلن تقویت شده با شبکه تیتانیوم انعطاف پذیر، به غشاء قابلیت شکل پذیر بودن را داده تا کاملاً متناسب با شکل و اندازه دیفکت در ناحیه مورد نظر قرار گرفته و پایداری ساختاری کافی را در نقایص استخوانی اطراف ایمپلنت فراهم کنند (۳۸).

### غشاهای قابل جذب

این گروه مزیت‌های زیادی نسبت به غشاهای غیر قابل جذب دارند که مهم‌ترین آن‌ها عبارتند از:

- عدم نیاز به جراحی ثانویه برای خارج کردن ساختار غشاء از بدن
- قابلیت ترمیم و التیام بهتر
- زیست سازگاری بالا و کاهش احتمال ایجاد التهاب و عفونت

(۳۹)

مهم‌ترین محدودیت این ساختارها، پایین بودن قابلیت ایجاد فضای مناسب برای رشد بافت جدید (space making) و بالا بودن نرخ تخریبشان است. این ساختارها، بسیار سریع‌تر از زمان مورد انتظار در بدن تخریب شده و قبل از اتمام فرآیند تشکیل بافت، ناحیه آسیب دیده را ترک کرده و تشکیل بافت جدید تکمیل نمی‌شود. برای حل این مسأله از کراس لینکرها استفاده می‌کنند (۴۰،۴۱). این ترکیبات مانند عصاره بلوط و جنپین باعث ایجاد پیوندهای عرضی در شبکه پلیمر می‌شوند. پیوندهای  $\pi$  (گونه‌ای پیوند کووالانسی است که در آن دو

رشد کامل بافت استخوان کافی نیست، برای کاهش سرعت تخریب کراس لینکرها مؤثر هستند (۴۸،۴۹). نتایج مطالعات مدل‌های حیوانی بر روی کلاژن‌های کراس لینک شده نشان داد که نرخ تخریب این ترکیبات بین ۴ هفته تا ۶ ماه بیشتر از ساختارهای غیر کراس لینک شده است (۵۰). البته لازم به یادآوری است که کراس لینک کردن، همزمان با کاهش سرعت تخریب، tissue integration و رگ زایی را نیز به شدت کاهش داده و زیست سازگاری ساختار نهایی نیز تحت تاثیر قرار می‌گیرد به این صورت که افزایش درصد کراس لینکر چسبندگی و تکثیر سلول‌های PDLfibroblast و استئوبلاست‌ها را کم می‌کند (۵۴-۵۱).

**کاربرد کلینیکی:** چون هر ماده و ترکیبی برای ساخت غشاء در نظر گرفته شود قطعاً دارای مزایا و معایبی خواهد بود بهتر است برای داشتن یک ساختار ایده آل وجود چندین ویژگی خاص را در نظر بگیریم (۶۵-۶۳). علت رواج یافتن غشاءهای قابل جذب علاوه بر ویژگی‌های منحصر به فرد ذاتی شان، عدم نیاز به جراحی ثانویه بود و در مواردی که حاشیه‌های دیفکت استخوانی به خوبی توسط غشاء پوشیده گردد نتایج ترمیم و بازسازی رضایت بخش خواهند بود (۶۶). در مورد غشاءهای غیر قابل جذب باید گفت در دیفکت‌هایی با اندازه‌های بحرانی ویژگی space maintaining بسیار خوبی از خود ارائه داده و این به دلیل occlusiveness بهتر است. مدت زمان لازم برای التیام این ساختارها در حدود ۹-۶ ماه بوده و چون در بدن جذب نمی‌شوند باید با یک جراحی ثانویه از ناحیه خارج شوند. طبقه بندی انواع دیفکت‌های استخوانی بسیار سخت است اما برای ارائه یک طرح درمان مناسب در peri-implant defects هر مورد را می‌توان در یکی از گروه‌های زیر قرار داد (۶۶).

fenestration -

dehiscence -

horizontal defects -

vertical defects or over bony -

**Fenestration:** این مورد زمانی اتفاق می‌افتد که سطح میانی یا باکال و لینگوال ایمپلنت اکسپوز شده و کمتر از ۲ میلی‌متر small implant portion در vestibular لینگوال پلیت دیده شود محققان بسیاری تکنیک GBR را برای درمان این دیفکت با کمک غشاء e-PTFE پیشنهاد دادند که البته طی سال‌های اخیر بنا به دلایل ذکر شده از غشاءهای قابل شکل دهی تخریب پذیر استفاده می‌شود (۶۷).

**Dehiscence:** این پدیده زمانی رخ می‌دهد که بخشی از ایمپلنت به صورت اکسپوز شده باقی بماند این مشکل اغلب در موارد tiny alveolar ridge یا نمونه‌های post-extraction implant بدون

Pericardium membrane: در مقایسه این ساختارها با غشاءهای کلاژنی کراس لینک شده مشاهده گردیده، مدت جذب این ترکیبات در بدن طولانی‌تر بوده و این در حالی است که کاملاً شبیه کلاژن طبیعی هستند. بازه تخریب این غشاءها در حدود ۲ تا ۶ ماه بر اساس نوع ماده بیولوژیکی لود شده روی غشاء، سن، وضعیت سلامتی بافت دهان و سلامت کلی فرد است. مطالعات آزمایشگاهی و مطالعه روی مدل‌های حیوانی زیادی انجام گرفته تأثیرات decellularized pericardium membrane در تشکیل بافت استخوان جدید را ارزیابی کنند (۵۷-۵۵).

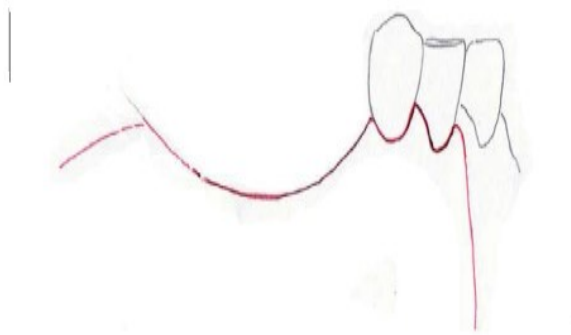
ساختار پریکاردیوم زونگرفت عموماً از منبع گاوی و خوکی تهیه می‌شود. غشاء پریکاردیوم طبیعی ساختار ۳ لایه دارد که عموماً از فیبرهای کلاژن و الاستین است که داخل ماتریکس جاسازی شده‌اند. سطح ساختار در عین حال که برای چسبندگی و تکثیر سلولی متخلخل است باید در حد کافی برای soft tissue exclusion متراکم نیز باشد. غشاءهای تهیه شده از منبع گاوی میزان بافت کلاژن بیشتری نسبت به منبع خوکی داشته و قابلیت تکثیر سلولی شان نیز بسیار بالاتر از نوع خوکی می‌باشد (۶۰-۵۸). در مطالعات انجام یافته بر روی در غشاءهای پریکاردیوم انسانی دیده شده که این ساختار خواص مکانیکی بی‌نظیری داشته و تأثیر مثبتی روی رشد استخوان دارد (۶۱).

**Cortical foil membrane:** غشاءهای soft cortical bone porcine در طراحی مدل برای بررسی روش حفظ ریح الوتولار استفاده شد. بررسی‌های روش آزمون و خطا نشان داد که تحلیل استخوان در صورت ترکیب cortical membrane و porcine derived

غیر قابل جذب به اطلاعات و دانش کافی در مورد تکنیک‌های جراحی نیاز است. استفاده از غشاء‌های قابل جذب در عوض بسیار ساده، سریع و قابل لمس‌تر هستند (۶۸).

**Drug treatment:** مصرف آنتی بیوتیک آموکسی سیلین ۷۵۰ میلی گرم، clavulanic acid 250 mg یا کلیندامایسن در حدود ۶۰۰ میلی گرم ۲ تا ۳ بار در روز است شروع یک روز قبل از جراحی و ادامه به مدت ۶ تا ۷ روز. پروتکل دارویی شامل یک عدد قرص خوراکی ketoprofen 50 mg یک ساعت قبل از جراحی و دگزامتاسون ۴ میلی گرم بعد از بی حسی موضعی می‌باشد (۷۰).

**Flap design:** جراحی با ایجاد یک full thickness incision در بافت کراتینه شده endentulous ridge شروع می‌شود، سپس باکال فلپ به صورت کامل با دو برش عمودی در ناحیه mesial و distal بالا زده می‌شود (شکل ۱).



شکل ۱- نمای شماتیکی از طراحی full-thickness flap

با کنار زدن فلپ‌های باکال و پالاتال / لینگوآل یک دید مستقیم به دیفکت ایجاد می‌شود. سطح استخوان برای برطرف کردن بافت‌های همبند باقی مانده یا periosteum تمیز می‌شود (۷۰).

در پایان جراحی، یک بخیه بدون تنش کششی اضافی مهمترین گزینه موفقیت خواهد بود. یک continues periosteal incision از سمت mesial releasing incision به سمت distal اجازه لغزش فلپ‌ها به اندازه چند میلی متر به سمت کروئال را می‌دهد (شکل ۲). فلپ پالاتال هرگز متحرک نبوده در حالی که فلپ لینگوآل متحرک بوده و اجازه پیشروی کروئالی فلپ را می‌دهد (۷۰) (شکل ۳).

وجود استخوان باکال یا لینگوآل دیده می‌شود. Dehiscence زمانی که تنها بخش کوچکی از ایمپلنت را درگیر کند می‌تواند ساده باشد (۶۷-۷۰).

**Horizontal defect:** ناکافی بودن حجم استخوان افقی موجب عدم رسیدن به نتایج رضایت بخش در جاگذاری ایمپلنت می‌شود و تکنیک GBR یک روش مناسب برای alveolar ridge defect قبل از قرار دادن ایمپلنت است. یکی از مهم‌ترین نکات در این موارد عدم وجود حدود مشخص برای دیفکت است. دیفکت‌های افقی پهن و بزرگ بوده و اگر غشاء فاقد توانایی پوشش دهی کل ناحیه باشد، به مرور چروکیدگی و جمع شدگی در ساختار دیده می‌شود، پایداری ساختاری غشاء میزان ترمیم و healing را با ایجاد یک فضای مناسب و با حجم معین و حضور لخته خونی به حداکثر می‌رساند. مهم‌ترین ساختار در این گروه برای رسیدن به اهداف ذکر شده titanium reinforced PTFE است. شبکه تیتانیوم در این ساختار به راحتی توانایی خم شدگی را داشته و متعاقباً قابلیت پوشش دهی کل ناحیه دیفکت را دارد. استفاده از مواد پیوند استخوان پتانسیل رشد را افزایش داده و استفاده از screws در تثبیت غشاء پایداری ساختاری بیشتری ایجاد می‌کند و healing time در حدود ۹-۶ ماه است (۷۱).

**Vertical defect in esthetic zone:** دیفکت‌های عمودی استخوان در ناحیه زیبایی در قدام ماگزایلا می‌توانند ناشی از بیماری پریودنتال، تروما، پاتولوژی و نهفتگی دندان باشند. روش‌های زیادی برای بازسازی عمودی استخوان مانند GBR و پیوند بلاک استخوانی، پیوند استخوان کف بینی، پیوندهای اینترپوزیشنال و پیوند با مش تیتانیومی در قدام ماگزایلا وجود دارد. انتخاب نوع ماده پیوندی به عواملی مانند میزان آتروفی، مورفولوژی ضایعه استخوانی و نوع پروتز بستگی دارد. ترمیم استخوان در مرحله اول، از دیواره‌های استخوانی اطراف منشا می‌گیرد. در مواردی با حجم و ضخامت دیواره احاطه کننده کمتر و آتروفی فک شدیدتر، به مواد پیوندی بیشتری نیز نیاز است. به عنوان یک قانون کلی، پیوند استخوان به صورت عمودی از لحاظ بیولوژیکی و تکنیکی نسبت به حالت افقی پیچیدگی‌های بیشتری داشته و نیز تقایص عمودی داخل استخوان نسبت به بازسازی آنله‌ای که نیاز به کانتور دادن استخوانی خارجی دارد بسیار ساده‌تر است (۷۲).

**تکنیک‌های جراحی:** در روش GBR با استفاده از غشاء‌های



### انواع فلپ‌ها در جراحی دهان: فلپ‌های پاکتی، فلپ‌های

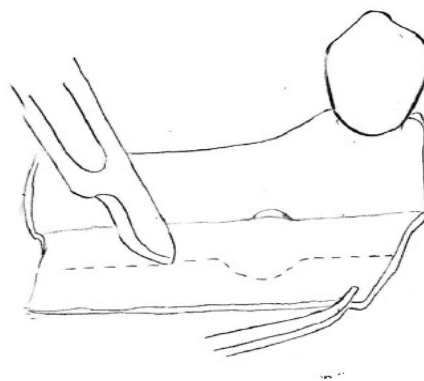
سه ضلعی و چهار ضلعی بستن ابتدایی بافت نرم یک شرط الزامی برای موفقیت روند پیوند است. جمع شدن کناره‌های زخم به صورت اولیه باعث ترمیم بهتر می‌شود (۷۱).

### بحث و نتیجه گیری

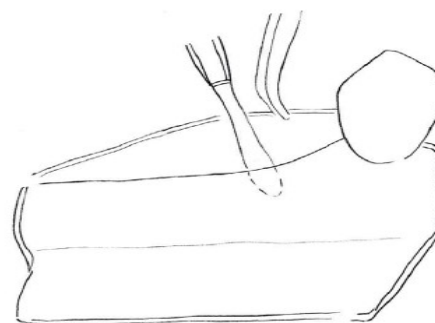
فرآیند GBR با استفاده از غشاهای قابل جذب و غیر قابل جذب یک روش کاملاً ایده آل و اثبات شده در علم دندانپزشکی می‌باشد. غشاهای قابل جذب در کارهای کلینیکی به صورت گسترده مورد استفاده قرار می‌گیرند و مهم‌ترین مزیت این ساختارها عبارتند از قابلیت چسبندگی بالا در ناحیه مورد نظر با کمترین میزان تحرک و جابجایی، دارا بودن کمترین میزان اکسپوز شدگی و به لحاظ اقتصادی نیز مقرون به صرفه‌تر بودن.

در غشاهای غیر قابل جذب به دلیل توانایی در space making و خاصیت barrier بودنشان یک گزینه مناسب در بازسازی‌های افقی و عمودی هستند اما مهم‌ترین موارد برای بازسازی استخوان به همراه غشاء عبارتند از:

- وجود حجم کافی از سیال خون
- جلوگیری از collapse شدن غشاء
- Healing بافت نرم به کمک primary intention
- شکل دهی به غشاء و تثبیت در ناحیه مورد نظر



شکل ۲- نمای شماتیکی از periosteal releasing incision روی باکال فلپ



شکل ۳- انسپژن آزاد کننده در فلپ لینگوآلی در ورای محل چسبندگی عضله میلوهایوتید

### منابع:

- 1- Branemark PI, Adell R, Albrektsson T, Lekholm U, Lundkvist S. Osseointegrated titanium fixtures in the treatment of edentulousness. *Biomate*. 1983;4:25-8.
- 2- Bunyaratavej P, Wang HL. Collagen membranes: a review. *J Periodontol*. 2001;72:215-9.
- 3- Karring T, Isidor F, Nyman S, Lindhe J. New attachment formation on teeth with a reduced but healthy periodontal ligament. *J Clin Periodontol*. 1985;12(1):51-60.
- 4- Robert P. Erickson, Anthony J. Wynshaw-Boris. *Epstein's Inborn Errors of Metabolism: The Molecular Basis of Clinical Disorders of Morphogenesis*. 3th ed. oxford university press; 2016.
- 5- Clementini M, Morlupi A, Canullo L, Agrestini C, Barlattani A. Success rate of dental implants inserted in horizontal and vertical guided bone regenerated areas: a systematic review. *Int J Oral Maxillofac Surg*. 2012;41(7):847-52.
- 6- Boyne PJ, Mikels TE. Restoration of alveolar ridges by intramandibular transposition osseous grafting. *J Oral Surg*. 1968;26(9):569-79.
- 7- Boyne PJ. Restoration of osseous defects in maxillofacial casualties. *J Am Dent Assoc*. 1969;78(4):767-76.
- 8- Melcher AH. On the repair potential of periodontal tissues. *J Periodontol*. 1976;47(5):256-60.
- 9- Gottlow J, Nyman S, Karring T, Lindhe J. New attachment formation as the result of controlled tissue regeneration. *J Clin Periodontol*. 1984;11:494-503.
- 10- Nyman S, Houston F, Sarhed G, Lindhe J, Karring T. Healing following reimplantation of teeth subjected to root planing and citric acid treatment. *J Clin Periodontol*. 1985;12(4):294-305.
- 11- Dahlin C, Sennerby L, Lekholm U, Linde A, Nyman S. Generation of new bone around titanium implants using a membrane technique: an experimental study in rabbits. *Int J Oral Maxillofac Implants*. 1989;4(1):19-25.
- 12- Clementini M, Morlupi A, Canullo L, Agrestini C, Barlattani A. Success rate of dental implants inserted in

- horizontal and vertical guided bone regenerated areas: a systematic review. *Int J Oral Maxillofac Surg*. 2012;41(7):847-52.
- 13- Froum SJ, Froum SH, Rosen PS. Successful management of periimplantitis with a regenerative approach: a consecutive series of 51 treated implants with 3- to 7.5-year follow-up. *Int J Periodontol Restor Dent*. 2012;32(1):11.
- 14- Becker W, Becker BE. Guided tissue regeneration for implants placed into extraction sockets and for implant dehiscences: surgical techniques and case report. *Int J Periodontol Restor Dent*. 1990;10:376-91.
- 15- Simion M, Trisi P, Piattelli A. Vertical ridge augmentation using a membrane technique associated with osseointegrated implants. *Int J Periodontics Restorative Dent*. 1994;14(6):496-511.
- 16- Amano Y, Ota M, Sekiguchi K, Shibukawa Y, Yamada S. Evaluation of a poly-L-lactic acid membrane and membrane fixing pin for guided tissue regeneration on bone defects in dogs. *Oral Surg Oral Med Oral Pathol Oral Radiol Endod*. 2004;97(2):155-63.
- 17- Rothamel D, Schwarz F, Fienitz T, Smeets R, Dreiseidler T, Ritter L, et al. Biocompatibility and biodegradation of a native porcine pericardium membrane: results of in vitro and in vivo examinations. *Int J Oral Maxillofac Implants*. 2012;27(1):146.
- 18- Schenk RK, Buser D, Hardwick WR, Dahlin C. Healing pattern of bone regeneration in membrane-protected defects: a histologic study in the canine mandible. *Int J Oral Maxillofac Implants*. 1994;9(1):13-29.
- 19- Scantlebury TV. 1982-1992: a decade of technology development for guided tissue regeneration. *J Periodontol*. 1993;64(11s):1129-37.
- 20- Aspenberg P, Goodman S, Toksvig-Larsen S, Ryd L, Albrektsson T. Intermittent micromotion inhibits bone ingrowth. Titanium implants in rabbits. *Acta Orthop Scand*. 1992;63(2):141-5.
- 21- Buser D, Dula K, Belser UC, Hirt HP, Berthold H. Localized ridge augmentation using guided bone regeneration. II. Surgical procedure in the mandible. *Int J Periodontics Restorative Dent*. 1995;15(1):10-29.
- 22- Buser D, Dula K, Lang NP, Nyman S. Long-term stability of osseointegrated implants in bone regenerated with the membrane technique. 5-year results of a prospective study with 12 implants. *Clin Oral Implants Res*. 1996;7(2):175-83.
- 23- Dahlin C, Gottlow J, Linde A, Nyman S. Healing of maxillary and mandibular bone defects using a membrane technique. An experimental study in monkeys. *Scand J Plast Reconstr Surg Hand Surg*. 1990;24(1):13-9.
- 24- Gluckman H, Du Toit J. The management of recession midfacial to immediately placed implants in the aesthetic zone. *Int Dent Africa Ed*. 2015;10(1):6-9.
- 25- Becker W, Dahlin C, Lekholm U, Bergstrom C, van Steenberghe D. Five-year evaluation of implants placed at extraction and with dehiscences and fenestration defects augmented with ePTFE membranes: results from a prospective multicenter study. *Clin Implant Dent Relat Res*. 1999;1(1):27-32.
- 26- Dahlin C, Andersson L, Linde A. Bone augmentation at fenestrated implants by an osteopromotive membrane technique. A controlled clinical study. *Clin Oral Implants Res*. 1991;2(4):159-65.
- 27- Brunel G, Brocard D, Duffort JF, Jacquet E, Justum P, Simonet T, et al. Bioabsorbable materials for guided bone regeneration prior to implant placement and 7-year follow-up: Report of 14 cases. *J Periodontol*. 2001;72(2):257-64.
- 28- Becker W, Lynch SE, Lekholm U, Becker BE, Caffesse R. A comparison of ePTFE membranes alone or in combination with platelet derived growth factors and insuline-like growth factor-I or demineralized freeze-dried bone in promoting bone formation around immediate extraction socket implants. *J Periodontol*. 1992;63(11):929-40.
- 29- Vidyadharan A, Hanawa Y, Godfrey S, Resmi PG. Immediate implants and immediate loading in full arch maxilla and mandible of a bruxer- A case report. *IOSR J Dent Med Sci*. 2014;13:62-7.
- 30- Nyman S, Lang NP, Buser D, Bragger U. Bone regeneration adjacent to titanium dental implants using guided tissue regeneration: a report of two cases. *Int J Oral Maxillofac Implants*. 1990;5(1):9-14.
- 31- Del Fabbro M, Testori T, Francetti L, Taschieri S, Weinstein R. Systematic review of survival rates for immediately loaded dental implants. *Int J Periodontics Restorative Dent*. 2006;26(3):249-63.
- 32- Tarnow DP, Wallace SS, Froum SJ, Rohrer MD, Cho SC. Histologic and clinical comparison of bilateral sinus floor elevations with and without barrier membrane placement in 12 patients: Part 3 of an ongoing prospective study. *Int J Periodontol Restor Dent*. 2000;20(2):117-25.
- 33- Nowzari H, Slots J. Microbiologic and clinical study of polytetrafluoroethylene membranes for guided bone regeneration around implants. *Int J Oral Maxillofac Implants*. 1995;10(1):67-73.
- 34- Lee JY, Kim YK, Yun PY, Oh JS, Kim SG. Guided bone regeneration using two types of non resorbable barrier membranes. *J Korean Assoc Oral Maxillofac Surg*. 2010;36(4):275-9.
- 35- Hoffmann O, Bartee BK, Beaumont C, Kasaj A, Deli G. Alveolar bone preservation in extraction sockets using non-resorbable dPTFE membranes: a retrospective non-randomized study. *J Periodontol*. 2008;79(8):1355-69.
- 36- McAllister BS, Haghighat K. Bone augmentation techniques. *J Periodontol*. 2007;78:377-96.
- 37- Duskova M, Leamerova E, Sosna B, Gojis O. Guided tissue regeneration, barrier membranes and reconstruction of the cleft maxillary alveolus. *J Craniofac Surg*. 2006;17(6):1153-60.
- 38- Degidi M, Scarano A, Piattelli A. Regeneration of the alveolar crest using titanium micromesh with autologous bone and a resorbable membrane. *J Oral Implantol*. 2003;29(2):86-90.
- 39- Zitzmann NU, Naef R, Schäfer P. Resorbable versus



- nonresorbable membranes in combination with Bio-Oss for guided bone regeneration. *Int J Oral Maxillofac Implants*. 1997;12(6):844-52.
- 40- Chiapasco M, Zaniboni M. Clinical outcomes of GBR procedures to correct peri-implant dehiscences and fenestrations: a systematic review. *Clin Oral Implants Res* 20 Suppl. 2009;20(S4):113-23.
- 41- Imbrunite AV, Todescan JH, Carvalho CV, Arana-Chavez VE. Healing of alveolar bone in resorbable and non-resorbable membrane-protected defects. A histologic pilot study in dogs. *Biomater*. 2002;23(20):4079-86.
- 42- Simion M, Maglione M, Iamoni F, Scarano A, Piattelli A. Bacterial penetration through Resolute membrane in vitro: a histological and scanning electron microscopic study. *Clin Oral Implants Res*. 1997;8(1):23-31.
- 43- Mayfield L, Nobréus N, Attström R, Linde A. Guided bone regeneration in dental implant treatment using a bio absorbable membrane. *Clin Oral Implants Res*. 1997;8(1):10-7.
- 44- Zhang J, Xu Q, Huang C, Mo A, Li J, Zuo Y. Biological properties of an anti-bacterial membrane for guided bone regeneration: an experimental study in rats. *Clin Oral Implants Res*. 2010;21(3):321-7.
- 45- Hürzeler MB, Quiñones CR, Schübach P. Guided bone regeneration around dental implants in the atrophic alveolar ridge using a bioresorbable barrier. An experimental study in the monkey. *Clin Oral Implants Res*. 1997;8(4):323-31.
- 46- Schwarz F, Rothamel D, Herten M, Wüstefeld M, Sager M. Immunohistochemically characterization of guided bone regeneration at a dehiscence type defect using different barrier membranes: an experimental study in dogs. *Clin Oral Implants Res*. 2008;19(4):402-15.
- 47- Rothamel D, Schwarz F, Sager M, Herten M, Sculean A. Biodegradation of differently cross-linked collagen membranes: an experimental study in the rat. *Clin Oral Implants Res*. 2005;16(3):369-78.
- 48- Bunyaratavej P, Wang HL. Collagen membranes: a review. *J Periodontol*. 2001;72(2):215-29.
- 49- Veríssimo DM, Leitão RF, Ribeiro RA, Figueiró SD, Sombra AS, Góes JC, et al. Polyanionic collagen membranes for guided tissue regeneration: effect of progressive glutaraldehyde cross-linking on biocompatibility and degradation. *Acta Biomater*. 2010;6(10):4011-8.
- 50- Tal H, Kozlovsky A, Artzi Z, Nencovsky CE, Moses O. Long-term biodegradation of cross-linked and non-cross-linked collagen barriers in human guided bone regeneration. *Clin Oral Implants Res*. 2008;19(3):295-302.
- 51- Rothamel D, Schwarz F, Sculean A, Herten M, Scherbaum W. Biocompatibility of various collagen membranes in cultures of human PDL fibroblasts and human osteoblast-like cells. *Clin Oral Implants Res*. 2004;15(4):443-9.
- 52- Dimitriou R, Mataliotakis GI, Calori GM, Giannoudis PV. The role of barrier membranes for guided bone regeneration and restoration of large bone defects: current experimental and clinical evidence. *BMC Med*. 2012;10(1):81.
- 53- Steigmann M. Pericardium membranes and xenograft particulate grafting material for horizontal alveolar ridge defects. *Implant Dent*. 2006;15(2):186-91.
- 54- Sterio TW, Katancik JA, Blanchard SB, Xenoudi P, Mealey BL. A prospective multicenter study of bovine pericardium membrane with cancellous particulate allograft for localized alveolar ridge augmentation. *Int J Periodontics Restorative Dent*. 2013;33(4):499-507.
- 55- Stavropoulos A, Chiantella G, Costa D, Steigmann M, Windish P. Clinical and Histologic evaluation of a granular bovine bone material used as an adjunct to GTR with a bioresorbable bovine pericardium collagen membrane in the treatment of intra bony defects. *J Periodontol*. 2011;82(3):462-70.
- 56- Ahn YS, Kim SG, Kim CS, Oh JS, Lim SC. Effect of guided bone regeneration with or without pericardium bio absorbable membrane on bone formation. *Oral Surg Oral Med Oral Pathol Oral Radiol*. 2012;114(5):S126-31.
- 57- Bai M, Zhang T, Ling T, Zhou Z, Xie H. Guided bone regeneration using acellular bovine pericardium in a rabbit mandibular model: in vitro and in vivo studies. *J Periodontol Restor*. 2014;49(4):499-507.
- 58- Rothamel D, Schwarz F, Fienitz T, Smeets R, Dreiseidler T. Biocompatibility and biodegradation of a native porcine pericardium membrane: results of in vitro and in vivo examinations. *Int J Oral Maxillofac Implants*. 2012;27(1):146.
- 59- Merli M, Moscatelli M, Mazzoni A, Merli M, Mariotti G. Lateral bone augmentation applying different biomaterials. A clinical and histological evaluation of a case report. *Z Zahnztl Implantol*. 2013;29:70-9.
- 60- Jimbo R, Marin C, Witek L, Suzuki M, Tovar N. Bone morphometric evaluation around immediately placed implants covered with porcine-derived pericardium membrane: an experimental study in dogs. *Int J Biomater*. 2012;2012:279167.
- 61- Thomaidis V, Kazakos K, Lyras DN, Dimitrakopoulos I, Lazaridis N. Comparative study of 5 different membranes for guided bone regeneration of rabbit mandibular defects beyond critical size. *Med Sci Monit*. 2008;14(4):BR 67-73.
- 62- Festa VM, Addabbo F, Laino L, Femiano F, Rullo R. Porcine-Derived Xenograft Combined with a soft cortical membrane versus extraction alone for implant site development: a clinical study in humans. *Clin Implant dent Relat Res*. 2013;15(5):707-13.
- 63- Wachtel H, Fickl S, Hinze M, Bolz W, Thalmeier T. The bone lamina technique: a novel approach for lateral ridge augmentation-a case series. *Int J Periodontol Restor Dent*. 2013;33(4):491-7.
- 64- McAllister BS, Haghghat K. Bone augmentation techniques. *J Periodontol*. 2007;78(3):377-96.
- 65- Garg A. Barrier membranes-materials review, Part I of II. *Dent Implantol Update*. 2011;22(9):61-4.
- 66- Hämmerle CH, Jung RE. Bone augmentation by means of barrier membranes. *Periodontol* 2000. 2003;33(1):36-53.
- 67- Nimigean VR, Nimigean V, Bencze MA, Dimcevic-Poesina N. Alveolar bone dehiscences and fenestrations: An anatomical study and review. *Rom J Morphol Embryol*.

2009;50(3):391-7.

**68-** Simion M, Misitano U, Gionso L, Salvato A. Treatment of dehiscences and fenestrations around dental implants using resorbable and nonresorbable membranes associated with bone auto grafts: a comparative clinical study. *Int J Oral Maxillofac Implants*. 1997;12(2):159-167.

**69-** Chattopadhyay S, Raines RT. Review collagen-based biomaterials for wound healing. *Biopolymers*. 2014;101(8): 821-33.

**70-** Chen ST, Dahlin C. Connective tissue grafting for primary closure of extraction sockets treated with an osteopromotive

membrane technique: surgical technique and clinical results. *Int J Periodontics Restorative Dent*. 1996;16(4):348-55.

**71-** Simion M, Jovanovic SA, Tinti C, Benfenati SP. Long-term evaluation of Osseointegrated implants inserted at the time or after vertical ridge augmentation. A retrospective study on 123 implants with 1-5-year follow-up. *Clin Oral Implants Res*. 2001;12(1):35-45.

**72-** Rocchietta I, Fontana F, Simion M. Clinical outcomes of vertical bone augmentation to enable dental implant placement: a systematic review. *J Clin Periodontol*. 2008;35(s8):203-15.

Archive of SID