

بررسی ایمونوهیستوشیمی گیرنده استروژن در ۳۵۱ نمونه بلوک پارافینی ضایعات خوش خیم و بدخیم تیروئید

دکتر سید محمد توانگر^(۱)، دکتر مریم منجم‌زاده^(۱)، دکتر باقر لاریجانی^(۲)

چکیده

مقدمه: پاتوزنز بیماری‌های تیروئید مسأله‌ای پیچیده است و عوامل ژنتیک، کمبود ید، جنس، سن، سابقه اشعه گرفتن در دوران کودکی، آنتی‌بادی‌های محرک رشد و سایر عوامل رشد اپیتلیال در ایجاد این بیماری‌ها نقش دارند. یافته‌های اپیدمیولوژیک و شواهد تجربی موجود درباره ضایعات تیروئید، پیشنهاد کننده این موضوع است که هورمون‌های جنسی زنان به ویژه استروژن ممکن است بر این غده و نئوپلاسم‌های آن اثر داشته باشند. این احتمال با بررسی ۳۵۱ نمونه بافت تیروئید بررسی شد. **مواد و روش‌ها:** ۳۵۱ نمونه بافت تیروئید شامل ۱۳۰ مورد گواتر و ۲۲۱ ضایعه نئوپلاستیک برای بررسی ایمونوهیستوشیمی برای گیرنده استروژن انتخاب شدند. کنترل مثبت در این آزمایش‌ها شامل بافت استروژن مثبت کارسینوم پستان بود. یافته‌ها: میزان موارد مثبت شده گیرنده استروژن به شرح زیر بود: گواترندولار ۲۴٪ (۳۱ مورد از ۱۳۰ مورد)، آدنوم فولیکولار ۲۲٪ (۸ مورد از ۳۷ مورد)، کارسینوم فولیکولار ۱۱٪ (۲ مورد از ۱۸ مورد)، کارسینوم پاپیلاری ۳۱٪ (۳۷ مورد از ۱۱۹ مورد)، کارسینوم مدولاری ۰٪ و کارسینوم تمایز نیافته ۰٪. در ضایعات بیشتر تمایز یافته نظیر کارسینوم پاپیلاری و آدنوم فولیکولار میزان بروز گیرنده استروژن بیشتر بود. این یافته با بیشتر مطالعات انجام شده در این زمینه همخوانی دارد. نتیجه‌گیری: میزان مثبت شدن گیرنده استروژن تفاوت چشمگیری بین مردان و زنان در گروه‌های سنی متفاوت ندارد و همچنین ارتباطی بین این میزان با وضعیت درگیری یا عدم درگیری گره‌های لنفاوی و تهاجم عروقی یا کپسولی مشاهده نشد. میزان نسبتاً بالای مثبت شدن گیرنده استروژن در گواتر، آدنوم فولیکولار و کارسینوم پاپیلاری و ارتباط آماری قوی بین مثبت شدن گیرنده استروژن و کارسینوم پاپیلاری ($p < 0/005$) مطرح کننده این امر است که میزان مثبت شدن گیرنده استروژن با تمایز بیشتر ضایعات تیروئید، افزایش می‌یابد.

واژگان کلیدی: گیرنده استروژن، تیروئید، ایمونوهیستوشیمی

مقدمه

پاتوزنز بیماری‌های تیروئید مسأله‌ای پیچیده است و عوامل ژنتیک، کمبود ید، جنس، سن، سابقه اشعه گرفتن در دوران کودکی، آنتی‌بادی‌های محرک رشد و سایر عوامل

رشد اپیتلیال در این بیماری‌ها نقش دارند. همچنین ضایعات خوش‌خیم و بدخیم تیروئید در زنان شایعتر و پیش‌آگهی آنها نیز در زنان بهتر است.^{۱-۴} غلبه داشتن بیماری‌های خوش‌خیم و بدخیم تیروئید در زنان، بسیاری را بر آن داشته است که درباره نقش هورمون‌های جنسی در بیماری‌های تیروئید پژوهش کنند. بیماری‌های تیروئید در بسیاری از زنان در سنین باروری به وجود می‌آید و در این هنگام میزان هورمون‌های استروژن و پروژسترون در حداکثر غلظت است. میزان بروز کارسینوم تیروئید در زنان در سنین باروری حدود سه برابر بیشتر از آقایان است در حالی که پیش از منارک و پس از یائسگی این اختلاف کمتر می‌شود.

(۱) بخش پاتولوژی، بیمارستان شریعتی
دانشگاه علوم پزشکی و خدمات بهداشتی - درمانی تهران
(۲) مرکز تحقیقات غدد و متابولیسم،
دانشگاه علوم پزشکی و خدمات بهداشتی - درمانی تهران
نشانی مکاتبه: تهران، خیابان کارگر شمالی، بیمارستان شریعتی،
بخش پاتولوژی، دکتر سید محمد توانگر
E-mail: mtavangar@yahoo.com

رو اهمیت این گیرنده‌ها هنوز نامشخص است. البته در یک مطالعه توسط کیشینو و همکاران از نتایج امید بخش استفاده از تاموکسیفن در دوز بالا در درمان کارسینوم‌های تیروئید آناپلاستیک که مقاوم به چند دارو بوده‌اند، یاد شده است.^{۱۵} از مطالعاتی که در این زمینه صورت گرفته است می‌توان به موارد زیر اشاره کرد: هپاسا و همکارانش ۳۱۳ نمونه بافت تیروئید را بررسی کردند و رنگ‌آمیزی ER (گیرنده استروژن) برای آن انجام دادند.^{۱۶} همچنین تاکچی مطالعه مشابهی انجام داد که در آن تعداد سلول‌های ER مثبت را در ضایعات مختلف تیروئید مقایسه کرد.^{۱۷} همچنین می‌توان به مطالعه یان و همکاران در بررسی وجود گیرنده استروژن در نمونه‌های فروزن سکشن تیروئید^{۱۸} و میکی و همکاران در بررسی وجود گیرنده استروژن و پروژسترون و آندروژن در بافت‌های تیروئید اشاره نمود.^۱

در این مطالعه بررسی شده است که آیا گیرنده استروژن در ضایعات مختلف تیروئید وجود دارد یا خیر و دیگر اینکه آیا وجود این گیرنده‌ها با تفاوت‌های دموگرافیک در بیماران گروه‌های مختلف از جمله سن و جنس و نوع ضایعه ارتباطی دارند یا خیر.

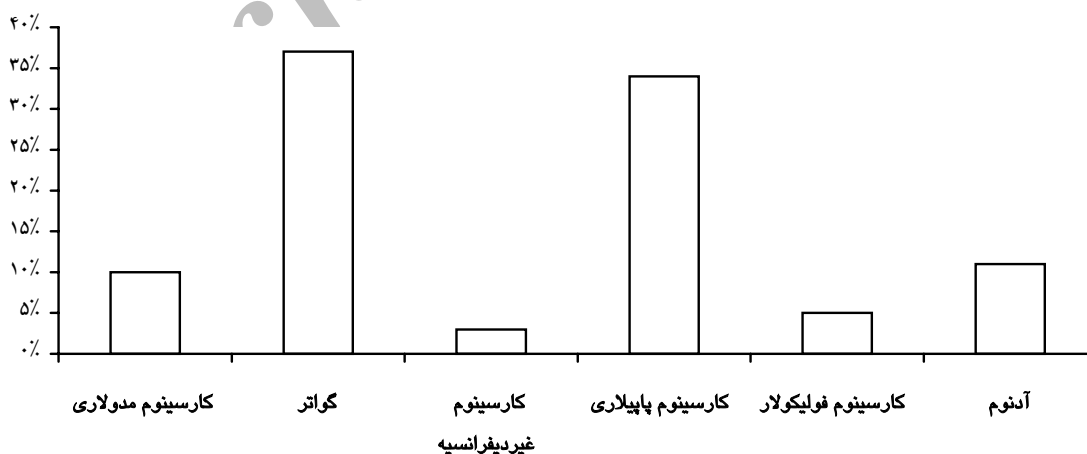
در این مطالعه از روش ایمونوهیستوشیمی با آویدین - بیوتین - پراکسیداز بر روی بلوک‌های پارافینی بافت‌های فیکس شده در فرمالین استفاده گردید.

این تفاوت به نظر چیزی فراتر از اثرات محیطی است زیرا در تمام مناطق جغرافیایی دیده می‌شود. افزایش اندک خطر کارسینوم تیروئید در زنانی که از قرص‌های خوراکی پیشگیری از بارداری استفاده نموده‌اند، نیز دیده شده است. مشاهده گیرنده استروژن در هسته‌های سلول‌های ضایعات تیروئید در بررسی بیولوژیک آنها لازم به نظر می‌رسد.^۵

آدنوم فولیکولار و کارسینوم خوب تمایز یافته غالباً در زنان به وجود می‌آید و در دوران پس از بلوغ و پیش از یائسگی شایعتر است.^{۵،۸} این یافته‌های اپیدمیولوژیک، راهنمای تحقیقاتی در این مورد شده است تا وجود گیرنده استروژن و پروژسترون روی ضایعات نئوپلاستیک و غیرنئوپلاستیک تیروئید بررسی شود.^{۸،۱۴}

از جمله کاربردهای ممکن در اثبات وجود گیرنده در بافت سرطانی، احتمال وابستگی آن ضایعه به هورمون خاص مورد نظر است. بنابراین تغییر دادن سنتز یا ترشح آن با استفاده از داروهای موجود، ممکن است به توقف رشد سلول‌های سرطانی کمک کند. این نظریه درباره سرطان‌های پستان و پروستات به اثبات رسیده است و درمان‌های ضد هورمونی در پیش آگهی این بیماری‌ها تغییر چشمگیری به وجود آورده است.^۵

تحقیقات چندانی هنوز درباره میزان گیرنده‌ها^{۱۱} و تظاهرات بالینی بیماری‌های تیروئید انجام نشده است و در بررسی‌های موجود، حجم نمونه‌ها محدود بوده است؛ از این



نمودار ۱- فراوانی ضایعات مورد بررسی

i- well-differentiated
ii-Receptor content

مواد و روش‌ها

در این بررسی ۲۵۱ بلوک پارافینی از بافت‌های تیروئید استفاده شد که شامل ۱۳۰ مورد (۳۷٪) گواتر، ۱۱۹ مورد (۳۴٪) کارسینوم پاپیلاری، ۲۵ مورد (۱۰٪) کارسینوم مدولاری، ۱۲ مورد (۳٪) کارسینوم تمایز نیافته، ۱۸ مورد (۵٪) کارسینوم فولیکولار و ۳۷ مورد (۱۱٪) آدنوم فولیکولار بود. به طور کلی ۱۳۰ مورد گواتر (۳۷٪) و ۲۲۱ مورد (۶۳٪) ضایعه نئوپلاستیک مورد بررسی قرار گرفت (نمودار ۱).

موارد به ۳ گروه سنی تقسیم شدند: زنان سنین پیش از یائسگی، زنان سنین پس از یائسگی و مردهای با سنین متفاوت.

اسلایدها بررسی شد و بلوک مناسب با حداقل خونریزی و نکروز و با فیکساسیون مناسب به همراه کمی بافت تیروئید طبیعی در اطراف ضایعه انتخاب شد. ضایعات بدخیم همچنین از نظر وجود تهاجم کپسولی، عروقی و وضعیت گره‌های لنفاوی بررسی شدند.

با استفاده از آویدین - بیوتین - پراکسیداز با استفاده از آنتی‌بادی‌های مونوکلونال موش^۱ رنگ‌آمیزی ایمونوهیستوشیمی انجام شد. رنگ‌آمیزی روی بلوک‌های پارافینی فیکس شده در فرمالین انجام گرفت. قبل از رنگ‌آمیزی برش‌ها پارافین‌زدایی شدند، سپس در میکروویو قرار داده شده، در نهایت با انکوباسیون در پراکسید هیدروژن ۳٪ پراکسیداز داخلی مهار شدند و با استفاده از سرم غیر ایمون از اتصال غیر اختصاصی آنتی‌بادی‌ها جلوگیری شد. برای هر دوره رنگ‌آمیزی، کنترل مثبت شامل بافت سرطان پستان با گیرنده استروژن مثبت گذاشته شد. ضایعات در صورت وجود حداقل ۱۰٪ واکنش قطعی در بافت، مثبت تلقی شدند.^۵ در این ضایعات همانند سایر موارد رنگ‌آمیزی گیرنده استروژن، واکنش در هسته به وجود آمد.

یافته‌ها

یافته‌های بافت شناسی

گواتر (۱۳۰ مورد): طیف وسیعی از تظاهرات مشاهده شد. برخی موارد شامل ندول‌هایی تشکیل شده از فولیکول‌های تیروئید بزرگ و برخی دیگر شدیداً پر سلول

بودند. برخی نمونه‌ها متشکل از نماهای متفاوت بودند که به طور مخلوط با یکدیگر قرار داشتند. اپیتلیوم صاف و در مواردی فعال به همراه زواید پاپیلاری بود و درجاتی از آماس، کلسیفیکاسیون، خونریزی، تغییرات هرتلیⁱⁱ نیز در بعضی از اسلایدها دیده شد.

آدنوم فولیکولار (۳۷ مورد): آدنوماها نماهای متفاوتی داشتند: جنینی،ⁱⁱⁱ رویانی،^{iv} هرتل، ساده و کلویید.

کارسینوم پاپیلاری (۱۱۹ مورد): به عنوان شایعترین بدخیمی تیروئید، این مورد بیشتر از سایر موارد بررسی شد. اکثر موارد کارسینوم پاپیلاری از نوع کلاسیک بود اما مواردی از نمای اسکروزان پراکنده،^v فولیکولار، میکروکارسینوم و فرم کپسول‌دار^{vi} نیز دیده شد.

کارسینوم فولیکولار (۱۸ مورد): نمای این موارد شبیه به آدنوم فولیکولار بود ولی در این موارد تهاجم عروقی یا کپسولی دیده می‌شد. بعضی از موارد آتیپی هسته‌ای و میتوزهای غیر طبیعی داشتند.

کارسینوم مدولاری (۲۵ مورد): تمام موارد کارسینوم مدولاری با ایمونوهیستوشیمی اثبات شده بودند.

کارسینوم غیردیفرازیسه: (۱۲ مورد): ۱ مورد نمای اسکواموئید داشت و بقیه سارکوماتوئید بودند. تمام موارد با توجه به معاینات بالینی و رنگ‌آمیزی‌های ایمونوهیستوشیمی، اولیه بودند.

یافته‌های ایمونوهیستوشیمی

پس از رنگ‌آمیزی ایمونوهیستوشیمی، داده‌ها با نرم‌افزار SPSS 10 مورد آنالیز آماری قرار گرفتند و نتایج به شرح زیر بود: ۷۲٪ نمونه‌ها مربوط به زنان با متوسط سن ۲۷ سال و بقیه مربوط به مردان با متوسط سن ۳۶ سال بود. واکنش مثبت با ER (گیرنده استروژن) در ۷۹ مورد از کل ضایعات (۲۲/۵٪) دیده شد که این موارد متشکل از ۱۶٪ زنان و ۶/۵٪ مردان بود. واکنش مثبت برای گیرنده استروژن در ضایعات مختلف در جدول (۱) آمده است.

ii- Hurthle cell changes

iii- Fetal

iv- Embryonal

v- Diffuse sclerosing variant

vi- Encapsulated

i-DAKO monoclonal mouse Anti - human - estrogen-receptor clone 1D5 (Anti ER, 1D5)

بحث

چنان که می‌دانیم تومورهای برخی از اندام‌ها مانند پستان و پروستات تحت اثر هورمون‌های جنسی قرار می‌گیرند^{۱،۲} و این نقش به عهده سلول‌های نئوپلاستیکی است که دارای گیرنده آن هورمون خاص می‌باشند. همچنین به نظر می‌رسد که بیماری‌های تیروئید تحت اثر هورمون‌های جنسی باشند. ندول‌های تیروئید در زنان شیوع بیشتری دارند و پیش‌آگهی آنها نیز در زنان بهتر از مردان است. مکانیسم این اختلاف به خوبی شناخته شده نیست و اگر هورمون‌های جنسی اثر مستقیمی بر بافت تیروئید داشته باشند، وجود گیرنده استروژن در آن بافت الزامی است. این موضوع را برخی مطالعات مطرح کرده‌اند.^۱ وابستگی رشد برخی نئوپلاسم‌های تیروئید به هورمون تحریک‌کننده تیروئید (TSH) اهمیت فراوانی در درمان دارد، چرا که با تجویز هورمون تیروئید و سرکوب نمودن ترشح TSH، به درمان کمک می‌شود.

گزارش‌های اخیر نشان می‌دهند که گیرنده استروژن در بافت تیروئید وجود دارد و همچنین مطرح می‌کنند که این گیرنده‌ها ممکن است در بیولوژی نئوپلاسم‌های آن نقش داشته باشند.^{۳-۱۸،۱۱-۳۰} برخی مطالعات نشان داده است که β -۱۷ - استرادیول به عنوان یک میتوزن قوی برای ضایعات خوش‌خیم و بدخیم تیروئید عمل می‌کند و اثر اولیه خود را نه تنها با اتصال به گیرنده استروژن در هسته، بلکه با فعال کردن مسیر میتوزن - پروتئین کیناز فعال شده^۱ اعمال می‌نماید.^۷

در این مطالعه تلاش بر این بود تا نشان دهیم آیا گیرنده استروژن در ضایعات نئوپلاستیکی و غیرنئوپلاستیکی تیروئید وجود دارد یا خیر و نیز تفاوت در ظهور این گیرنده در مردان و زنان، گروه‌های سنی متفاوت و نوع خاص ضایعه تیروئیدی را بررسی نماییم.

واکنش مثبت برای گیرنده استروژن در ۲۴٪ گواترها و ۳۱٪ کارسینوم‌های پاپیلاری و ۲۲٪ از آدنوماهای فولیکولار دیده شد و همچنین ارتباط آماری قوی بین گیرنده استروژن مثبت و نوع کارسینوم پاپیلاری به دست آمد ($p < 0.05$).

فقدان واکنش مثبت برای گیرنده استروژن در کارسینوماهای تمایز نیافته و مدولاری و موارد نسبتاً اندک

جدول ۱- فراوانی وجود گیرنده استروژن در ضایعات مختلف تیروئید

| نوع ضایعه | تعداد کل | تعداد و درصد گیرنده استروژن مثبت |
|-----------------------|----------|----------------------------------|
| گواتر | ۱۳۰ | ۳۱ (۲۴٪) |
| کارسینوم مدولاری | ۳۵ | ۰ (۰٪) |
| کارسینوم پاپیلاری | ۱۱۹ | ۳۷ (۳۱٪) |
| کارسینوم فولیکولار | ۱۸ | ۲ (۱۱٪) |
| کارسینوم غیردیفرانسیه | ۱۲ | ۰ (۰٪) |
| آدنوم | ۳۷ | ۸ (۲۲٪) |
| جمع | ۳۵۱ | ۷۸ (۲۲/۵٪) |

واکنش مثبت، ۲۴٪ در گواترها و ۲۱٪ در ضایعات نئوپلاستیکی دیده شد که در گروه نئوپلاستیکی واکنش مثبت برای گیرنده استروژن به این صورت بود: ۳۷ مورد از ۱۱۹ مورد (۳۱٪) در کارسینوم‌های پاپیلاری، ۲ مورد از ۱۲ مورد (۱۱٪) در کارسینوم فولیکولار، (صفر مورد) در کارسینوم مدولاری، (صفر مورد) در کارسینوم غیر دیفرانسیه، ۸ مورد از ۳۷ مورد (۲۲٪) در آدنوم فولیکولار.

۱/۱٪ از بافت‌های طبیعی تیروئید کنار بافت‌های خوش‌خیم و بدخیم دارای واکنش مثبت برای گیرنده استروژن بودند.

شدت رنگ‌پذیری در مناطق مختلف با یکدیگر تفاوت داشت و تنها مواردی مثبت تلقی شد که به طور مشخص هسته رنگ قهوه‌ای یا قهوه‌ای - سیاه از خود نشان می‌داد و رنگ‌پذیری محدود به هسته بود.

تفاوت محسوسی بین گروه‌های سنی متفاوت و زنان و مردان با هم وجود نداشت و همچنین ارتباط آماری بین مثبت شدن برای گیرنده استروژن در ضایعات خوش‌خیم و بدخیم دیده نشد. با این وجود در گروه ضایعات نئوپلاستیکی، ارتباط آماری قوی بین مثبت شدن برای گیرنده استروژن و نوع ضایعه کارسینوم پاپیلاری دیده شد ($p < 0.05$).

ارتباط آماری بین واکنش مثبت برای ER با تهاجم عروقی یا کپسولی و درگیری گره‌های لنفاوی در گروه نئوپلاستیکی وجود نداشت.

i- Mitogen - activated protein kinase

همانند مطالعات قبلی ارتباط بین واکنش برای گیرنده استروژن با سن، وجود تهاجم کپسولی، عروقی یا درگیری غدد لنفاوی دیده نشد.^{۱۲}

نقش استروژن در ضایعات تیروئید به خصوص تومورهای خوب تمایز یافته مانند کارسینوم پاپیلاری و آدنوم فولیکولار و همچنین در گواتر نیازمند تحقیقات بیشتر است.

سپاسگزاری

بدین وسیله از جناب آقای دکتر جلیلی که در امر آنالیز داده‌ها همکاری داشتند و سرکار خانم عظیمی تکنسین محترم ایمونوهیستوشیمی قدردانی می‌گردد.

در کارسینوم فولیکولار در مقایسه با گواتر، کارسینوم پاپیلاری و آدنوم فولیکولار مطرح کننده این امر است که واکنش مثبت برای گیرنده استروژن در ضایعات با تمایز بالاتر بیشتر است و این مطابق مطالعات گذشته است.^{۱۶-۱۸}

در این مطالعه مانند مطالعات قبلی میزان موارد گیرنده استروژن مثبت به میزان چشمگیری در ضایعات تیروئید از بافت نرمال تیروئید بیشتر بوده است.^{۱۴}

وجود گیرنده استروژن در ضایعات تیروئید مطرح کننده این احتمال است که شاید هورمون‌های جنسی تأثیر مستقیمی بر ضایعات تیروئید داشته باشند.

با توجه به اینکه واکنش برای گیرنده استروژن تفاوتی بین زنان و مردان نداشته، تفاوت دیده شده در تومورهای تیروئید بین دو جنس شاید بیانگر میزان بالاتر سطح استروژن سرمی در زنان باشد.

References

- Miki H, Oshimo K, Inoue H, Morimoto T, Monden Y. Sex hormone receptors in human thyroid tissues. *Cancer*. 1990; 66:1759-62.
- Henderson BE, Ross RK, Pike MC, Casagrande JT. Endogenous hormones as a major factor in human cancer. *Cancer Res* 1982; 42:3232-9.
- Samaan NA, Maheshwari YK, Nader S, Hill CS Jr, Schultz PN, Haynie TP, et al. Impact of therapy for differentiated carcinoma of the thyroid: an analysis of 706 cases. *J Clin Endocrinol Metab* 1983; 56:1131-8.
- Lewy-Trenda I. Estrogen and progesterone receptors in neoplastic and non-neoplastic thyroid lesions. *Pol J Pathol* 2002; 53:67-72.
- Diaz NM, Mazoujian G, Wick MR. Estrogen-receptor protein in thyroid neoplasms. An immunohistochemical analysis of papillary carcinoma, follicular carcinoma, and follicular adenoma. *Arch Pathol Lab Med* 1991; 115:1203-7.
- Ron E, Kleinerman RA, Boice JD Jr, LiVolsi VA, Flannery JT, Fraumeni JF Jr. A population-based case-control study of thyroid cancer. *J Natl Cancer Inst* 1987; 79:1-12.
- Waterhouse J, Muir C, Shanmugaratnam K. *Cancer incidence in five continents*. New York, Springer-verlag NY inc; 1982; 4: 185-98.
- Mazzaferri EL, Young RL, Oertel JE, Kemmerer WT, Page CP. Papillary thyroid carcinoma: the impact of therapy in 576 patients. *Medicine (Baltimore)* 1977; 56:171-96.
- van Hoeven KH, Menendez-Botet CJ, Strong EW, Huvos AG. Estrogen and progesterone receptor content in human thyroid disease. *Am J Clin Pathol* 1993; 99:175-81.
- Molteni A, Warpeha RL, Brizio-Molteni L, Fors EM. Estradiol receptor-binding protein in head and neck neoplastic and normal tissue. *Arch Surg*. 1981; 116:207-10.
- Clark OH, Gerend PL, Davis M, Goretzki PE, Hoffman PG Jr. Estrogen and thyroid-stimulating hormone (TSH) receptors in neoplastic and nonneoplastic human thyroid tissue. *J Surg Res* 1985; 38:89-96.
- Money SR, Muss W, Thelmo WL, Boeckl O, Pimpl W, Kaindl H, et al. Immunocytochemical localization of estrogen and progesterone receptors in human thyroid. *Surgery* 1989; 106:975-8.
- Bur M, Perlman C. Estrogen and progesterone receptor expression in tumors of the thyroid. *Am J clin patol* 1991; 96:409-10.
- Mizukami Y, Michigishi T, Nonomura A, Hashimoto T, Noguchi M, Matsubara F. Estrogen and estrogen receptors in thyroid carcinomas. *J Surg Oncol* 1991; 47:165-9.
- Kishino T, Watanabe M, Kimura M, Sugawara I. Anti-proliferative effect of toremifene and tamoxifen on estrogen receptor-lacking anaplastic thyroid carcinoma cell lines. *Biol Pharm Bull* 1997; 20:1257-60.
- Hiasa Y, Nishioka H, Kitahori Y, Yane K, Nakaoka S, Ohshima M, et al. Immunohistochemical analysis of estrogen receptors in 313 paraffin section cases of human thyroid tissue. *Oncology* 1993; 50:132-6.
- Takeichi N, Ito H, Haruta R, Matsuyama T, Dohi K, Tahara E. Relation between estrogen receptor and malignancy of thyroid cancer. *Jpn J Cancer Res* 1991; 82:19-22.
- Yane K, Kitahori Y, Konishi N, Okaichi K, Ohnishi T, Miyahara H, et al. Expression of the estrogen receptor in human thyroid neoplasms. *Cancer Lett* 1994; 84:59-66.
- Rosai J. *Ackerman's Surgical Pathology*. 8th edition. Mosby; 1996: p.525-26
- Murago M, Torre G, Bernasconi D, Fazzudi L, Berta S, Giordano G. Thyroid and steroid receptors. *J endocrinol invest* 1989; 12: 565-70.
- Weiss W. Changing incidence of thyroid cancer. *J Natl Cancer Inst* 1979; 62:1137-42.

22. Cady B, Sedgwick CE, Meissner WA, Wool MS, Salzman FA, Werber J. Risk factor analysis in differentiated thyroid cancer. *Cancer* 1979; 43:810-20.
23. McDermott WV JR, Morgan WS, Hamlin E JR, Cope O. Cancer of the thyroid. *J Clin Endocrinol Metab* 1954; 14:1336-54.
24. Carcangiu ML, Zampi G, Pupi A, Castagnoli A, Rosai J. Papillary carcinoma of the thyroid. A clinicopathologic study of 241 cases treated at the University of Florence, Italy. *Cancer* 1985; 55: 805-28.
25. McTiernan AM, Weiss NS, Daling JR. Incidence of thyroid cancer in women in relation to reproductive and hormonal factors. *Am J Epidemiol* 1984; 120:423-35.
26. Nathanson IT, Towne LE, Aub JC. Normal excretion of sex hormones in childhood. *Endocrinology* 1941; 28: 851-65.
27. Greenman DL, Highman B, Chen J, Sheldon W, Gass G. Estrogen-induced thyroid follicular cell adenomas in C57BL/6 mice. *J Toxicol Environ Health* 1990; 29:269-78.
28. Hampl R, Nemeč J, Heresova J, Kimlova I, Starka L. Estrogen receptors in human goitrous and neoplastic thyroid. *Endocrinol Exp* 1985; 19:227-30.
29. Chaudhuri PK, Prinz R. Estrogen receptor in normal and neoplastic human thyroid tissue. *Am J Otolaryngol* 1989; 10:322-6.
30. Manole D, Schildknecht B, Gosnell B, Adams E, Derwahl M. Estrogen promotes growth of human thyroid tumor cells by different molecular mechanisms. *J Clin Endocrinol Metab* 2001; 86:1072-7.

Archive of SID