

## بررسی فراوانی نشانگر Cox2 در نئوپلاسم‌های خوش خیم و بدخیم تیروئید

دکتر سید محمد توانگر<sup>۱</sup>، دکتر آرش نیک‌منش<sup>۱</sup>، دکتر باقر لاریجانی<sup>۲</sup>، دکتر رامین حشمت<sup>۲</sup>، دکتر آناهیتا لشکری<sup>۲</sup>،  
دکتر خدیجه ادبی<sup>۲</sup>

(۱) بخش پاتولوژی، بیمارستان دکتر شریعتی، دانشگاه علوم پزشکی تهران؛ (۲) مرکز تحقیقات غدد درون‌ریز و متابولیسم، بیمارستان دکتر شریعتی، دانشگاه علوم پزشکی تهران؛ نشانی مکاتبه‌ی نویسنده‌ی مسئول: تهران، خیابان کارگر شمالی، بیمارستان دکتر شریعتی، بخش پاتولوژی، دکتر سیدمحمدتوانگر e-mail:tavangar@ams.ac.ir

### چکیده

**مقدمه:** عوامل پیش‌آگهی دهنده‌ی متفاوتی در نئوپلاسم‌های تیروئید وجود دارد. Cox2 آنزیمی است که در تبدیل اسید آراشیدونیک به پروستاگلاندین نقش دارد. افزایش بیان Cox2 در انواع متفاوتی از سرطان‌ها از جمله سرطان کولورکتال، معده، ریه، پروستات، پستان و تیروئید گزارش شده است. بدخیمی‌های تیروئید از جمله بدخیمی‌های شایع غدد درون‌ریز است و مطالعه‌های مولکولی متعددی برای روشن شدن پاتوژنز آنها در حال انجام است. مواد و روش‌ها: در این مطالعه برای بررسی بروز Cox2 در نئوپلاسم‌های بدخیم و خوش خیم تیروئید و ارتباط آن با سایر عوامل بالینی و پاتولوژی، ۲۰۰ بلوک پارافینی شامل ۱۳۷ مورد کارسینوم پاپیلری تیروئید، ۱۰ مورد کارسینوم فولیکولر، ۱۷ مورد کارسینوم مدولری، ۲ مورد کارسینوم آناپلاستیک، ۲۷ مورد آدنومای فولیکولر و ۷ مورد آدنومای هرتل سل تیروئید به روش ایمنوهیستوشیمی برای مارکر آنزیمی Cox2 رنگ‌آمیزی شدند. یافته‌ها: موارد Cox2 مثبت در کارسینوم پاپیلری تیروئید (۳۸/۷٪)، کارسینوم فولیکولر (۲۰٪)، کارسینوم مدولری (۲۹/۶٪)، آدنوم فولیکولر (۲۵/۹٪) و در آدنوم هرتل سل (۲۸/۵٪) بود. نتیجه‌گیری: اختلاف معنی‌داری بین گروه‌های مختلف نئوپلاسم‌های تیروئید و بروز Cox2 پیدا نشد. هم‌چنین در این مطالعه ارتباطی بین لنفاتیک عروقی و تهاجم کپسولی و بروز Cox2 در نئوپلاسم‌های خوش خیم و بدخیم تیروئید دیده نشد.

**واژگان کلیدی:** تیروئید، نئوپلاسم، ایمنوهیستوشیمی، Cox2

دریافت مقاله: ۸۶/۲/۱۱ - دریافت اصلاحیه: ۸۶/۴/۳۰ - پذیرش مقاله: ۸۶/۵/۳

### مقدمه

طبیعی بدن بیان می‌شود و پروستاگلاندینی را می‌سازد که برای هموستاز طبیعی و فیزیولوژیک لازم است. در مقابل، ژن آنزیم Cox2 روی کروموزوم 1q قرار گرفته است و یک پروتئین ۷۰ کیلودالتونی را کد می‌کند.<sup>۱</sup> Cox2 توسط سیتوکین‌ها، فاکتورهای رشد و پروموتورهای تومور القا می‌شود.<sup>۲</sup> افزایش بیان Cox2 در انواع مختلفی از سرطان‌ها دیده شده است از جمله سرطان کولورکتال، معده، ریه، پروستات، پستان و تیروئید.<sup>۳-۸</sup> افزایش بروز Cox2 می‌تواند

آنزیم سیلکواکسیژناز (Cox2) در تبدیل اسید آراشیدونیک به پروستاگلاندین H2 مؤثر است. دو ایزوفورم از آنزیم Cox وجود دارد: Cox1 و Cox2، که وظیفه‌ی کاملاً متفاوتی دارند.<sup>۱</sup> ژن Cox1 روی کروموزوم 9q قرار گرفته، یک پروتئین ۶۶ کیلودالتونی را کد می‌کند. این ژن روی بیشتر بافت‌های

برش‌ها سپس با آنتی‌بادی اولیه به مدت یک شب در ۴ درجه‌ی سانتی‌گراد انکوبه شدند سپس سه بار با TBS شستشو شده با محلول از پیش آماده‌ی آنتی‌بادی کنژوگه به مدت ۶۰ دقیقه در دمای اتاق انکوبه شدند. (بیوتین ۳۰ دقیقه واسترپ آویدین ۳۰ دقیقه). بعد از شستشو در TBS محصول نهایی واکنش بادی آمینوبنزیدین (DAB) قابل رؤیت شد.

مثبت یا منفی بودن با حدنصاب<sup>۱۰</sup> ۱۰٪ تعیین شد.<sup>۲۷</sup> سلول‌های مثبت از نظر Cox<sub>2</sub> به صورت سیتوپلاسمی و غشایی رنگ گرفتند. داده‌ها با نرم‌افزار SPSS تجزیه و تحلیل شد.

## یافته‌ها

در این مطالعه تعداد کل بلوک‌های پارافینی مورد مطالعه ۲۰۰ عدد از افرادی با متوسط سن ۴۰/۴۷ سال و انحراف معیار ۱۵/۰۶ سال که ۶۹ مورد مذکر (۳۴/۵٪) و ۱۳۱ مورد مؤنث (۵۶/۵٪) بودند. در گروه نئوپلاسم‌های بدخیم ۱۳۷ مورد کارسینوم پاپیلری (۶۸/۵٪)، ۱۰ مورد کارسینوم فولیکولر (۵٪)، ۱۷ مورد کارسینوم مدولری (۸/۵٪) و ۲ مورد کارسینوم آناپلاستیک (۱٪) و در گروه نئوپلاسم‌های خوش‌خیم ۲۷ مورد آدنوم فولیکولر (۱۳،۵٪) و ۷ مورد آدنوم هرثل سل (۳،۵٪) به دست آمد.

به علت وجود تنها ۲ مورد کارسینوم آناپلاستیک این گروه از مطالعه حذف و آنالیز برای ۱۹۸ مورد باقیمانده انجام شد.

در گروه نئوپلاسم‌های بدخیم که در کل، ۱۶۴ مورد را شامل می‌شد در ۸ مورد (۴/۹٪) تهاجم عروقی و در ۵۵ مورد (۳۳/۵٪) تهاجم کپسولی دیده شد.

از بین ۱۳۷ مورد کارسینوم پاپیلری در ۱ مورد (۰/۷٪) تهاجم عروقی و در ۴۰ مورد (۲۹/۲٪) تهاجم کپسولی دیده شد. از بین ۱۰ مورد کارسینوم فولیکولر در ۴ مورد (۴۰٪) تهاجم عروقی و در ۱۰ مورد (۱۰۰٪) تهاجم کپسولی دیده شد. از بین ۱۷ مورد کارسینوم مدولری ۳ مورد (۱۷/۶٪) تهاجم عروقی و در ۵ مورد (۲۹/۴٪) تهاجم کپسولی دیده شد (جدول ۱).

از طریق افزایش ژن آنتی‌آپتوتیک BCL<sub>2</sub> باعث مهار آپوپتوز شود.<sup>۹</sup>

از طرفی در بعضی مطالعه‌ها نشان داده شده است که سطح Cox<sub>2</sub> می‌تواند ارتباط مستقیم با آنژیوژنز داشته باشد.<sup>۱۰</sup>

در میان بدخیمی‌های غدد درون‌ریز سرطان‌های تیروئید از جایگاه ویژه‌ای برخوردار می‌باشد. از آنجا که شیوع سرطان‌های تیروئید در مناطقی از دنیا رو به افزایش است تمایل زیادی به مطالعه در زمینه‌ی این سرطان و کشف ژن‌ها و رفتارهای بیولوژیک این بدخیمی وجود دارد.<sup>۱۱</sup>

به دلیل جایگاه سرطان‌های تیروئید در میان سرطان‌های غدد درون‌ریز و یافته‌های مختلف در مطالعه‌های قبلی هدف از این مطالعه بررسی بروز نشانگر سلولی Cox<sub>2</sub> در نئوپلاسم‌های تیروئید به منظور روشن شدن و درک بهتر پاتوژنز بیماری بود تا شاید بتوان گام مؤثری در جلوگیری از پیشرفت و احتمالاً درمان بدخیمی‌های آن برداشت.

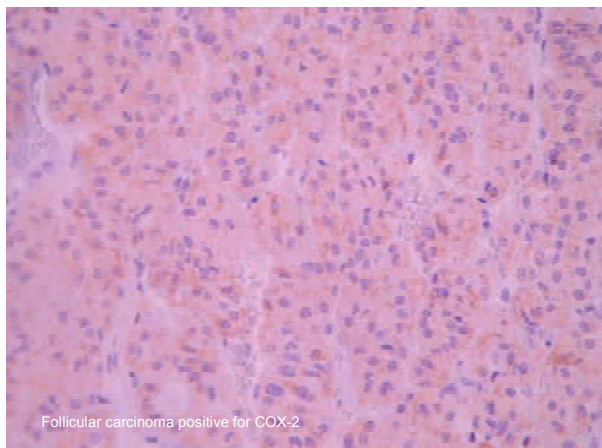
## مواد و روش‌ها

در این مطالعه تعداد کل نمونه‌ها ۲۰۰ بلوک پارافینی بود که از بخش پاتولوژی بیمارستان دکتر شریعتی تهران در فاصله‌ی سال‌های ۱۳۸۳-۱۳۸۵ انتخاب شد. موارد مورد مطالعه شامل ۱۳۷ مورد کارسینوم پاپیلری، ۱۰ مورد کارسینوم فولیکولر، ۱۷ مورد کارسینوم مدولری، ۲ مورد کارسینوم آناپلاستیک، ۲۷ مورد آدنوم فولیکولر و ۷ مورد آدنوم هرثلی بود. اسلایدهای H&E مربوط به بلوک‌های موجود در بخش پاتولوژی بررسی و بلوک مناسب با حداقل خونریزی و نکروز با فیکاسیون مناسب برای مطالعه انتخاب شدند. رنگ‌آمیزی ایمنوهیستوشیمی با روش LSAB<sup>۱۲</sup> برای (DAKO-M 3617, LOT 0034c) انجام شد. ابتدا برش ۵ میکرومتری تهیه و تا زمان ایمنوهیستوشیمی در دمای ۴ درجه‌ی سانتی‌گراد نگهداری شد. بعد از پارافین‌زدایی با گزین و آبدی در محلول‌های الکی برش‌ها با بافر تریس سالین (pH: 7.4, 0.015 mmol/L) شستشو شدند.

فعالیت پروکسیداز داخلی با انکوباسیون به مدت ۱۵ دقیقه در TBS محتوی پراکسید هیدروژن ۳٪ مهار شد.

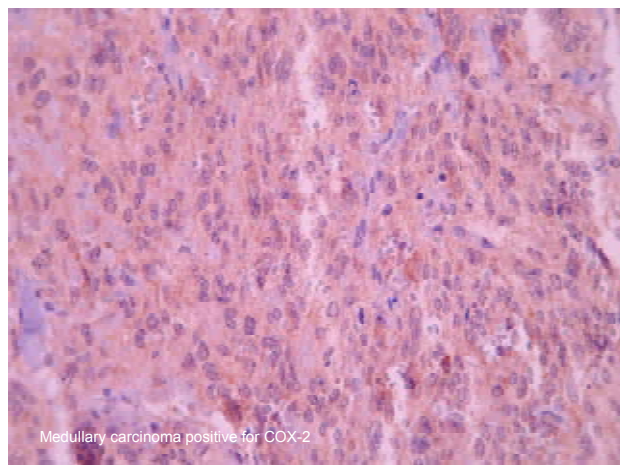
جدول ۱- توزیع بدخیم فراوانی تهاجم عروقی و کیسولی در انواع نئوپلاسم‌ها تیروئید

نئوپلاسم	تهاجم عروقی		تهاجم کیسولی	
	تعداد	درصد	تعداد	درصد
کارسینوم پاپیلری	۱	٪۰/۷۲	۴۰	٪۲۹/۱۹
کارسینوم فولیکولر	۴	٪۴۰	۱۰	٪۱۰۰
کارسینوم مدولری	۳	٪۱۷/۶۴	۵	٪۲۹/۴۱
جمع	۸	٪۴/۸۷	۵۵	٪۳۳/۵۳



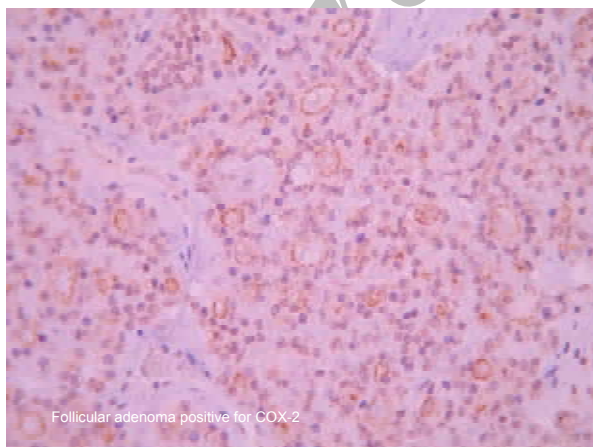
Follicular carcinoma positive for COX-2

شکل ۲- کارسینوم فولیکولار COX<sub>2</sub> مثبت



Medullary carcinoma positive for COX-2

شکل ۳- کارسینوم مدولاری COX<sub>2</sub> مثبت



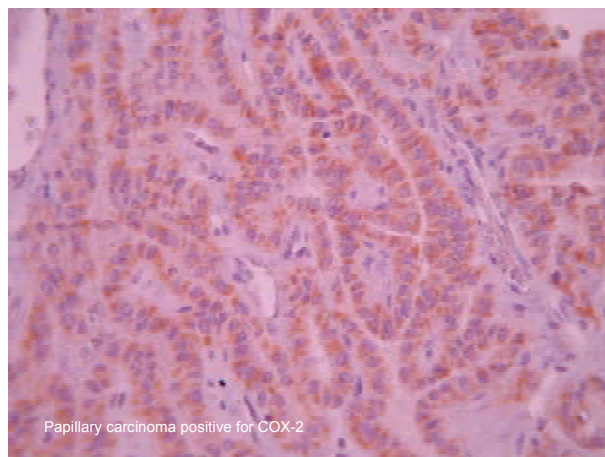
Follicular adenoma positive for COX-2

شکل ۴- آدنوم فولیکولار COX<sub>2</sub> مثبت

در بررسی اندازه‌ی تومورها، فقط بین کارسینوم پاپیلری با اندازه‌ی متوسط ۲/۳۷ سانتی‌متر و کارسینوم فولیکولر با اندازه‌ی متوسط ۴/۱ سانتی‌متر اختلاف معنی‌دار وجود داشت (آزمون شف  $P < 0.05$ ).

متوسط سن در گروه خوش خیم ۳۴/۴۳ سال و متوسط سن در گروه بدخیم ۴۱/۵۹ سال بود که نشان می‌دهد تومورهای بدخیم در سنین بالاتر دیده می‌شوند.

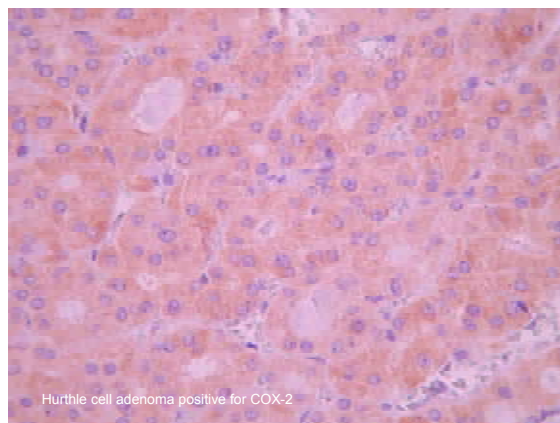
موارد COX<sub>2</sub> مثبت در پاپیلری کارسینوم پاپیلری ۵۳ مورد (۳۸/۷٪) (شکل ۱)، در کارسینوم فولیکولر ۲ مورد (۲۰٪) (شکل ۲)، در کارسینوم مدولری ۵ مورد (۲۹/۴٪) (شکل ۳) در آدنوم فولیکولر ۷ مورد (۲۵/۹٪) (شکل ۴) و در آدنوم هرتل‌سل ۲ مورد (۲۸/۶٪) (شکل ۵) بود که با بررسی آماری انجام شده اختلاف معنی‌داری بین گروه‌های مختلف و بروز COX<sub>2</sub> پیدا نشد (جدول ۲).



Papillary carcinoma positive for COX-2

شکل ۱- کارسینوم پاپیلاری COX<sub>2</sub> مثبت

از ۱۹۸ مورد بررسی شده ۳۴ مورد تومور خوش‌خیم شامل ۹ مورد  $COX_2$  مثبت (۲۶/۵٪) و ۲۵ مورد  $COX_2$  منفی (۷۳/۵٪) و ۱۶۴ مورد تومور بدخیم شامل ۶۰ مورد  $COX_2$  مثبت (۳۶/۶٪) و ۱۰۴ مورد  $COX_2$  منفی (۶۳/۴٪) بودند که مطالعه‌ی آماری، ارتباطی بین مثبت و منفی بودن  $COX_2$  و خوش‌خیمی و بدخیمی تومور نشان نداد.



شکل ۵- آدنوم هرتل سل  $COX_2$  مثبت

جدول ۲- توزیع فراوانی موارد  $COX_2$  مثبت و منفی در انواع نئوپلاسم‌های تیروئید

جمع	$COX_2$			نئوپلاسم
	منفی	مثبت		
۱۳۷	۸۴ (۶۱/۳٪)	۵۳ (۳۸/۷٪)	کارسینوم پاپیلاری	
۱۰	۸ (۸۰٪)	۲ (۲۰٪)	کارسینوم فولیکولر	
۱۷	۱۲ (۷۰/۶٪)	۵ (۲۹/۴٪)	کارسینوم مدولاری	
۲۷	۲۰ (۷۴/۱٪)	۷ (۲۵/۹٪)	آدنوم فولیکولر	
۷	۵ (۷۱/۴٪)	۲ (۲۸/۶٪)	آدنوم هرتل سل	
۱۹۸	۱۲۹ (۶۵/۲٪)	۶۹ (۳۴/۸٪)	جمع	

## بحث

سرطان تیروئید یک بدخیمی شایع در میان سرطان‌های غدد درون‌ریز است.<sup>۱۲</sup> مطالعه‌های اخیر نشان داده‌اند که  $COX_2$  در کارسینوم‌ها نقش اساسی دارد. دو نوع آنزیم  $COX$  وجود دارد:  $COX_1$  و  $COX_2$  که در تشکیل پروستاگلاندین از اسید آراشیدونیک نقش کاتالیزور دارند. با توجه به اینکه  $COX_2$  توسط عوامل متعددی از جمله عوامل رشد انکوژن‌ها و سیتوکین‌ها القا می‌شود به نظر می‌رسد که می‌تواند در پاتوژنز نئوپلاسم‌های تیروئید نقش داشته باشد.<sup>۱۳-۱۵</sup>

از گذشته بیان  $COX_2$  برای انواع مختلفی از نئوپلاسم‌ها مورد مطالعه قرار گرفته است که بیشتر آنها در مقایسه با بافت طبیعی، افزایش بیان  $COX_2$  را نشان داده‌اند. به علاوه افزایش بیان  $COX_2$  در ضایعه‌های پیش‌ساز تعدادی از کارسینوم‌ها مورد توجه قرار گرفته است.<sup>۱۶-۲۳</sup>

از نظر تهاجم عروقی در تومورهای بدخیم و مثبت شدن  $COX_2$ ، از ۱۶۴ مورد تومور بدخیم ۱۵۶ مورد تهاجم عروقی نداشتند که در این گروه ۵۸ مورد  $COX_2$  مثبت (۳۷/۲٪) و ۹۸ مورد  $COX_2$  منفی (۶۳/۸٪) بودند و از ۸ موردی که تهاجم عروقی را نشان دادند ۲ مورد (۲۵٪)  $COX_2$  مثبت و ۶ مورد (۷۵٪)  $COX_2$  منفی بودند. در نتیجه ارتباطی بین تهاجم عروقی و بروز  $COX_2$  به دست نیامد (آزمون مجذور خی و  $P=0/485$ ). از نظر تهاجم کپسولی در تومورهای بدخیم و مثبت شدن  $COX_2$ ، از ۱۶۴ مورد تومورهای بدخیم ۱۰۹ مورد تهاجم کپسولی را نشان ندادند که در این گروه ۴۴ مورد  $COX_2$  مثبت (۴۰،۶٪) و ۶۵ مورد  $COX_2$  بودند و از ۵۵ مورد که تهاجم کپسولی را نشان دادند ۱۶ مورد (۲۹،۱٪)  $COX_2$  مثبت و ۳۹ مورد (۷۰،۹٪)  $COX_2$  منفی بودند. در نتیجه ارتباطی بین بروز  $COX_2$  و تهاجم کپسولی به دست نیامد.

بالای ۴۵ سال که تومور رفتار مهاجمتری دارد، بیشتر است.<sup>۲۰</sup>

همچنین سیرونن در مطالعه‌ی دیگری نشان داد که بیان Cox<sub>2</sub> و VEGF-C با هم ارتباط دارند و به طور مشخص در بیماران مسن بیشتر است.<sup>۲۱</sup>

میکه و همکاران در مطالعه‌ای نشان دادند که سطح Cox<sub>2</sub> mRNA در ندول‌های بدخیم تیروئید در مقایسه با بافت تیروئید طبیعی به طور مشخص بالاتر است. از طرفی سطح Cox<sub>2</sub> mRNA در تومورهای بدخیم تیروئید در مقایسه با ندول‌های خوش‌خیم نیز بالاتر است.<sup>۲۲</sup>

این در حالی است که در مطالعه‌ی بیان Cox<sub>2</sub> در ندول‌های بدخیم تیروئید در مقایسه با تومورهای خوش‌خیم تفاوتی نداشت.

در مطالعه‌ی انجام شده روی ۲۰۰ بیمار یافته‌های آماری ارتباط معنی‌داری را بین نوع نئوپلاسم، اندازه‌ی آن تهاجم عروقی تهاجم کپسولی با بیان Cox<sub>2</sub> نشان نداد. بنابراین به نظر می‌رسد عوامل مولکولی دیگری علاوه بر این آنزیم در پاتوژنز نئوپلاسم‌های خوش‌خیم و بدخیم تیروئید مؤثر باشند که برای یافتن این ارتباط نیاز به مطالعه‌های تکمیلی دیگری است.

اکنون به خوبی معلوم شده است که Cox<sub>2</sub> نقش مهمی در پرولیفراسیون سلولی<sup>۲۴</sup> آنژیوژنز<sup>۲۵</sup> و جلوگیری از آپوپتوز<sup>۲۶</sup> دارد.

در مطالعه‌ای که توسط دکتر ایتو و همکاران انجام شد نشان داده شد که در کارسینوم پاپیلری تیروئید افزایش بیان Cox<sub>2</sub> دیده می‌شود. این افزایش بیان به طور مشخص در بیماران با سن بالا، اندازه‌ی بزرگ تومور و مراحل پیشرفته تومور کاهش می‌یابد و به نظر می‌رسد فعال شدن این آنزیم در مراحل اولیه‌ی کارسینوم پاپیلاری لازم است. همچنین یافته‌های آن مطالعه نشان داد بیان Cox<sub>2</sub> در کارسینوم فولیکولر با آدنوم فولیکولر تفاوتی ندارد.<sup>۲۷</sup> همان‌طور که در این مطالعه بین بیان Cox<sub>2</sub> در کارسینوم فولیکولر با آدنوم فولیکولر تفاوتی وجود نداشت.

در مطالعه‌ی دیگری که توسط دکتر دنیس و همکاران انجام شد، بیان Cox<sub>2</sub> در بیماران مبتلا به کارسینوم فولیکولر و آدنوم فولیکولر ارزیابی شد که نتیجه نشان داد درصد عود و مرگ و میر در بیماران Cox<sub>2</sub> مثبت بیشتر است.<sup>۲۸</sup>

در مطالعه‌ای که توسط دکتر کاجیتا و همکاران انجام شد نشان داده شد که بیان پروتئین Cox<sub>2</sub> در کارسینوم پاپیلری تیروئید در مقایسه با بافت طبیعی آن بیشتر است.<sup>۲۹</sup>

در مطالعه‌ی دیگری که توسط سیرونن و همکاران انجام شد، نشان داده شد که بیان Cox<sub>2</sub> و VEGF-C در بیماران

## References

- Eberhart CE, Dubois RN. Eicosanoids and the gastrointestinal tract. *Gastroenterology*. 1995 Jul;109(1):285-301.
- Hla T, Neilson K. Human cyclooxygenase-2 cDNA. *Proc Natl Acad Sci U S A*. 1992 Aug 15;89(16):7384-8.
- DuBois RN, Awad J, Morrow J, Roberts LJ 2nd, Bishop PR. Regulation of eicosanoid production and mitogenesis in rat intestinal epithelial cells by transforming growth factor-alpha and phorbol ester. *J Clin Invest*. 1994 Feb;93(2):493-8.
- Eberhart CE, Coffey RJ, Radhika A, Giardiello FM, Ferrenbach S, DuBois RN. Up-regulation of cyclooxygenase 2 gene expression in human colorectal adenomas and adenocarcinomas. *Gastroenterology* 1994; 107: 1183-8.
- Ristimäki A, Honkanen N, Jänkälä H, Sipponen P, Härkönen M. Expression of cyclooxygenase-2 in human gastric carcinoma. *Cancer Res* 1997; 57: 1276-80.
- Wolff H, Saukkonen K, Anttila S, Karjalainen A, Vainio H, Ristimäki A. Expression of cyclooxygenase-2 in human lung carcinoma. *Cancer Res* 1998; 58: 4997-5001.
- Liu XH, Yao S, Kirschenbaum A, Levine AC. NS398, a selective cyclooxygenase-2 inhibitor, induces apoptosis and down-regulates bcl-2 expression in LNCaP cells. *Cancer Res* 1998; 58: 4245-9.
- Liu XH, Rose DP. Differential expression and regulation of cyclooxygenase-1 and -2 in two human breast cancer cell lines. *Cancer Res* 1996; 56: 5125-7.
- Tsujii M, DuBois RN. Alterations in cellular adhesion and apoptosis in epithelial cells overexpressing prostaglandin endoperoxide synthase 2. *Cell* 1995; 83: 493-501.
- Filder IJ. *Cancer biology: invasion and metastasis*. Abloff MD, Armitage JO, Lichter AS, Niederjuber JE, editors. Clinical oncology. New York: Churchill Livingstone; 2000. p. 29-53.
- Wafik S, El-Deiry MD. BRAF and COX-2 as Targets for Therapy of Thyroid Cancer. *Cancer Biol Ther*. 2005; 4: i-ii.
- LiVolsi VA, Asa SL. The demise of follicular carcinoma of the thyroid gland. *Thyroid* 1994; 4: 233-6.
- Herschman HR. Prostaglandin synthase 2. *Biochim Biophys Acta* 1996; 1299: 125-40.
- Lee SH, Soyoola E, Chanmugam P, Hart S, Sun W, Zhong H, et al. Selective expression of mitogen-

- inducible cyclooxygenase in macrophages stimulated with lipopolysaccharide. *J Biol Chem* 1992; 267: 25934-8.
15. Jones DA, Carlton DP, McIntyre TM, Zimmerman GA, Prescott SM. Molecular cloning of human prostaglandin endoperoxide synthase type II and demonstration of expression in response to cytokines. *J Biol Chem* 1993; 268: 9049-54.
  16. Kulkarni S, Rader JS, Zhang F, Liapis H, Koki AT, Masferrer JL, et al. Cyclooxygenase-2 is overexpressed in human cervical cancer. *Clin Cancer Res* 2001; 7: 429-34.
  17. van Rees BP, Saukkonen K, Ristimäki A, Polkowski W, Tytgat GN, Drillenburger P, et al. Cyclooxygenase-2 expression during carcinogenesis in the human stomach. *J Pathol* 2002; 196: 171-9.
  18. Hao X, Bishop AE, Wallace M, Wang H, Willcocks TC, Maclouf J, et al. Early expression of cyclooxygenase-2 during sporadic colorectal carcinogenesis. *J Pathol* 1999; 187: 295-301.
  19. Shirahama T, Sakakura C. Overexpression of cyclooxygenase-2 in squamous cell carcinoma of the urinary bladder. *Clin Cancer Res* 2001; 7: 558-61.
  20. Wilson KT, Fu S, Ramanujam KS, Meltzer SJ. Increased expression of inducible nitric oxide synthase and cyclooxygenase-2 in Barrett's esophagus and associated adenocarcinomas. *Cancer Res* 1998; 58: 2929-34.
  21. Hayashi N, Yamamoto H, Hiraoka N, Dono K, Ito Y, Okami J, et al. Differential expression of cyclooxygenase-2 (COX-2) in human bile duct epithelial cells and bile duct neoplasm. *Hepatology* 2001; 34: 638-50.
  22. Wolff H, Saukkonen K, Anttila S, Karjalainen A, Vainio H, Ristimäki A. Expression of cyclooxygenase-2 in human lung carcinoma. *Cancer Res* 1998; 58: 4997-5001.
  23. Koga H, Sakisaka S, Ohishi M, Kawaguchi T, Taniguchi E, Sasatomi K, et al. Expression of cyclooxygenase-2 in human hepatocellular carcinoma: relevance to tumor dedifferentiation. *Hepatology* 1999; 29: 688-96.
  24. Coffey RJ, Hawkey CJ, Damstrup L, Graves-Deal R, Daniel VC, Dempsey PJ, et al. Epidermal growth factor receptor activation induces nuclear targeting of cyclooxygenase-2, basolateral release of prostaglandins, and mitogenesis in polarizing colon cancer cells. *Proc Natl Acad Sci U S A* 1997; 94: 657-62.
  25. Leahy KM, Koki AT, Masferrer JL. Role of cyclooxygenases in angiogenesis. *Curr Med Chem* 2000; 7: 1163-70.
  26. Naeako UC, Guicciardi ME, Voon JH, Bronk SF, Gores GJ. Cox2 inhibits fas-mediated apoptosis in cholangiocarcinoma cells. *Hepatology* 2003; 35: 552-559.
  27. Ito Y, Yoshida H, Nakano K, Takamura Y, Miya A, Kobayashi K, et al. Bag-1 expression in thyroid neoplasm: its correlation with Bcl-2 expression and carcinoma dedifferentiation. *Anticancer Res* 2003; 23: 569-76.
  28. Denis M, Haynik DO, Richard A. Immunohistochemical Expression of Cyclooxygenase 2 in Follicular Carcinomas of the Thyroid. *Arch Pathol Lab Med* 2005; 129: 736-41.
  29. Kajita S, Ruebel KH, Casey MB, Nakamura N, Lloyd RV. Role of COX-2, thromboxane A2 synthase, and prostaglandin I2 synthase in papillary thyroid carcinoma growth. *Mod Pathol* 2005; 18: 221-7.
  30. Siironen P, Louhimo J, Nordling S, Ristimäki A, Mäenpää H, Haapiainen R, et al. Prognostic factors in papillary thyroid cancer: an evaluation of 601 consecutive patients. *Tumour Biol* 2005; 26: 57-64.
  31. Siironen P, Ristimäki A, Narko K, Nordling S, Louhimo J, Andersson S, et al. VEGF-C and COX-2 expression in papillary thyroid cancer. *Endocr Relat Cancer* 2006; 13: 465-73.
  32. Specht MC, Tucker ON, Hoyer M, Gonzalez D, Teng L, Fahey TJ 3rd. Cyclooxygenase-2 expression in thyroid nodules. *J Clin Endocrinol Metab* 2002; 87: 358-63.

Archive of SID

Original Article

## Prevalence of Cox<sub>2</sub> Marker in Benign and Malignant Thyroid Neoplasms with Immunohistochemistry Method

Tavangar SM<sup>1</sup>, Nikmanesh A<sup>1</sup>, Larijani B<sup>2</sup>, Heshmat R<sup>2</sup>, Lashkari A<sup>2</sup>, Adabi Kh<sup>2</sup>

1.Department of Pathology, Shariati Hospital, and 2.Endocrinology and Metabolism Research Center (EMRC), Tehran University of Medical Sciences (TUMS), Tehran, Iran  
e-mail: tavangar@ams.ac.ir

### Abstract

**Introduction:** There are different prognostic factors in thyroid neoplasms. Cox<sub>2</sub> is an enzyme which plays a role in the synthesis of prostaglandin. Increased expression of Cox<sub>2</sub> has been reported in different kinds of cancers such as colorectal, stomach, lung, prostate, breast & thyroid. Thyroid malignancies are among the common malignancies of the endocrine system, and various molecular studies are being performed to determine their pathogenesis. **Materials and Method:** To study the prevalence of Cox<sub>2</sub> in malignant & benign neoplasms of the thyroid and its relationship with other clinical and pathological factors, we analyzed 200 paraffin blocks including 137 thyroid papillary carcinoma, 10 thyroid follicular carcinoma, 17 thyroid medullary carcinoma, 2 anaplastic cases, 27 thyroid follicular adenoma, 7 thyroid Hurthle cell adenoma using the immunohistochemistry method for the Cox<sub>2</sub> enzyme marker. **Results:** Positive results obtained for cases Cox<sub>2</sub> were 38.7% thyroid papillary carcinoma, 20% follicular carcinoma, 29.6% medullary carcinoma, 25.9% follicular adenoma, 28.5% hurthle cell adenoma. Statistical analysis showed no significant difference among various groups of thyroid neoplasms and expression of Cox<sub>2</sub>. Also, no relationship between vascular, lymphatic and capsule invasion and expression of Cox<sub>2</sub> in malignant & benign neoplasms of the thyroid was found. **Conclusion:** It appears that Cox<sub>2</sub> is not a suitable marker to distinguish between different types of thyroid neoplasm.

Key Words: Thyroid, Neoplasms, Immunohistochemistry, Cox<sub>2</sub>