

## بررسی عمق ناحیه معدنی زدایی شده دندان‌ها بر روی تصاویر تفریقی دیجیتالی در شرایط Invitro

دکتر روشنگر غفاری\* - دکتر مسعود ورشو ساز\*\*

\*استادیار رشته رادیولوژی دهان و فک و صورت، دانشکده دندانپزشکی، دانشگاه آزاد خوراسگان  
\*\*استادیار رشته رادیولوژی دهان و فک و صورت، دانشکده دندانپزشکی، دانشگاه علوم پزشکی شهید بهشتی

تاریخ دریافت مقاله: ۸۲/۱۲/۱

تاریخ پذیرش: ۸۳/۱۲/۱۶

### چکیده

مقدمه: پوسیدگی‌های دندان‌ها، آسیب‌هایی با حدود نامشخص هستند که برای مشاهده آنها در رادیوگرافی‌های معمولی باید حدود ۴۰ درصد فرآیند معدنی زدایی صورت گرفته باشد. رادیوگرافی‌های معمول عمق نفوذ پوسیدگی را کمتر از مقدار واقعی آن نشان می‌دهد. با روش رادیوگرافی تفریقی دیجیتالی تشخیص تقلیل مواد معدنی به میزان ۵-۱ درصد در واحد حجم امکان پذیر است.

هدف: تعیین عمق ناحیه معدنی زدایی شده دندان‌ها در تصاویر تفریقی دیجیتالی.

مواد و روش‌ها: با استفاده از اسید (PH=۴/۸) بر سطح پروگزیمال ۱۵ دندان پره مولر کشیده شده سالم انسان یک ناحیه معدنی زدایی شده مینائی ایجاد شد. از این نمونه‌ها رادیوگرافی‌های دیجیتالی مستقیم در شرایط استاندارد در یک دوره ۴۲ روزه تهیه و تصاویر روزهای ۷، ۱۴، ۲۱، ۲۸، ۳۵ و ۴۲ با تصویر مرجع (قبل از ایجاد معدنی زدایی) تفریق شد. چون تمام تصاویر در روز چهل و دوم نشان دهنده معدنی زدایی پروگزیمال متوسط بودند، از تمام دندان‌ها در روز آخر برش میکروسکوپی تهیه شد و میانگین عمق ضایعات در نمای میکروسکوپی و تصاویر تفریقی برآورد شد و اختلاف آماری بین اعداد با آزمون تی محاسبه شد.

نتایج: میانگین عمق ضایعات در روز چهل و دوم بر تصاویر تفریق شده (۰/۱۸ mm ± ۰/۴۳) کمتر از نمای میکروسکوپی (۰/۱۸ mm ± ۰/۴۵) بود اما این اختلاف از لحاظ آماری معنی دار نبود.

نتیجه‌گیری: اندازه‌گیری عمق مرکزی ضایعه بر روی تصاویر تفریقی روش مناسبی برای نشان دادن پیشرفت معدنی زدایی است.

**کلید واژه‌ها:** پرتوکاری دندان / پوسیدگی‌های دندان / کم شدن مواد معدنی دندان

### مقدمه

وجود ارتعاش‌های ساختاری (Structured noise) در رادیوگرافی‌های معمولی در تعیین ضایعات محدودیت بوجود می‌آورد. این ارتعاش‌ها شامل تمام نماهای آناتومی به غیر از تغییرات مورد نظر تشخیصی است. بنابراین با کاهش ارتعاش‌های ساختاری، افزایش متقابلی برای دیدن تصویر ضایعه بدست خواهد آمد (۲). این نکته اساس روشی به نام رادیوگرافی تفریقی دیجیتالی [DSR] (Digital Subtraction Radiography) است. با استفاده از این روش تشخیص تقلیل مواد معدنی به میزان ۵ تا ۵ درصد در واحد حجم امکان پذیر خواهد بود (۳). در این تکنیک تمام ساختمان‌های تغییر نیافته حذف می‌شوند و به صورت سایه خاکستری خنثی (neutral gray shade) و نواحی تغییر یافته به صورت سایه خاکستری روشن‌تر

اغلب پوسیدگی‌های دندان‌ها ضایعاتی با حدود نامشخص هستند. پوسیدگی‌های ناحیه پروگزیمال به آهستگی پیشرفت می‌کنند و حدود سه تا چهار سال طول می‌کشد تا از نظر بالینی آشکار شوند. ضایعه اولیه تا به بیش از نصف ضخامت مینا نفوذ نکند در تصاویر رادیوگرافی قابل رؤیت نخواهد بود. از طرفی برای مشاهده پوسیدگی در رادیوگرافی‌های معمولی (Coventional) باید حدود ۴۰ درصد فرآیند معدنی زدایی (Demineralization) انجام شده باشد. تصاویر رادیوگرافی، عمق نفوذ یک ضایعه را کمتر از مقدار واقعی آن نشان می‌دهد زیرا سطح پروگزیمال دندان‌های خلفی وسیع است و در رادیوگرافی در اغلب به سختی می‌توان از دست رفتن مقادیر کم مواد معدنی را در ضایعات اولیه بررسی کرد (۱). همچنین به نظر می‌رسد که

کشیده شده انسان که همگی از لحاظ بالینی سالم بودند، استفاده شد. دندان‌ها برای ضدعفونی کردن، در محلول فرمالین ۱۰ درصد حداقل به مدت ۴۸ ساعت قرار داده شدند. سپس بر روی ورقه‌های کاغذی چسبنده مربعی به قطر ۲×۲mm تهیه شد و بر روی یکی از سطوح پروگزیمال دندان‌ها چسبانده شد. بقیه سطوح با لاک ناخن پوشانده شد. بنابراین فقط یک پنجره بر روی یکی از سطوح پروگزیمال (مزیمال یا دیستال) به منظور معدنی زدایی (demineralization) در ناحیه بدون لاک باقی ماند. قالب‌های آکریل صورتی خود سفت شوند (self cure) به ابعاد یکسان تهیه شد. سپس دندان‌ها در محلی ثابت بین اشعه X و گیرنده تصویر CCD (ساخت کارخانه Charged coupled device-planmerca) قرار داده شد. منبع اشعه X به گونه‌ای ثابت شد که امکان انجام رادیوگرافی‌های بعدی وجود داشته باشد. فاصله منبع از CCD، ۲۴ سانتی متر بود. در نتیجه ارتباط قابل اطمینانی بین منبع اشعه X، دندان و CCD برای تهیه تصاویر دیجیتال مستقیم تحت شرایط هندسی (geometric) یکسان فراهم شد.

یک کره فلزی به قطر ۵/۳mm مجاور پنجره‌ی بدون لاک قرار داده شد. تا عامل بزرگنمایی برای تصویر کره و ناحیه شبه پوسیده یکسان باشد. تأثیر اندک بافت نرم با قرار دادن صفحات plexiglass به ضخامت ۱/۸cm بین منبع اشعه X و دندان شبیه‌سازی شد (۱۰). قبل از معدنی زدایی رادیوگرافی‌های اولیه (مرجع) از ۱۵ دندان با دستگاه رادیوگرافی Planmeca (KVP: 68, mA:8, t:0.1s) و گیرنده CCD سیستم Digital تهیه شد. پس از این مرحله، به مدت ۴۲ روز دندان‌ها در گرمخانه (Incubator) و در محلول اسیدی (استات بافر، PH=۴/۸)، در دمای ۳۷ درجه سانتی گراد نگهداری شدند.

هر دندان بعد از روزهای ۷، ۱۴، ۲۱، ۲۸، ۳۵ و ۴۲ به مدت ۱۵ دقیقه از محلول اسیدی خارج شده و مجدداً در قالب خود قرار گرفت و رادیوگرافی‌های بعدی در همان شرایط تابش قبلی، انجام شد.

یا تیره‌تر در تصاویر تفریق شده ظاهر می‌شوند (۴). روش تفریقی اولین بار در سال ۱۹۳۴ توسط یک رادیولوژیست آلمانی به نام Ziedses des plantes در مقاله‌های پزشکی ارائه شد و در همان سال در آنژیوگرافی هم مورد استفاده قرار گرفت (۳).

از آن زمان به بعد مطالعه‌های مختلفی در زمینه تشخیص پوسیدگی‌ها با استفاده از این تکنیک انجام شد مثلاً در سال ۱۹۹۰، Halse و همکاران مطالعه‌ای در مورد مشاهده پوسیدگی‌ها بعد از درمان با استانوس فلوراید ۱۰ درصد انجام دادند و دیدند که این روش حتی در ضایعات White Spot، به دلیل جذب یون قلع افزایش دانسیته را نشان می‌دهد (۵).

ضمناً در سال ۱۹۹۰ Maggio و همکاران با بررسی بر روی تعدادی دندان کشیده شده دارای پوسیدگی که در محلول بافر قندی قرار داده بودند در طی یک دوره ۸ هفته‌ای با روش DSR قادر به تشخیص پیشرفت پوسیدگی (دندان) شدند (۶).

در سال ۱۹۹۲، Nummikoski و همکاران برای تشخیص پوسیدگی‌های عود کننده مصنوعی در زیر ترمیم کامپوزیت برتری روش DSR را نسبت به رادیوگرافی‌های معمولی نشان دادند (۷).

در سال ۱۹۹۹ در مطالعه‌ای دیگر توسط Eberhard و همکاران برای ارزیابی پیشرفت معدنی‌زدایی دندان در تصاویر تفریقی در طی یک دوره ۴۲ روزه کاهش مقدار متوسط سایه‌های خاکستری ناحیه شبه پوسیده نشان داده شد (۸). گرچه در این مطالعه عمق مرکزی ناحیه معدنی‌زدایی شده در رادیوگرافی‌های معمولی اندازه‌گیری شد (۹)، اما اطلاعاتی راجع به تعیین عمق ضایعه در تصاویر تفریقی وجود نداشت. بنابراین هدف این مطالعه تعیین عمق مرکزی (Central Depth) ضایعات شبه پوسیدگی پروگزیمال در تصاویر تفریقی دیجیتالی است.

## مواد و روش‌ها

این مطالعه از نوع تشخیصی است و از ۱۵ دندان پره مولر

چون حدود ضایعات نامشخص و اندازه‌گیری عمق مرکزی آنها مشکل بود، بعد از گذشت دو روز، اندازه‌گیری‌ها تکرار و میانگین آن به عنوان عمق مرکزی ضایعه ثبت شد.

#### ارزیابی میکروسکوپی

بعد از آخرین رادیوگرافی، دندان‌ها با آب شسته شد و تاج‌ها را از ریشه جدا کرده، آنها را در رزین آکريل شفاف قرار دادند. سپس نمونه‌ها به صورت عمودی با Saw Machine (Ground Sectioning Machine) در جهت مزودیستالی به طور متوالی برش داده شد و نواحی دمینرالیزه با استریومیکروسکوپ (SZX9-OlympusJapan) در بخش پاتولوژی دانشکده دندانپزشکی شهید بهشتی بررسی شدند. از برش‌های دندان‌هایی که بیشترین عمق معدنی زدایی را در روز چهل و دوم نشان داده بودند عکس گرفته شد و سپس عمق مرکزی ضایعه ثبت شد.

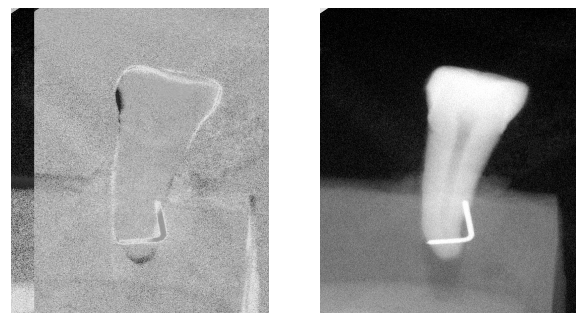
#### نتایج

در روز چهل و دوم، بین نمای میکروسکوپی و رادیوگرافی ضایعات مقایسه‌ای برای بررسی عمق مرکزی (central depth) ضایعات شبه پوسیدگی مصنوعی انجام شد و میانگین عمق مرکزی ضایعات بر روی تصاویر تفریق شده  $(0/43 \pm 0/18 \text{ mm})$  و در ارزیابی میکروسکوپی  $0/45 \pm 0/18$  بدست آمد. از لحاظ آماری با t test اختلاف معنی‌دار نبود.

#### بحث و نتیجه‌گیری

در این مطالعه، میزان عمق ضایعات در تصاویر تفریق شده،  $(0/43 \pm 0/18 \text{ mm})$  کمتر از نمای میکروسکوپی  $(0/45 \pm 0/18 \text{ mm})$  بود اما این تفاوت از لحاظ آماری معنی‌دار نبود. در مطالعه Lenhard و همکاران (۱۹۹۶) عمق ضایعات در روز چهل و دوم در رادیوگرافی‌های معمول پری‌اپیکال که با بزرگنمایی ۱۰ برابر مورد بررسی قرار گرفته بود  $0/48 \pm 0/25 \text{ mm}$  و در بررسی میکروسکوپی  $0/54 \pm 0/18 \text{ mm}$  گزارش شد، در حالی که مقدار عددی رادیوگرافی کمتر از هیستولوژی بود اما تفاوت آنها معنی‌دار نبود (۹).

تصاویر به دست آمده برنامه نرم افزاری Dimaxis (Version 2.4.1 - شرکت Planmeca) به صورت Format TIFF و 8bit ذخیره شد و سپس از آن با Adobe Photoshop 6 تفریق (subtraction) آنها انجام شد. تصویر تفریق شده با روی هم انداختن تصویر ماسک (تصویر منفی شده رادیوگرافی اولیه) بر تصویر دیگر به دست آمد (شکل ۱). از آنجایی که تمام تصاویر در روز چهل و دوم نشان‌دهنده ضایعات شبه پوسیدگی متوسط پروگزیمال بودند (ضایعاتی که از نصف ضخامت مینا عبور کرده‌اند اما از محل اتصال عاج و مینا رد نشده باشند) در روز آخر از کلیه دندان‌ها برای اندازه‌گیری عمق ضایعه، برش میکروسکوپی تهیه شد.



شکل ۱: تصاویر دیجیتال مستقیم (الف) و تفریق شده (ب) یکی از نمونه‌ها در روز چهل و دوم

شکل ۱: تصاویر دیجیتال مستقیم (الف) و تفریق شده (ب) یکی از نمونه‌ها در روز چهل و دوم

عمق ناحیه معدنی زدایی شده با برنامه Vix Win 2000 (V1.9 Dentsply Gendex) در روز ۴۲ بعد از برآورد عامل بزرگنمایی برای هر تصویر  $(M = \frac{\text{قطر کره روی تصویر}}{\text{قطر واقعی کره}})$  (۹) تعیین شد (شکل ۲).



شکل ۲: نمای کره فلزی بر روی رادیوگرافی تفریقی برای برآورد عامل بزرگنمایی

مشکل است، اما با توجه به نتایج چنین به نظر می‌رسد که اندازه‌گیری عمق ضایعه در تصاویر تفریقی، روش مناسبی برای بررسی پیشرفت پوسیدگی (دندان) باشد. بنابراین این روش مزایای ارزیابی مراحل متوالی معدنی زدایی را بر همان نمونه‌ها داراست، در حالی که ارزیابی میکروسکوپی نیاز به نمونه‌های مجزا برای هر مرحله از معدنی زدایی دارد.

این روش هنوز به طور گسترده در حرفه دندانپزشکی پذیرفته نشده اما ممکن است ساختن قالب (۱۲)، استفاده از cephalostat (۱۳)، فیلم نگهدارنده‌های خاص (۴)، و حتی بهره‌گیری از الگوریتم‌های رایانه‌ای برای چرخش تصاویری که روی هم نمی‌افتد (۱۴)، راه حلی برای کنترل وضعیت فضائی تابش باشد و انجام این روش را در کلینیک مقدر سازد.

با این حال نتایج این مطالعه به روشنی دلالت بر آن دارد که انجام رادیوگرافی تفریقی روشی خوش آتیه است چون احتمال دیدن تغییرات کوچک معدنی زدایی را به مقدار قابل توجه و نیز بدون تحمیل هیچ اشعه اضافی برای بیمار بهبود می‌بخشد.

در رادیوگرافی‌های معمولی، ضایعات عمیق‌تر قابلیت تغییر بیشتری را در مقدار عمق مرکزی نشان می‌دهند، زیرا ضایعات گسترش یافته به درون عاج، خطای اندازه‌گیری بیشتری نسبت به ضایعات محدود به مینا دارند که ممکن است ناشی از کاهش درجه معدنی شدن (مینرالیزاسیون) عاج و در نتیجه کاهش کنتراست باشد. پس ممکن است حاشیه ضایعه در عاج قابلیت اعتماد کمتری نسبت به مینا داشته باشد و از طرفی ممکن است تغییر جزئی در کنتراست و میزان سایه‌های خاکستری در هنگام ظهور و ثبوت اندازه‌گیری را تحت تأثیر قرار دهد (۱۱ و ۹). در حالی که این مشکلات در روش تفریقی (subtraction) حذف می‌شوند. از آنجائی که در مطالعه ما و Lernhard اکثر ضایعات محدود به مینا بودند، تفاوتی بین نتایج تصاویر تفریقی (مطالعه) و تصاویر معمولی (مطالعه Lernhard) (۹)، دیده نشد. به هر حال با توجه به نبود مطالعات دیگر در این زمینه امکان مقایسه بیشتر وجود ندارد.

بنابراین گرچه اغلب ضایعات پوسیدگی، رادیولوژی‌هایی با حدود نامشخص هستند و تعیین گسترش واقعی ضایعه

## منابع

1. Gratt BM. Dental caries. In: White SC, Pharaoh MJ. Oral Radiology Principles and Interpretation. 4th Ed. St Louis; Mosby : 2000: 271-289.
2. Kravitz LH, Tyndall DA, Bagnell CP, Brent Dove S. Assessment of External Root Resorption Using Digital Subtraction Radiography. J Endodontics 1992;18: 275-284.
3. Hausmann E. Digital Subtraction Radiography: Then (1983) and Now (1998). J Dent Res 1999; 78:7-10.
4. Wenzel A, Anthonisen PN, Juul MB. Reproducibility in the Assessment of Caries Lesion Behavior: A Comparison Between Conventional Film and Subtraction Radiography. J Caries Res 2000; 34: 214-218.
5. Halse A, White SC, Espelid I. Visualization of Stannous Fluoride Treatment of Carious Lesions by Subtraction Radiography. J Oral Surg, Oral Med, Oral Pathol 1990; 69:378-381.
6. Maggio JJ, Hausmann EM, Allen K. A Model for Dentinal Caries Progression by Digital Subtraction Radiography. J Prosthet Dent 1990;64: 727-732.
7. Nummi Koski PV, Martinez TS, Matteson SR, McDavid WD: Digital subtraction radiography in artificial recurrent caries detection. J Dentomaxillofac Radiol 1992; 21: 59-64
8. Eberhard J, Hartman B, Lenhard M. Digital Subtraction Radiography for Monitoring Dental Demineralization. J Caries Res 2000;34: 219-224.
9. Lenhard M, Mayer T, Pioch T. A Method to Monitor Dental Demineralization in Vitro. J Caries Res 1996;30: 326-333.
10. Eickholz P, Pioch T, Lenhard M. Progression of Dental Demineralization with and Without Modified Tannin Restorations in Vitro. Operative Dentistry 1997;22: 222-8.
11. Benn DK. A Computer - Assisted Method for Making Linear Radiographic Measurements Using Stored Regions of Interest. J Clin Periodontol 1992;19: 441-448.

12. Duckworth JE, Judy PF, Goodson JM. A Method for the Geometric and Densitometric Standardization of Intraoral Radiographs. J Periodontal 1983;54: 435-40.

13. Jeffcoat MK, Reddy MS, Webber RL. Extraoral Control of Geometry for Digital Subtraction Radiography. J Periodont Res 1987;22: 396-402.

14. Bragger Urs, Lang NP, Nicopoulou Karayianni K. Subtraction Radiography in Oral Implantology. J Periodontics & Res Dent 1997; 17:221-230.

## Evaluation of Central Depth of Dental Demineralization on Digital Subtraction Radiography (invitro)

Ghaffari R.(D.D.s), Varshosaz M.(D.D.S)

### Abstract

**Introduction:** The majority of carious lesions are not well-defined radiolucencies. Approximately 40% demineralization is required for radiographic detection of a lesion. The actual depth of penetration of carious lesion is deeper than may be detected radiographically. However, digital subtraction images permit to detect 1-5% decrease of mineral mass per unit volume.

**Objective:** The aim of this study was to detect central depth of dental demineralization on digital subtraction radiography.

**Materials and Methods:** This study was performed on 15 extracted human teeth. In each tooth, one approximal enamel demineralization defect was induced using an acidified system (PH=4.8). Direct digital radiography were obtained under standardized condition over a period of 42 days. The images of the 7<sup>th</sup>, 14<sup>th</sup>, 21<sup>st</sup>, 28<sup>th</sup>, 35<sup>th</sup> and 42<sup>nd</sup> days were subtracted from the baseline radiograph (before creation of the lesion). Because all of images showed moderate proximal demineralization on 42nd days, all teeth sectioned for histological study. Then, the mean standard deviation of the extent demineralization was obtained with the radiographic and histological measurements. The test served as the statistical sampling unit for testing difference between the measurements.

**Results:** After 42 days, the mean±SD of the extent of demineralization was underestimated by radiographic assessment (0.48±0.25 mm than histometric measurement 0.54±0.18 mm). However this difference wasn't significant (P=0.82).

**Conclusion:** For monitoring the progression of carries clinically, central depth seems to be the proper parameter.

**Key words:** Dental Caries/ Radiography, Dental/ Tooth Demineralization