

گزارش موردی از استروئیلوئیدیازیس شدید به دنبال مصرف داروی سرکوب کننده سیستم ایمنی

دکتر افشین شفقی (M.D)^۱ - دکتر کامبیز اخوان (M.D)^۱ - دکتر هادی حاجی زاده (M.D)^۱ - فرحناز جوکار (M.Sc)^۱ - مهرناز اصغر نژاد (M.Sc)^۱ -
*دکتر فریبرز منصور قناعی (M.D)^۱

*نویسنده مسئول: رشت، دانشگاه علوم پزشکی گیلان، بیمارستان رازی، مرکز تحقیقات گوارش و کبد

پست الکترونیک: ghanai@yahoo.ac.ir

تاریخ دریافت مقاله: ۹۰/۱/۶ تاریخ پذیرش: ۹۰/۷/۲۵

چکیده

مقدمه: استروئیلوئیدیازیس استرکوریالیز رایج ترین کرم لوله ای است که ۱۰۰-۳۰۰ میلیون انسان را در سراسر جهان مبتلا نموده است. این کرم به صورت اندمیک در استان گیلان مخصوصاً در جمعیت روستایی وجود دارد. در این مطالعه به گزارش یک مورد زن ۶۵ ساله که در استان گیلان-ایران زندگی می کرد و سابقه دیابت قندی داشت و برای درمان آرتربت تمپورال خود از دوز بالای پردنیزولون استفاده می نمود می پردازیم. عدم تشخیص این کرم منجر به انتشار استروئیلوئیدها و سپسیس گرم منفی شد. خوشبختانه تشخیص سریع و درمان بموقع با داروی ضد کرم منجر به نتیجه مطلوب شد.

توصیه میشود تمامی بیمارانی که کاندیدای دریافت داروهای سرکوب کننده سیستم ایمنی از جمله استروئید می باشند از نظر وجود استروئیلوئیدیازیس استرکوریالیز آزمایش و بررسی شوند. با وجود اینکه آزمایش مدفوع اولین و ساده ترین آزمایشی است که برای تشخیص استروئیلوئیدوز درخواست می شود، اما ممکن است علی رغم وجود تعداد زیاد استروئیلوئیدها نتیجه آزمایش منفی گردد. بنابراین پزشکان برای تشخیص دقیق و مطمئن این بیماری باید آزمایشات کامل تری شامل تست سرولوژی، ارزیابی ترشحات دئودنوم و آندوسکوپی با بیوپسی و یا آزمایش مدفوع همراه با کشت مدفوع در آزمایشگاههای مناسب و با کمک افراد خبره و مجرب در خواست نمود.

کلید واژه ها: استروئیلوئیدها / سپسیس / مهار سیستم ایمنی

مجله دانشگاه علوم پزشکی گیلان، دوره بیست و یکم شماره ۸۳ صفحات: ۹۵-۱۰۰

مقدمه

شروع این بیماری ممکن است به صورت حاد (۸) و یا بدون علائم باشد (۹). تب و لرز، همیشه رخ نمی دهد اما باید بیمار خیلی سریع از نظر عفونت باکتریال بررسی گردد. علائم گوارشی به طور شایع وجود دارد ولی این علائم اختصاصی نیستند (۱۰) این علائم شامل درد شکم، اسهال، یبوست، بی اشتها، تهوع، استفراغ و به طور معنی داری کاهش وزن می باشند (۱۱). گاهی اوقات از دست دادن خون از طریق دستگاه گوارش در این عفونت مشاهده می شود. انگل ها همچنین ممکن است سبب التهاب کولون شبیه کولیت اولسراتیو با هیپرائوزینوفیلی گردند (۱۲ و ۱۳). همچنین انسداد روده کوچک، حساسیت منتشر شکم، کاهش صدهای روده ای نیز همزمان با وقوع این عفونت ممکن است رخ دهد (۸). زمانی که بتوان تعداد انگل در روده را کاهش داد، علائم بالینی ناشی از این عفونت کاهش یافته و یا از بین می رود. داروهای سرکوب کننده سیستم ایمنی از جمله گلوکوکورتیکوئیدها سبب برهم خوردن این توازن می شوند. عفونت مزمن در

استروئیلوئیدیازیس استرکوریالیز رایج ترین کرم روده ای می باشد که به صورت اندمیک در آفریقا، آسیا و مرکز جنوب آمریکا وجود دارد و حدود ۱۰۰-۳۰۰ میلیون انسان در سراسر جهان به آن مبتلا شده اند (۱ و ۲). این کرم در بعضی از مناطق روستایی شمال ایران متداول می باشد (۳). استروئیلوئیدیازیس استرکوریالیز از شایع ترین علت مرگ و میر در جهان، مخصوصاً در کشورهای توسعه یافته است تخمین زده شده که بیش از ۱۰۰ میلیون انسان در سراسر جهان مبتلا به این عفونت می باشند (۴). مرگ ناشی از استروئیلوئیدیازیس، به علت عفونت شدید و بیماری منتشر می باشد (۵). انتشار این عفونت به دلیل تغییر در وضعیت ایمنی بدن است (۶). انتشار این کرم زمانی رخ می دهد که لارو میله ای شکل استروئیلوئیدیازیس افزایش یافته و به درون غشاء مخاطی روده نفوذ کرده، منطقه وسیعی از ارگان های بدن از جمله ریه را درگیر نماید و در صورت تبدیل شدن به عفونت منتشر باعث آلودگی پوست و مغز نیز می شود (۷).

ظاهر بیمار توکسیک بود، اما کاملاً هوشیار بود. در معاینه بیمار، ویز تنفسی منتشر، تندرینس شکم در ناحیه اپی گاستر بدون ریباند مشاهده شد. راش‌های خارش‌دار ماکولوپاپولار روی پوست شکم وی وجود داشت. سایر نتایج معاینات فیزیکی طبیعی بود.

بیمار در بیمارستان بستری و مایعات وریدی دریافت نمود. برای کنترل قند خون وی انسولین درمانی شروع شد. در روز بعد بیمار دچار تب بالای 39°C گردید. به همین دلیل کشت خون درخواست شد اسمیر خون از نظر عفونت مالاریا منفی گزارش شد. درمان با سفتریاکسون داخل وریدی آغاز گردید. نتایج تست های آزمایشگاهی در جدول ۱ نشان داده شده است. در آزمایش مدفوع وی 1^{+} خون مخفی مشاهده شد. اما هیچ انگلی در آن یافت نشد. در رادیوگرافی قفسه سینه و شکم یافته بارزی مشاهده نشد. آندوسکوپی به دلیل درد معده و تاریخچه مصرف داروهای ضد التهابی درخواست گردید. در طی آندوسکوپی نمونه ای از معده و دوازدهه بیمار گرفته شد. اولتراسونوگرافی شکم ترشحات آلوده صفرا را آشکار نمود اما مجاری صفراوی طبیعی بود.

در دومین روز پذیرش وضعیت بیمار بدتر شد. برای درمان، اکسیژن (۳ لیتر در دقیقه) بوسیله کانولای بینی و نرمال سالین داخل وریدی، تجویز شد. با این وجود فشارخون سیستولیک او کمتر از 90mmHg بود. در بررسی گازهای خون شریانی نیز اسیدوز متابولیک مشاهده شد. رژیم آنتی‌بیوتیک بیمار به ایمنی‌پنم، مترونیدازول و وانکومايسین تغییر یافت.

بیماران مبتلا به استرونیلوییدیا یزیس استرکوریلیس کشنده است که این امر ناشی از یک وضعیت شدید عفونی می‌باشد (۷).

گزارش مورد: خانمی ۶۵ ساله با علائم درد شکم، تهوع و استفراغ که از ۶۰ روز قبل شروع شده بود برای درمان به پزشک مراجعه نمود وی در یکی از روستاهای استان گیلان زندگی می‌کرد. درد شکم بیمار در اطراف معده و ربع فوقانی و راست شکم بود. این درد به‌طور مداوم وجود داشت و با غذا خوردن بیشتر و بعد از استفراغ کمتر می‌شد. راش‌های خارش‌دار ماکولوپاپولار بر روی شکم وی وجود داشت و اخیراً تب‌ورز نیز به این علائم اضافه شده بود. همچنین بیمار از مشکلات تنفسی رنج می‌برد و نیاز به درمان دوره ای با برونکودیلاتورها داشت.

سه ماه قبل وی، دچار سردرد شدید شد که برای ارزیابی بیشتر به بیمارستان دیگری مراجعه نمود. بعد از بررسی‌های وسیع توسط نورولوژیست، با تشخیص التهاب شریان تمپورال استروئید خوراکی (60mg پردنیزولون روزانه) برای وی تجویز گردید. بیمار همچنین سابقه دیابت قندی، فشار خون بالا، چربی خون بالا و هیستریکتومی در ۱۰ سال قبل داشت.

داروهای مصرفی بیمار شامل متفورمین 500mg سه بار در روز، انالپریل 5mg دو بار در روز، آلپرازولام 0.5mg هر شب و ایبوپروفن 400mg بود. فشار خون $\frac{100}{60}$ میلی متر جیوه، ضربان قلب ۹۴ ضربان در دقیقه و تعداد تنفس وی ۱۸ در دقیقه بود. بیمار تب 38.3°C داشت.

جدول ۱: نتایج آزمایشگاهی بیمار مورد بررسی

WBC= $13400/\text{mm}^3$ PMN=71% Lymph=23% Eosinophil=1% Band Cell=2% Monocytes=2% RBC= 3.3×10^6	Hb=10.9mg/dl MCV=84.5f.L MCH=27.7pq/cell PLT=303000/ mm^3 ESR=70mm/h CRP=2t BS=287mg/dl	PTT=35sec PT=15sec BUN=23mg/dl Cr= RA.factor=Negative AST=23U/L ALT=18U/L	ALP=191U/L BiliT=0.5mg/dl BiliD=0.2mg/dl LDH=612 U/L Amylase= 10^9U/L Ca=8.1mg/dl P=3.6mg/dl	U/A=Dopm×l HIV= Negative HTLV-1= Negative
---	--	---	---	---

به صورت خوراکی تجویز شد و ۲ و ۱۶ روز بعد از اولین دوز مجدداً این دارو تکرار شد. کشت خون بیمار E.Coli حساس به آمیکاسین را تأیید نمود. سپس رژیم آنتی‌بیوتیکی

پس از گذشت سه روز از پذیرش بیمار، پاتولوژیست تعداد زیادی لارو استرونیلوییدس را در غشای مخاطی دوازدهه گزارش نمود (شکل ۱). برای درمان $200\mu\text{g/kg}$ ایورمکتین

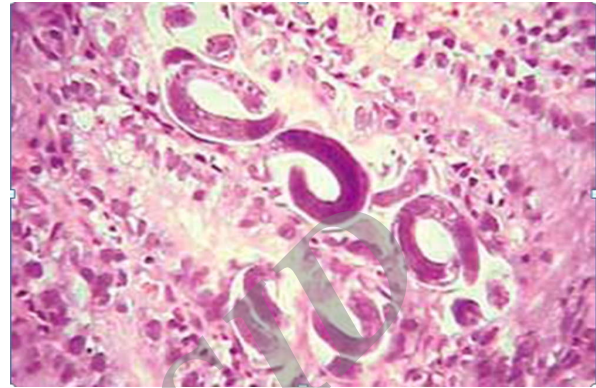
(۱۰) یافت شده است.

باکتری‌های گرم منفی روده‌ای به‌طور سیستمیک در بیمارانی که رژیم‌های ایمنوساپرسیو (سرکوب‌کننده سیستم ایمنی) دریافت می‌کنند گسترش می‌یابد همچنین ممکن است عفونت کاندیدیا نیز بوسیله مکانیسم مشابه گسترش یابد (۱۸).

ارتباط بین نقص سیستم ایمنی ناشی از استفاده از کورتیکواستروئیدها و وقوع این عفونت برای نخستین بار در سال ۱۹۶۶ مطرح شد (۱۹). بین استفاده زیاد از گلوکورتیکوئیدها به عنوان سرکوب‌کننده سیستم ایمنی و عفونت مزمن استروئیلوئیدیازیس نیز ارتباط وجود دارد (۷) عفونت بدن‌بال استفاده از دوز بالای استروئید منتشر می‌شود (۹). علت تشدید عفونت ناشی از مصرف گلوکورتیکوئید، سرکوب حاد ائوزینوفیل‌ها می‌باشد. ائوزینوفیل در زمان وجود استروئیلوئیدوز بدون عفونت منتشر وجود دارد اما در زمان وقوع بیماری شدید ناپدید می‌گردند (۲۰). Loutfy و همکاران در ۸۳٪ بیمارانی که استروئیلوئیدوز دارند وجود ائوزینوفیل در خون را گزارش نمود (۲۱) این مسئله نشانه‌ی پیش‌آگهی ضعیف می‌باشد (۲۲). در این بیمار تعداد ائوزینوفیل نرمال بود. گلوکوکورتیکوئیدها ممکن است اثر مستقیم بر قدرت تهاجمی لاروهای فیلاری فورم داشته باشد (۲۳). و یا سبب تأخیر فعالیت جنسی در نوع ماده این لاروها گردد (۲۴). Siddiqui و همکاران همچنین گزارش کردند که DNA استروئیلوئیدوز استرکوریالیس موجب رمزگشایی گیرنده‌های هورمونی هسته می‌شوند (۲۵).

دیابت قندی یک عامل خطر شناخته شده عفونت می‌باشد (۲۰). بیمار حاضر مبتلا به دیابت قندی بود و از کورتیکواستروئید (سرکوب‌کننده سیستم ایمنی) نیز استفاده می‌نمود. یکی از یافته‌های جالب در این بیمار حملات آسم بود که جدیداً ایجاد شده بود. زیرا بیمار در گذشته هیچ‌گونه مشکل تنفسی نداشت. Newberry و همکارانش گزارش کردند که عفونت استروئیلوئید ممکن است با حملات آسم آغاز شود. به همین دلیل پزشکان باید در صورت مشاهده بیماری که در نواحی آندمیک این انگل زندگی می‌کند و به تازگی دچار ویزینگ یا دیسترس تنفسی حاد شده مشکوک به

وی به ایمنی‌پنم و آمیکاسین تغییر یافت. همچنین بیمار از نظر آنتی‌بادی HIV و HTLV-1 نیز کنترل شد که هر دوی آنها منفی گزارش شد. بیمار به خوبی به درمان پاسخ داد و بعد از ۶ روز وی از این مرکز با بهبودی کامل و حال عمومی خوب مرخص شد.



شکل ۱: لارو استروئیلوئیدوس موجود در موکوس دئودنوم بیمار

بحث و نتیجه‌گیری

عفونت استروئیلوئیدیازیس استرکوریالیس می‌تواند به یک بیماری کشنده در سیستم ایمنی بدنشان دچار نقص شده تبدیل گردد. اگرچه این بیماری ناشی از نقص در سلول‌های واسطه سیستم ایمنی است ولی با این حال وضعیت خاصی که تحت آن عفونت استروئیلوئیدیازیس گسترش می‌یابد، معمولاً غیرقابل پیش‌بینی است (۷). عفونت‌های شدید می‌تواند بدن‌بال آلودگی منتشر با استروئیلوئیدیازیس ایجاد گردد. تعداد زیادی از لاروها به ریه منتقل می‌شوند و سبب پنومونی می‌گردند و یا اینکه انگل‌ها ممکن است به مکان‌های غیرمعمول از جمله مغز انتقال یابند.

لارو استروئیلوئید می‌تواند به راحتی به خون میزبان دسترسی یابد و موجب سپسیس گرم منفی شود بخصوص این انتقال از طریق زخم‌های ایجاد شده توسط لاروهای فیلاری فورم میسر است. این بیماران با مشکلات تنفسی مراجعه می‌کنند. عفونت استرانژیلوئید ممکن است با حملات شدید آسم شروع گردد (۱۴) مشاهده شده که در کشت خون این بیماران عفونت اشرشیاکولی رشد می‌کند (۱۵) همچنین در خون بیماران مبتلا به استروئیلوئیدیازیس، کلبسیلاپنومونیه (۱۰) و پروتئوس میرابیلیس (۱۰) پseudomonas (۱۶)، انتروکوکوس (۱۷) و استرپتوکوکوس بویس (۱۷) و نیز استرپنوکوکوس پنومونیا

عفونت با HTLV-I (ویروس انسانی T لیمفوتروپیک نوع I) با افزایش شیوع عفونت استرونیلیوئیدیازیس استرکوریالیس ارتباط دارد (۲۰) و نسبت به درمان‌های متداول مقاوم است (۲۸). و عفونت منتشر به دنبال آن رخ می‌دهد (۲۹). در این بیمار، آنتی‌بادی HIV و HTLV-I کنترل شد که منفی بود. سیکلوسپورین امروزه به طور رایج قبل از درگیری ارگان‌های دیگر استفاده می‌شود و در طی مدت استفاده ممکن است سبب سرکوب استرونیلیوئیدوز و از بین رفتن عفونت خودبخودی گردد (۳۰).

علی‌رغم نتایج کشنده‌ای که از چندین بیمار مبتلا به استرونیلیوئیدوز منتشر گزارش شده است خوشبختانه بیمار مراجعه‌کننده به مرکز ما، از مرگ نجات یافت. تشخیص سریع، پذیرش بموقع و درمان سریع و درست با آنتی‌بیوتیک‌ها و داروی ضد کرم مثل ایورمکتین از دلایل اصلی رسیدن به درمان مطلوب بود. پیگیری بیمار ۲ ماه بعد از مرخص شدن از مرکز نشان داد که، مدفوع و بافت دوازده وی به‌طور کامل از استرونیلیوئیدیازیس استرکوریالیس پاک شد.

استرونیلیوئیدوز منتشر بیماری علاج‌پذیری است. تشخیص سریع و درمان مناسب میزان مرگ و میر مرتبط با این عفونت را کاهش می‌دهد. استفاده نادرست از داروهای سرکوب‌کننده سیستم ایمنی در سرتاسر جهان و درمان‌های محدود موجود سبب تشدید این عفونت می‌گردد. تشخیص، غربالگری و درمان عوامل خطر سبب کاهش مرگ و میر ناشی از عفونت استرونیلیوئیدوز خواهد شد. هر شخصی که در مناطق آندمیک زندگی یا به این مناطق سفر می‌نماید باید از نظر استرونیلیوئیدوز بررسی گردند. اگر شخصی علائم مشکوک به این عفونت را دارد یا اینکه بدون علامت است اما کاندید دریافت کورتیکواستروئید درمانی و یا مصرف سایر داروهای تضعف سیستم ایمنی است. باید از نظر وجود این عفونت بررسی شده قبل از استفاده از داروهای مذکور، داروهای ضد انگل مصرف نمایند.

استرونیلیوئیدوز شوند و بررسی‌های لازم را انجام دهند (۱۴). برنامه دیگر در مناطقی که عفونت به صورت اندمیک وجود دارد این است که قبل از تجویز کورتیکواستروئید حتی در دوزهای پایین و شمارش ائوزینوفیل نرمال افراد باید از نظر آنتی‌بادی ضد استرونیلیوئید بررسی لازم انجام شود. شمارش ائوزینوفیل طبیعی به معنای وجودناشتن عفونت استرونیلیوئید نیست. تشخیص عفونت استرونیلیوئید به وسیله بررسی میکروسکوپی مدفوع یا اسپیراسیون دئودینال که لاروها را نشان می‌دهد محرز می‌گردد ولی تخم‌های استرونیلیوئید به ندرت ممکن است در مدفوع دیده شود. نتیجه آزمایش مدفوع در بیش از ۷۰٪ موارد منفی است. نتایج منفی در بررسی مدفوع بیماران با استرونیلیوئیدکشنده، غیرمعمول و یا دور از انتظار نمی‌باشد. بعد از سرکوب سیستم ایمنی لاروهای قبلی تا چند هفته در مدفوع مشاهده می‌شوند. Baermann و فرمالین‌اتیل‌استات دقت و حساسیت تست‌های مدفوع را بهبود می‌بخشد (۷). در حال حاضر ELISA روش مناسبی برای تشخیص استرونیلیوئیدیازیس استرکوریالیس می‌باشد. این آزمایش به وسیله مراکز در ایالات متحده آمریکا برای کنترل و پیشگیری این بیماری انجام شده و حساسیت و دقت این آزمایش ۹۵٪ گزارش شده است (۲۱). ولی برای مهاجران ممکن است این حساسیت کمتر باشد (۲۶) اگر چه تست‌های سرولوژی دقت بالایی دارند اما اختصاصی نمی‌باشند. عفونت با فیلاریا یا آسکاریس منجر به مثبت کاذب شدن تست می‌گردد. علاوه بر این حساسیت تست‌های سرولوژیکی در عفونت HTLV-I و در بدخیمی‌های خونی کاهش می‌یابد (۷). بیمارانی که از نظر سرولوژی مثبت هستند باید درمان شوند چون استرونیلیوئیدوز مزمن می‌تواند بدون علامت در بدن وجود داشته‌باشد و تا ده‌ها سال تشخیص داده‌نشوند. بیمارانی که مشکوک به این عفونت انگلی هستند باید قبل از استفاده از داروهای گلوکوکورتیکوئید درمان شوند (۲۷).

منابع

1. Adedayo O, Grell G, Bellot P. Hyperinfective Strongyloidiasis in the Medical Ward: Review of 27 Cases in 5 Years. *South Med J* 2002; 95(7): 711-16.
2. Siddiqui AA, Berk S. Diagnosis of Strongyloides

Stercoralis Infection. *Clin Infect Dis* 2001; 33: 1040-47.

3. Koosha S, Kazemi B, Bonyadi F. The 18S Ribosomal DNA Sequence of *Strongyloides Stercoralis*

- in Iran. *Iranian J Parasitol* 2009; 4: 53–58.
4. Genta RM. Global Prevalence of Strongyloidiasis: Critical Review with Epidemiologic Insights into the Prevention of Disseminated Disease. *Rev Infect Dis*, 1989; 11: 755- 67.
 5. Muennig P, Pallin D, Sell RL, et al. The Cost-Effectiveness of Strategies for the Treatment of Intestinal Parasites in Immigrants. *N Engl J Med* 1999; 340: 773-79.
 6. Husni RN, Gordon SM, Longworth DL, et al. Disseminated Strongyloides Stercoralis Infection in An Immunocompetent Patient. *Clin Infect Dis* 1996; 23: 663.
 7. Keiser PB, Nutman TB. Strongyloides Stercoralis in the Immunocompromised Population. *Clin Microbiol Rev* 2004; 17: 208- 17.
 8. Thomas MC, Costello SA. Disseminated Strongyloidiasis Arising from A Single Dose of Dexamethasone before Stereotactic Radiosurgery. *Int J Clin Pract* 1998; 52: 520–21.
 9. Wurtz R, Mirot M, Fronda G, et al. Short Report: Gastric Infection By Strongyloides Stercoralis. *Am J Trop Med Hyg* 1994; 51: 339- 40.
 10. Celedon JC, Mathur-Wagh U, Fox J, et al. Systemic Strongyloidiasis in Patients Infected with The Human Immunodeficiency Virus. A Report of 3 Cases and Review of the Literature. *Medicine (Baltimore)* 1994; 73: 256–63.
 11. Froutan H, Bayatian A, Razavizadeh SM, et al. Significant Weight Loss, Nausea, and Vomiting Due to Strongyloidiasis: A Case Report. *MJIRI* 2008; 22: 149–51.
 12. Weight SC, Barrie WW. Colonic Strongyloides Stercoralis Infection Masquerading As Ulcerative Colitis. *J R Coll Surg Edinb* 1997; 42: 202.
 13. Al Samman M, Haque S, Long JD. Strongyloidiasis Colitis: A Case Report and Review of the Literature. *J Clin Gastroenterol* 1999; 28: 77.
 14. Newberry AM, Williams DN, Stauffer WM, et al. Strongyloides Hyperinfection Presenting as Acute Respiratory Failure and Gram-Negative Sepsis. *Chest* 2005; 128: 3681–84.
 15. Ronan SG, Reddy RL, Manaligod JR, et al. Disseminated Strongyloidiasis Presenting as Purpura. *J Am Acad Dermatol*, 1989; 21: 1123–25.
 16. Liepman M: Disseminated Strongyloides Stercoralis. A Complication of Mmunosuppression. *JAMA* 1975; 231: 387–88.
 17. Link K, Orenstein R. Bacterial Complications of Strongyloidiasis: Streptococcus Bovis Meningitis. *South Med J* 1999; 92: 728- 31.
 18. Nucci M, Portugal R, Pulcheri W, et al. Strongyloidiasis in Patients with Hematologic Malignancies. *Clin Infect Dis* 1995; 21: 675–77.
 19. Cruz R, Reboucas G, Rocha H. Fatal Strongyloidiasis in Patients Receiving Corticosteroids. *N Engl J Med* 1966; 275: 1093–96.
 20. Lim S, Katz K, Krajden S, et al. Complicated and Fatal Strongyloides Infection in Canadians: Risk Factors, Diagnosis and Management. *CMAJ* 2004; 171: 479–84.
 21. Loutfy MR, Wilson M, Keystone JS, Kain KC. Serology and Eosinophil Count In the Diagnosis and Management of Strongyloidiasis in A Nonendemic Area. *Am J Trop Med Hyg* 2002; 66: 749–52.
 22. Gyorkos TW, Genta RM, Viens P, Maclean JD. Seroepidemiology of Strongyloides Infection in the Southeast Asian Refugee Population in Canada. *Am J Epidemiol* 1990; 132: 257- 64.
 23. Genta RM. Dysregulation of Strongyloidiasis: A New Hypothesis. *Clin Microbiol Rev* 1992; 5: 345-55.
 24. Mansfield LS, Niamatali S, Bhopale V, et al. Strongyloides Stercoralis: Maintenance of Exceedingly Chronic Infections. *Am J Trop Med Hyg* 1996; 55: 617–24.
 25. Siddiqui AA, Stanley CS, Skelly PJ, et al. A Cdna Encoding A Nuclear Hormone Receptor of The Steroid/Thyroid Hormonereceptor Superfamily From The Human Parasitic Nematode Strongyloides Stercoralis. *Parasitol Res* 2000; 86: 24–29.
 26. Sudarshi S, Stumpf R, Armstrong M, et al. Clinical Presentation and Diagnostic Sensitivity of Laboratory Tests for Strongyloides Stercoralis in Travelers Compared with Immigrants in A Non-Endemic Country. *Trop Med Int Health* 2003; 8: 728.
 27. Klein RA, Cleri DJ, Doshi V, Brasitus TA. Disseminated Strongyloides Stercoralis: A Fatal Case Eluding Diagnosis. *South Med J* 1983; 76: 1438.
 28. Satoh M, Toma H, Sato Y, et al. Reduced Efficacy of Treatment of Strongyloidiasis in HTLV-1 Carriers Related to Enhanced Expression of IFN-G and TGF-B1. *Clin Exp Immunol* 2002; 127: 354–59.
 29. Gotuzzo E, Terashima A, Alvarez H, et al. Strongyloides Stercoralis Hyperinfection Associated with Human T Cell Lymphotropic Virus Type-1 Infection in Peru. *Am J Trop Med Hyg* 1999; 60: 146-49.
 30. Palau LA, Pankey GA. Strongyloides Hyperinfection In A Renal Transplant Recipient Receiving Cyclosporine: Possible Strongyloides Stercoralis Transmission By Kidney Transplant. *Am J Trop Med Hyg* 1997; 57: 413.

Disseminated Strongyloidiasis Following High-Dose Prednisolone Administration (A Case Report)

Shafaghi A.(M.D)¹- Akhavan K.(M.D)¹- Hajizade H.(M.D)¹-Joukar F.(M.Sc)¹- Asgharnezhad M.(M.Sc)¹-

*Mansour ghanaei F.(M.D)¹

*Corresponding Address: Gastrointestinal and Liver Disease Research Center, Razi Hospital, Guilan University of Medical Sciences, Rasht, IRAN

E- mail: ghanaei@yahoo.ac.ir

Received: 23/Mar/2011 Accepted: 14/Oct/2011

Abstract

Introduction: Strongyloides stercoralis is a common intestinal nematode that affects 30–100 million people worldwide. It is endemic in Guilan province, northern Iran and especially strikes the rural population.

Case Report: We report the case of a 65-year-old woman living in Guilan province of Iran with a history of diabetes mellitus who was treated with high-dose prednisolone for temporal arteritis. Undiagnosed infestation by this nematode led to disseminated strongyloidiasis and Gram-negative sepsis. Fortunately, early diagnosis and prompt therapy with a proper anthelmintic drug as well as supportive care resulted in an acceptable outcome.

Conclusions: All the patients who are candidates for immunosuppressive therapy or planned to receive steroid should be evaluated for strongyloidiasis. Although a stool test is the first and simplest test for this purpose, it may be negative for the parasite despite a large parasitic burden. Thus, physician's awareness should be emphasized and a high index of suspicion required to diagnose this ominous condition by further evaluation (serology, evaluation of duodenal aspirate, endoscopy with biopsy and stool exam with proper culture by an expert, at index laboratories.)

Key words: Immunosuppression/ Sepsis/ Strongyloides

Journal of Guilan University of Medical Sciences, No: 83, Pages: 95-100