

مطالعه ماکروسکوپی و میکروسکوپی پلاکهای پی‌یر تھی رودهای و

ایلئونی گامیش در سنین مختلف

دکتر نعیم آلبوغیش^۱ دکتر روزبه پورکار نستودی^۲

مجله دانشکده دامپزشکی دانشگاه تهران، دوره ۵۵، شماره ۲، ۷۳ - ۶۹، (۱۳۷۹)

مطالعات نشان داده است که پلاکهای پی‌یر در پستانداران با افزایش سن دچار تحلیل می‌گردند، ولی گزارشهای متفاوتی از نظر زمان شروع و روند تحلیل پلاکهای پی‌یر تھی رودهای و ایلئونی و در نتیجه حساس شدن پستانداران به عوامل بیماریزا وجود دارد (۱). در این راستا و با توجه به اینکه در رابطه با روند تحلیلی پلاکهای پی‌یر تھی رودهای و ایلئونی گامیش هیچگونه اطلاعاتی در دسترس نمی‌باشد، ساختار پلاکهای پی‌یر تھی رودهای و ایلئونی گامیش در سنین مختلف مورد مطالعه ماکروسکوپی و میکروسکوپی قرار گرفته است.

مواد و روش کار

در این پژوهش، از روده کوچک ۲۸ رأس گامیش در سه رده سنی ۲۴ - ۶ ماهگی، ۳ - ۲ و ۴ - ۳ سالگی از کشتارگاه صنعتی اهواز نمونه برداری گردید. نمونه‌ها بلافاصله جهت ثبوت در فرمالین ۱۰ درصد قرار داده شدند. در بررسی ماکروسکوپی، طول کل روده و دوازدهه مشخص گردیده و نظر به اینکه در مشاهدات ماکروسکوپی همچنانکه در بسیاری از منابع نیز ذکر گردیده مرز مشخصی مابین تھی رودهای و ایلئون مشاهده نگردید (۳ و ۴). بنابراین طول تھی روده و ایلئون به صورت توأم اندازه‌گیری گردید. پس از آن مجموعه تھی روده - ایلئون به سه قسمت قدامی، میانی و انتهایی تقسیم شد و پلاکهای پی‌یر منقطع تھی رودهای که در دو قسمت ابتدایی و میانی قرار داشته‌اند از نظر تعداد، مساحت و فواصل بین هر یک از پلاکها مورد مطالعه قرار گرفتند. و پلاک پی‌یر پیوسته و فرد ایلئونی که در رده سنی ۲۴ - ۶ ماهگی در ناحیه انتهایی مجموعه تھی روده - ایلئون قرار داشت نیز به سه بخش قدامی، میانی و انتهایی تقسیم گردید و پس از آن طول کل پلاک و عرض آن در سه قسمت مذکور اندازه‌گیری گردید. لازم به ذکر است که نمای ماکروسکوپی هر دو نوع پلاک پی‌یر، قبل از تثبیت با فرمالین بسیار مشخصتر بود.

جهت مطالعه میکروسکوپی از پلاکهای پی‌یر منقطع تھی رودهای دو بخش ابتدایی و میانی تھی روده - ایلئون و همچنین از سه بخش پلاک پی‌یر ایلئونی در سنین مختلف نمونه برداری صورت گرفته و به روش معمول تهیه مقاطع بافتی، برشهای میکروسکوپی به ضخامت ۶ - ۵ میکرومتر تهیه و مورد رنگ آمیزی هماتوکسیلین - ائوزین (H & E) قرار گرفتند. جهت مطالعه هیستومتریک، از عدسی و لنز مدرج و میکروسکوپ المپیوس استفاده گردید.

نتایج

الف - نتایج ماکروسکوپی: میانگین طول کل روده کوچک، دوازده و بخش تھی روده - ایلئون گامیش مورد مطالعه در سنین مختلف در جدول ۱ ارایه شده است و اختلاف معنی‌داری ($P < 0/05$) در سنین مختلف مشاهده نگردید. نتایج ماکروسکوپی نشان داد که پلاکهای پی‌یر تھی رودهای گامیش، بیضی شکل و از سطح مخاط به‌طور مشخصی برجسته می‌باشند. و همچنانکه در جدول ۲ ملاحظه می‌گردد، در تمامی رده‌های سنی میانگین تعداد کل پلاکهای

نتایج به‌دست آمده از این مطالعه نشان داد که روده کوچک گامیش دارای دو نوع پلاک پی‌یر: یکی پلاکهای پی‌یر ناپیوسته تھی رودهای و دیگری پلاک پی‌یر پیوسته و فرد ایلئونی می‌باشد. مطالعات ماکروسکوپی نشان داد که پلاکهای پی‌یر تھی رودهای، به‌صورت برجستگیهای بیضی شکل و پراکنده‌ای در سطح مخاط تھی روده - ایلئون و درست در مقابل محل اتصال روده‌بند قرار دارند. تعداد پلاکهای پی‌یر تھی رودهای در ثلث ابتدایی تھی روده - ایلئون بیشتر از ثلث انتهایی آن می‌باشد ($P < 0/05$). مساحت این پلاکها در ثلث انتهایی تھی روده - ایلئون در رده سنی ۴ - ۳ سالگی بیشتر از رده سنی ۲۴ - ۶ ماهگی است ($P < 0/05$). لیکن پلاک پی‌یر ایلئونی، به‌صورت یک پلاک پیوسته، فرد و زبانی شکل درست در مقابل محل اتصال روده‌بند، در سطح مخاط ایلئون مشاهده گردید. این پلاک در رده سنی ۱۸ - ۶ ماهگی رشد و تکامل خوبی یافته و در مطالعات ماکروسکوپی بوضوح قابل مشاهده بود. ولی پس از این سن با کوچک شدن پلاک آثار شروع تحلیل نمایان شده به‌نحوی که در سن ۲۴ ماهگی تشخیص ماکروسکوپی پلاک فقط براساس چینهای باقیمانده در سطح آن امکانپذیر بود. و در سن ۲/۵ سالگی پلاک ایلئونی در مشاهدات ماکروسکوپی مشاهده نگردید. مطالعات میکروسکوپی نشان داد که پلاکهای پی‌یر منقطع تھی رودهای اجتماعی از فولیکولهای لنفی گلابی شکلی هستند که این فولیکولها عمدتاً در زیر مخاط تھی روده متمرکز شده‌اند و تعدادی از آنها به لایه پارین نیز کشیده می‌شوند. فضای بین فولیکولی نسبتاً وسیع این پلاکها توسط یک بافت لنفوئیدی منتشر پر شده است. یافته قابل توجه در رابطه با پلاکهای تھی رودهای عدم مشاهده هرگونه تغییرات ساختاری و تحلیلی در سنین مختلف می‌باشد. پلاک پی‌یر پیوسته و فرد ایلئونی اجتماعی از فولیکولهای کیسه‌ای شکلی است که فضای بین فولیکولی کم این پلاک توسط بافت همبند سستی پر شده است. این فولیکولها نیز عمدتاً در زیر مخاط متمرکز بوده و بندرت ممکن است به لایه پارین کشیده شوند. یافته قابل توجه در رابطه با این پلاک مشاهده تغییرات تحلیلی در سنین بعد از ۱۸ ماهگی می‌باشد به‌نحوی که در سن ۲/۵ سالگی تعداد و قطر طولی فولیکولها به‌طور معنی‌داری ($P < 0/05$) کاهش می‌یابد. و در سن ۴ - ۳ سالگی فقط چند فولیکول کوچک و پراکنده‌ای از این پلاک باقی می‌ماند.

واژه‌های کلیدی: پلاکهای پی‌یر، تھی روده، ایلئون، گامیش.

دستگاه ایمنی بدن پس از پوست دومین سد دفاعی بدن را تشکیل می‌دهد (۲). پلاکهای پی‌یر یا لوزه‌های رودهای که بخش مهمی از این دستگاه را تشکیل می‌دهند از نوع بافت لنفوئیدی مجتمع بدون کپسول می‌باشند که در دیواره تھی روده و ایلئون به‌ترتیب تشکیل پلاکهای پی‌یر تھی رودهای و ایلئونی را می‌دهند (۳).

اخیراً در رابطه با ساختار، عمل و نقش این پلاکها در تولید لنفوسیتها و سیستم ایمنی بدن، مطالعات گسترده‌ای انجام گرفته و بعنوان جایگاهی جهت تولید لنفوسیتها معادل بورس فابریسیوس در پرندگان مطرح شده است (۷، ۴).

۱) گروه آموزشی علوم پایه دانشکده دامپزشکی دانشگاه شهید چمران اهواز، اهواز - ایران.

۲) دانش آموخته دانشکده دامپزشکی دانشگاه شهید چمران اهواز، اهواز - ایران.



جدول ۲ - میانگین و انحراف از معیار تعداد کل پلاکهای پی‌یر تهی روده‌ای در ثلث قدامی، میانی و انتهایی بخش تهی روده - ایلئون در سنین مختلف.

مشخصه مورد مطالعه	ثلث قدامی	ثلث میانی	ثلث انتهایی
۶-۲۴ ماهگی	۸۸۱ ± ۲۱۶۶	۷۱۶ ± ۵۱	۵۱۵۴ ± ۲۱۸۸
۲-۳ سالگی	۹۱۶ ± ۱۱۸۳	۸۵۳ ± ۳۱۵	۵۱۸۲ ± ۲۱۴
۳-۴ سالگی	۹۷۱ ± ۱۱۲۴	۷۱۸ ± ۳۱۲۴	۵۱۱ ± ۲۱۳

جدول ۱ - میانگین و انحراف از معیار طول کل روده کوچک، دوازدهه و تهی روده - ایلئون در سنین مختلف

مشخصه مورد مطالعه	طول کل روده - کوچک (متر)	طول دوازدهه (متر)	طول تهی روده - ایلئون (متر)
۶-۲۴ ماهگی	۲۳/۸۵ ± ۳/۳۴	۰/۹۱ ± ۰/۱۳	۲۲/۹۵ ± ۳/۳۴
۲-۳ سالگی	۲۴/۷۶ ± ۳/۹۸	۱/۱۶ ± ۰/۱۵	۲۳/۶۰ ± ۳/۸۵
۳-۴ سالگی	۲۲/۴۹ ± ۳/۴۲	۱/۱۹ ± ۰/۲۹	۲۲/۳ ± ۳/۱

جدول ۳ - میانگین و انحراف از معیار مساحت پلاکهای پی‌یر تهی روده‌ای در ثلث قدامی، میانی و انتهایی بخش تهی روده - ایلئون روده باریک گاومیش در سنین مختلف (برحسب سانتیمتر مربع)

مشخصه مورد مطالعه	ثلث قدامی	ثلث میانی	ثلث انتهایی
۶-۲۴ ماهگی	۱۰/۷ ± ۵/۵۲	۱۰/۸۲ ± ۳/۳۴	۸/۲۸ ± ۳/۷
۲-۳ سالگی	۸/۶۸ ± ۴	۱۰/۵ ± ۴/۷۷	۱۰/۸ ± ۶/۸۱
۳-۴ سالگی	۱۱/۴۸ ± ۳/۷۳	۱۱/۷ ± ۶	۱۵/۳۱ ± ۷/۴۶

جدول ۴ - میانگین و انحراف از معیار ابعاد پلاک پی‌یر پیوسته ایلئونی روده کوچک گاومیش در رده سنی ۶-۲۴ ماهگی (برحسب سانتیمتر)

مشخصه مورد مطالعه	طول	عرض
۶-۲۴ ماهگی	۲۴۱/۹ ± ۴۰/۴۹	۱/۳ ± ۰/۹
		ثلث ابتدایی
		ثلث میانی
		ثلث انتهایی

جدول ۶ - میانگین و انحراف از معیار تعداد فولیکولهای لنفی در ۱۰ میلیمتر مربع از ثلث ابتدایی و میانی و انتهایی پلاک پی‌یر ایلئونی و میانگین و انحراف از معیار قطر طولی فولیکولهای لنفی (برحسب میکرومتر) در سنین مختلف.

مشخصه مورد مطالعه	ثلث قدامی (تعداد)	ثلث میانی (تعداد)	ثلث انتهایی (تعداد)	میانگین قطر طولی آنها در سه ناحیه
۶-۲۴ ماهگی	۱/۳ ± ۰/۵۷	۱/۳ ± ۰/۵۸	۱/۳ ± ۰/۵۸	۱۲۳۵ ± ۱۱۴/۸
۲-۳ سالگی	۲/۶ ± ۰/۲۸	۳ ± ۱	۲ ± ۱	۴۹۸/۶ ± ۴۰/۵
۳-۴ سالگی	۱/۶ ± ۰/۵۸	۱/۳ ± ۰/۵۷	۱/۳ ± ۰/۵۷	۱۸۳/۵ ± ۲۰

جدول ۵ - میانگین و انحراف از معیار تعداد فولیکولهای لنفی در ۱۰ میلیمتر مربع از پلاکهای پی‌یر تهی روده‌ای ثلث قدامی، میانی و انتهایی بخش تهی روده - ایلئون در سنین مختلف.

مشخصه مورد مطالعه	ثلث قدامی	ثلث میانی	ثلث انتهایی
۶-۲۴ ماهگی	۵ ± ۰/۱	۴/۳ ± ۰/۱۸	۵/۳ ± ۰/۹
۲-۳ سالگی	۵/۳ ± ۰/۹	۵/۶ ± ۱/۵	۵/۶ ± ۱/۲
۳-۴ سالگی	۵/۳ ± ۰/۹	۴/۶ ± ۱/۱	۵ ± ۱

توسط بافت لنفوئیدی منتشری پر شده است. هیچ‌گونه تحلیل میکروسکوپی در رده‌های مختلف سنی در پلاکهای پی‌یر تهی روده‌ای مشاهده نگردد (تصاویر میکروسکوپی شماره ۱، ۲ و ۳). و همچنان‌که در جدول ۵ ملاحظه می‌گردد. تعداد فولیکولهای این پلاک در ثلث قدامی، میانی و انتهایی بخش تهی روده - ایلئون و در سنین مختلف تغییرات معنی‌داری مشاهده نمی‌گردد ($p < 0/05$). اما پلاک پی‌یر منفرد و پیوسته ایلئونی یک بافت لنفوئیدی مجتمع بدون کپسولی است که از فولیکولهای لنفی کیسه‌ای شکل تشکیل شده و این فولیکولها عمدتاً در زیر مخاط متمرکز شده‌اند و بندرت به لایه پارین ممتد می‌شوند. فضای بین فولیکولی کوچکتر این پلاکها برخلاف پلاکهای پی‌یر تهی روده‌ای توسط بافت همبند پر شده است. (تصویر ۴). و همچنان‌که در تصاویر ۵ و ۶ و جدول ۶ ملاحظه می‌گردد. با افزایش سن از تعداد و قطر طولی فولیکولهای لنفی این پلاک به‌طور معنی‌داری کاسته می‌شود ($P < 0/05$).

بررسی توأم نتایج ماکروسکوپی و میکروسکوپی نشان می‌دهد که با افزایش سن هیچ‌گونه تغییرات معنی‌داری در ساختمان مورفولوژیک و بافتی پلاکهای پی‌یر تهی روده‌ای گاومیش وجود نداشته اما با افزایش سن در ساختمان مورفولوژیک و بافتی پلاک پی‌یر ایلئونی یک تغییرات تحلیلی معنی‌داری رخ می‌دهد. به‌نحوی که پلاک پی‌یر ایلئونی که در رده سنی ۱۸ - ۶ ماهگی، از دید ماکروسکوپی به‌صورت کاملاً واضح و مشخصی قابل مشاهده بود در مشاهدات میکروسکوپی دارای ساختار بافتی کاملاً رشد و تکامل یافته‌ای بود و از تعداد زیادی فولیکول لنفی کیسه‌ای شکل بزرگی تشکیل شده است (تصویر میکروسکوپی ۴). این پلاک پس از سن ۱۸ ماهگی دچار تحلیل شده

پی‌یر تهی روده در ثلث قدامی تهی روده - ایلئون نسبت به ثلث انتهایی بیشتر بوده و این اختلاف با $P < 0/05$ معنی‌دار می‌باشد.

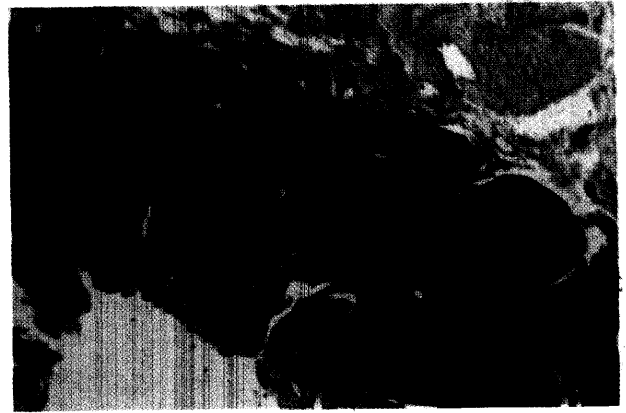همچنین با توجه به جدول ۲ میانگین مساحت این پلاکها در ثلث انتهایی تهی روده - ایلئون، در رده سنی ۶ - ۲۴ سالگی ($15/31 \pm 7/46$ سانتیمتر مربع)، نسبت به رده سنی ۶ - ۲۴ ماهگی ($8/22 \pm 3/7$ سانتیمتر مربع) بیشتر می‌باشد که این اختلاف با $P < 0/05$ معنی‌دار می‌باشد. در مشاهدات ماکروسکوپی هیچ‌گونه اثری از تحلیل در پلاکهای پی‌یر منقطع تهی روده‌ای در رده‌های سنی مختلف مشاهده نگردد.

یافته قابل توجه در این پژوهش وجود پلاک پی‌یر طویل و منفردی به‌طول متوسط $241/9 \pm 40/49$ سانتیمتر در انتهایی بخش تهی روده - ایلئون روده کوچک گاومیش در رده سنی ۶ - ۲۴ ماهگی می‌باشد. این پلاک تا سن ۱۸ ماهگی به‌صورت کامل وجود داشته و پس از این سن تحلیل آن آغاز می‌گردد به‌طوری که در سن ۲۴ ماهگی فقط چینهای سطح پلاک قابل مشاهده بود. و در سن حدود ۲/۵ سالگی تشخیص ماکروسکوپی پلاک غیرممکن بود. با توجه به ابعاد اندازه‌گیری شده که در جدول ۴ آمده، پلاک ایلئونی، زبانی شکل توصیف گردید.


ب - نتایج میکروسکوپی: مطالعات میکروسکوپی نشان داد که هر یک از پلاکهای پی‌یر منقطع تهی روده‌ای یک بافت لنفوئیدی مجتمع بدون کپسولی است که از فولیکولهای لنفی هرمی شکلی تشکیل شده است. این فولیکولها عمدتاً در طبقه زیر مخاطی متمرکز می‌باشند ولی تعدادی از آنها به لایه پارین و تا زیر بافت پوششی ممتد شده‌اند. فضای بین فولیکولی نسبتاً وسیع این پلاکها



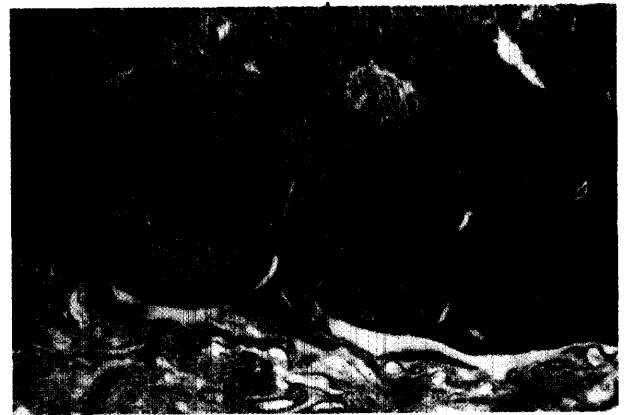تصویر ۲ - ساختار بافتی پلاک پی‌یر تهی روده‌ای در رده سنی ۲ - ۳ سالگی (X4, H & E). ساختار بافتی کامل پلاک در این سن و امتداد آن به لایه پارین قابل توجه است.




تصویر ۱ - ساختار بافتی پلاک پی‌یر تهی روده‌ای در رده سنی ۱۸ - ۶ ماهگی (X4, H & E). فولیکولهای گلابی شکل این پلاک و بافت لنفوئیدی منتشر بین فولیکولی گسترده آن قابل توجه است.




تصویر ۴ - ساختار بافتی کاملاً رشد و تکامل یافته پلاک پی‌یر ایلتونی در رده سنی ۱۸ - ۶ ماهگی (X4, H & E). تعداد زیاد فولیکولهای لنفی کیسه‌ای شکل بزرگی که عمدتاً در زیر مخاط متمرکز شده‌اند و همچنین بافت همبند فضای بین فولیکولی و عدم گسترش بافت لنفوئیدی فولیکولها به لایه پارین قابل توجه است.



تصویر ۳ - ساختار بافتی پلاک پی‌یر تهی روده‌ای در رده سنی ۴ - ۳ سالگی (X4, H & E). در بافت لنفوئیدی پلاک در این سن نیز هیچ‌گونه تغییر ساختاری مشاهده نمی‌گردد.



تصویر ۶ - ساختار بافتی پلاک پی‌یر ایلتونی در رده سنی ۴ - ۳ سالگی (X4, H & E). وجود فقط چند فولیکولی لنفی کوچک و پراکنده، نشانگر تحلیل وسیع این پلاک در این سن می‌باشد.



تصویر ۵ - ساختار بافتی پلاک ایلتونی گاو میش در رده سنی ۳ - ۲ سالگی (x3.2, H & E). کاهش تعداد و ابعاد فولیکول لنفی این پلاک با افزایش سن قابل توجه است.



باقی مانده و افزایشی را نشان نمی‌دهند.

Reynolds و همکاران (۱۹۸۹) بیان نمودند که در برهه‌ها پلاکهای پی‌یر تهی روده‌ای در تمام عمر بی‌هیچ کم و کاست به‌صورت فعال وجود دارند ولی پلاک پی‌یر ایلئونی که طولی حدود ۱۵۰ سانتی‌متر دارد. در سن بلوغ دچار تحلیل می‌گردد. به‌علاوه طی آزمایشاتی ثابت نمود که تحلیل رفتن پلاک پی‌یر ایلئونی به خصوصیات ذاتی و وراثتی خود پلاک مرتبط است و ارتباطی به موقعیت و محل آن ندارد (۹).

ب - نتایج میکروسکوپی: Reynolds و همکاران (۱۹۸۳) گزارش نمودند که در برهه‌ها پس از سن ۱۲ هفتگی پلاک پی‌یر ایلئونی دچار تحلیل شده و در سن ۱۸ ماهگی فقط چند فولیکول لنفی از آن باقی می‌ماند (۱۰). تحلیل این پلاک در گاو میش از سن ۱۸ ماهگی آغاز گردیده و در مطالعات میکروسکوپی فقط چند فولیکول لنفی کوچک و کاملاً پراکنده از پلاک پی‌یر ایلئونی در رده سنی ۴ - ۳ سالگی مشاهده گردید.

Pabst و همکاران (۱۹۸۸) بیان نمودند که افزایش طول هر دو نوع پلاک پی‌یر در توله خوکها در مراحل اولیه پس از تولد به دلیل افزایش تعداد و ابعاد فولیکولهاست (۸). در مطالعه حاضر نیز این فرضیه به‌نحو دیگری مشخص گردید بدین معنا که از سن ۱۸ ماهگی به طرف سن ۴ - ۳ سالگی کاهش طول و ابعاد پلاک ایلئونی همراه با کاهش قابل توجه در تعداد و قطر طولی فولیکولها می‌باشد.

Zabobonin (۱۹۹۰) گزارش نموده است که فولیکولهای لنفی که ساختار بافتی پلاکهای پی‌یر را تشکیل می‌دهند. در نوزادان ۲۱ درصد، در افراد ۳ - ۱ ساله، ۵۰ درصد و در افراد مسن، ۸/۳ درصد از پاراننشیم پلاکها را تشکیل می‌دهند، که نشانگر حداکثر تعداد فولیکولهای لنفی در سن ۳ - ۱ سالگی و کاهش قابل توجه آنها در سنین بالا می‌باشد. به‌علاوه قطر طولی فولیکولهای لنفی در افراد بالغ و میانسال و مسن حدود ۲ برابر کمتر از سن ۱۲ - ۳ سالگی است (۱۴). کاهش تعداد و قطر طولی فولیکولها در پلاکهای پی‌یر گاو میش نیز موید این نظریه است که با افزایش سن، تعداد فولیکولهای لنفی کاهش می‌یابد.

Kawanishi و همکاران (۱۹۸۹) گزارش نمودند که با افزایش سن، تعداد لنفوسیت‌ها (بخصوص لنفوسیت T) کاهش می‌یابد (۶). که در ارتباط با تحلیل پلاکهای پی‌یر و کاهش فولیکولهای لنفی گاو میش قابل توجه است.

Shepherd (۱۹۸۷) گزارش نموده است که در سلولهای ماکروفاژ موجود در عمق پلاکهای پی‌یر نوزادان بالای سن ۶ ماه، رنگدانه‌های قهوه‌ای از جنس سیلیکون، آلومینوم و گاهی تیتانیوم مشاهده می‌شود (۱۳). که مطالعه این رنگدانه‌ها در سلولهای ماکروفاژ پلاکهای پی‌یر گاو میش پیشنهاد می‌گردد.

منابع

۱. شیمی، اصول ایمنی دامپزشکی، تألیف ایان تیزارد، انتشارات سازمان دامپزشکی، صفحات: ۱۲۴ - ۱۲۳، (۱۳۷۰).
2. Banks W. J. Applied Veterinary Histology. 3rd ed. Philadelphia. PP : 275 - 277, (1992).
3. Dyce K. M., Sack W. O. and Wensing C. J. A Text Book of Veterinary Anatomy, Saunders. PP : 126, 645 - 650, (1995).
4. Frandson R. D. Anatomy and physiology of Farm Animal. Lea and Febiger. Philadelphia. 2nd ed. PP : 319 - 324 , 445 - 447 (1986).
5. Inoue, T. and Sugi Y. Gut associated Lymphoid tissues of piglet. Bulletin of the Faculty of Agriculture, Yamaguti, University, No. 29,

به‌نحوی که در سن ۲۴ ماهگی تشخیص ماکروسکوپی پلاک فقط براساس چینهای باقیمانده در سطح مخاط ایلئون امکانپذیر بود. در سن ۲/۵ سالگی این پلاک در مشاهدات ماکروسکوپی قابل تشخیص نبوده و در مشاهدات میکروسکوپی از تعداد کمی فولیکول لنفی کوچکی تشکیل شده است (تصویر ۵) و سرانجام در رده سنی ۴ - ۳ سالگی این پلاک کاملاً دچار تحلیل شده و در مشاهدات ماکروسکوپی اثری از آن مشاهده نمی‌شود و در مشاهدات میکروسکوپی فقط چند فولیکول لنفی پراکنده از آن باقیمانده است (تصویر ۶).

بحث

الف - نتایج ماکروسکوپی: Reynolds و همکاران (۱۹۸۳) نیز پلاکهای پی‌یر تهی روده‌ای را در تهی روده و قسمت قدامی ایلئون گوسفند گزارش نمودند، همچنین بیان کرده‌اند که پلاک پی‌یر ایلئونی پس از ۱۲ هفتگی شروع به تحلیل کرده و در سن ۱۸ ماهگی فقط چند فولیکول از آن باقی می‌ماند (۹). که در مقایسه با نتایج به‌دست آمده از این تحقیق می‌توان چنین بیان نمود که تحلیل پلاک پی‌یر ایلئونی در گاو میش نسبت به گوسفند در سنین بالاتری رخ می‌دهد.

Pabst و همکاران (۱۹۸۸)، در توله خوکها، نشان دادند که پلاکهای پی‌یر منقطع تهی روده‌ای علاوه بر تهی روده در قسمت قدامی ایلئون هم وجود دارند و تعداد آنها ثابت و در حدود ۱۵ عدد می‌باشند. ولی پلاک پی‌یر ایلئونی در قسمت انتهایی ایلئون قرار داشته و پس از تولد دچار تحلیل می‌شود (۸). که این نتایج بسیار مشابه نتایج تحقیق حاضر می‌باشد با این تفاوت که تعداد پلاکهای پی‌یر تهی روده‌ای در گاو میش اندکی بیشتر می‌باشد.

Inoue و همکاران (۱۹۷۸) گزارش نمودند که تعداد پلاکهای پی‌یر تهی روده‌ای در توله خوکها تا سن ۶ هفتگی افزایش یافته و پس از آن ثابت باقی می‌مانند. ولی پس از سن ۶ هفتگی پلاک پی‌یر ایلئونی دچار تحلیل می‌شود (۵). که نتایج این تحقیق بیانگر این است که تحلیل پلاک پی‌یر ایلئونی گاو میش در مقایسه با خوک نیز در سنین بالاتری رخ می‌دهد.

Rothkotter و همکاران (۱۹۸۹) بیان نمودند که تمام پلاکهای پی‌یر توله خوکها در سنین ۲ و ۱۲ ماهگی طول مشابهی دارند (۱۲).

Rothkotter و همکاران (۱۹۹۰) گزارش نمودند که هیچ‌گونه رشد جبرانی در پلاکهای پی‌یر تهی روده‌ای توله خوکهایی که پلاک ایلئونی آنها برداشته شده است، رخ نمی‌دهد (۱۱). این امر می‌تواند توجیه قابل قبولی برای این موضوع باشد که در سنین بالای ۲/۵ سالگی در گاو میش، علی‌رغم تحلیل پلاک پی‌یر ایلئونی، تعداد و مساحت پلاکهای پی‌یر منقطع تهی روده‌ای همچنان ثابت

21 - 30 ; 15 (1978).

6. Kawanishi H. and Kiely J. Immune - related alterations in aged gut associated Lymphoid tissues in mice. Dig. Dis. Sci. 1989. Feb., 34 (2) : 175 - 84, (1989).

7. Landsverk, T, Halleraker M, Aleksandersen, M. McClur S., Hein W and Nicander L. The intestinal habitat for organized lymphoid tissues in ruminants, comparative aspects of structure, function and development. Veterinary Immunology and Immunopathology 28 : 1 - 16 , (1991).

8. Pabst, R., Geist M., Rothkotter H. J. and Fritz F. J. Postnatal



development and lymphocyte production of Jejunal and ileal peyer's patches in normal and gnotobiotic pigs. *Immunology J.* 1989 Feb., 308 - 11, (1988).

9. Reynolds J. D. and Kirk D. two types of sheep peyer's patches : Location along gut does not influence involution. *Immunology, J.* 66 (2) : 308 - 11, (1989).

10. Reynolds, J. D. and Morris B. The evolution and involution of peyer's patches in fetal and postnatal sheep. *European Journal of Immunology* 13 : 8 , 627 - 635, (1983).

11. Rothkotter H. J. Zimmermann H. J. and Pabst R. Size of Jejunal peyre's patch. *Scand J. Immunol*, Feb. 31 (2) : 191 - 7, (1990).

12. Rothkotter H. J. and Pabst R. Lymphocyte subsets in jejunal and ileal peyer's patch of normal and gnotobiotic minipigs. *Immunology, J.* 67 : 1 : 103 , 108 , 28, (1989).

13. Shepherd N. A. Crocker P. R., Smith A. P. and Levison D. A. Exogenous pigment in peyer's patches, *Hum. Pathol. Jan.* 18 (1) : 50 - 4 , (1987).

14. Zabobonin A. I. Microscopic anatomy of small intestinal lymphoid patches in children and adults. *Arkh. Anat. Gistol. Embrio. Aug.* 99 (8) : 64 - 9, (1990).

Macroscopic and microscopic study of structure and involution of Buffalo jejunal and ileal Peyer's patches

Alboghobiesh, N.¹ , Porkar - Nestody, R.²

¹*Department of Anatomy and Histology, Faculty of Veterinary Medicine, Shahid Chamran University Ahvaz, Ahvaz - Iran.* ²*Graduated from the Faculty of Veterinary Medicine, Shahid Chamran University Ahvaz, Ahvaz - Iran.*

The macroscopic studies showed that buffalo small intestine contain two types of peyer's patches ie. discrete peyer's patches in the total lenght of Jejunum - ileum (JPP) and a single continuous ileal peyer's patche in the terminal part of ileum (IPP). The JPP have elliptical shapes and were scattered on mucosal surface of jejunum - ileum. The number of JPP in the cranial part were more than termianl part (P < 0.05). The area of JPP in the terminal part of jejunum - ileum in 3 - 4 years old were more than 6 - 24 months old (P < 0.05). The ileal peyer's patche was well developed in 6 - 18 months old and after this age, the regression was started, as in macroscopic observations only a few folds were seen in 24 months old and there was no evidence of ileal peyer's patche in 2.5 years old. The microscopic studies showed that the JPP consisted of pear shape follicles which mainly had placed in submucosa and some of them

had extended to the lamina propria. The interfollicular space were occupy by diffuse lymphoid tissue, There were not seen any regression in the follicles of the JPP in different ages. The IPP consisted of long - sac shape follicles which mainly had placed in submucosa and they rarely penetrated to the lamina propria. The more intersting finding was the regression of IPP, as the number and size of follicles were decreased by age. This regression was more significant in 3 - 4 years old buffalo as only a few dispersed follicles were seen in this age.

Key words : Jejunal and ileal peyer's patches, Buffalo.

