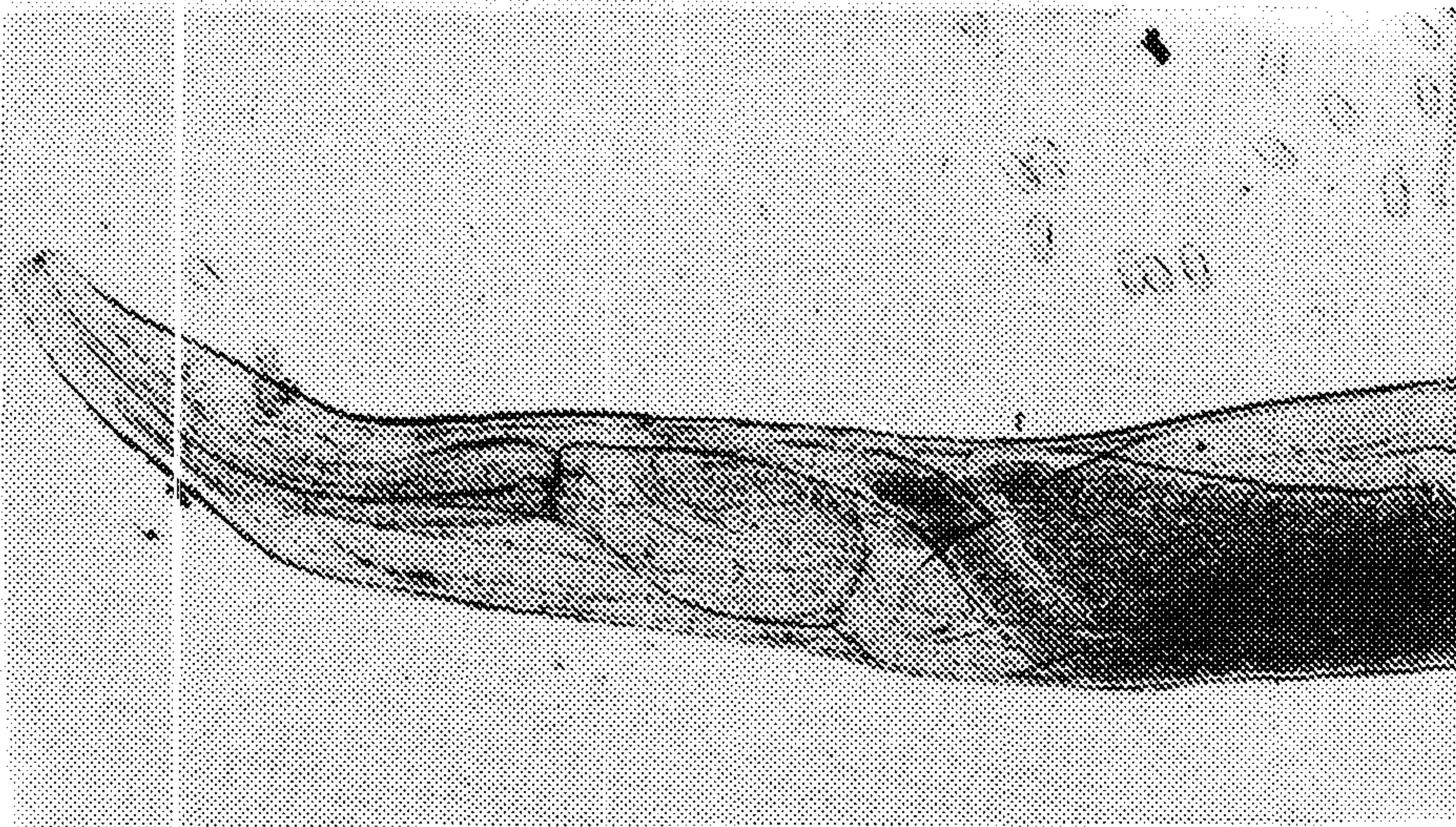


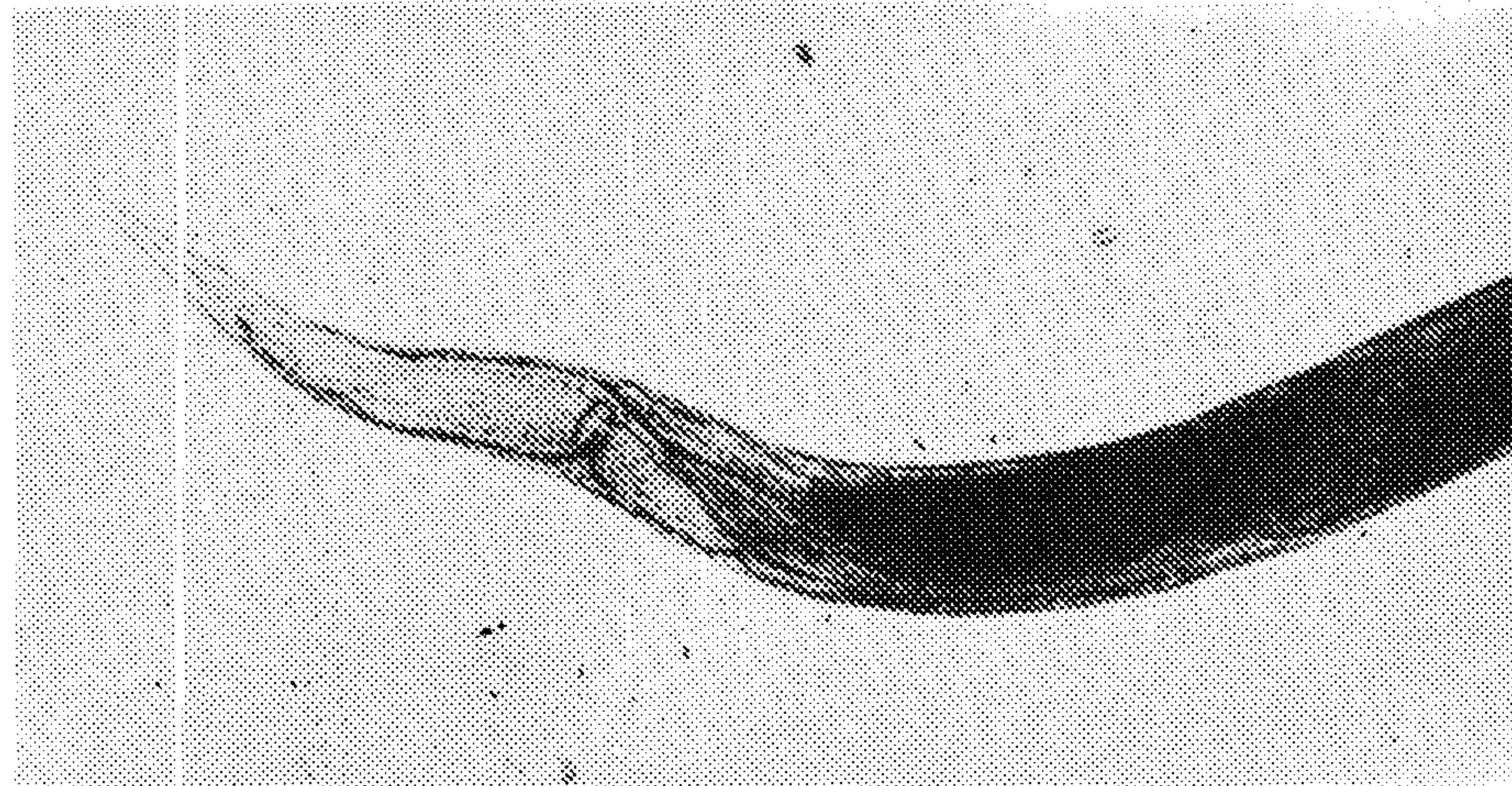
گزارش اولین مورد آلودگی گاو به کرم ریوی دیکتیوکولوس ویویپاروس در استان فارس

دکتر محمد مؤذنی^۱ دکتر سیدشیرام شکر فروش^۲ دکتر محمد مهدی هادی پور^۳

مجله دانشکده دامپزشکی دانشگاه تهران، دوره ۵۵، شماره ۳، ۵-۶، (۱۳۷۹)



تصویر ۱ - دیکتیوکولوس ویویپاروس، انتهای قدامی.



تصویر ۲ - دیکتیوکولوس ویویپاروس، انتهای خلفی کرم ماده.

در آذر ماه ۱۳۷۷ هنگام بازرسی پس از کشتار ریه بظاهر سالم یک رأس گاو بومی ذبح شده در کشتارگاه شهر شیراز یک عدد کرم سفید رنگ به طول ۶/۵ سانتیمتر در یکی از برونشهای لب دیافراگماتیک راست مشاهده شد. انگل مذکور از نظر ریخت‌شناسی مورد بررسی میکروسکوپی قرار گرفت و دیکتیوکولوس ویویپاروس تشخیص داده شد. این گزارش اولین مورد آلودگی در استان فارس و دومین گزارش در ایران می‌باشد. واژه‌های کلیدی: دیکتیوکولوس ویویپاروس، گاو، ریه.

دیکتیوکولوس ویویپاروس (*Dictyocaulus viviparus*) مهمترین کرم ریوی گاو در مناطق معتدل است که در موارد حاد با ایجاد برونشیت شدید موجب مرگ و میر می‌شود (۲). این نماتود سفید رنگ است (۳) و جنس نر آن ۵/۵-۳/۵ و جنس ماده آن ۸-۶ سانتیمتر طول دارد (۴). تحریک مخاط دستگاه تنفسی به وسیله لاروها و کرمهای بالغ موجب افزایش ترشحات مخاطی می‌گردد. حضور نوزادان در حبابچه‌های ریوی موجب آلوئولیت (*Alveolitis*) و سپس برونشولیت (*Bronchiolitis*) و حضور کرمهای بالغ در برونشها موجب برونشیت (*Bronchitis*) می‌شود. برونشها به وسیله آگزودای ائوزینوفیلیک مسدود می‌شوند که نتیجه آن کولاپس شدن حبابچه‌ها است (۴). به دنبال افزایش تدریجی برونشیت و ذات‌الریه، سرفه خفیف تا شدید، اختلال در عمل تنفس (*Dyspnea*) افزایش تعداد تنفس (بیش از ۷۰ بار در دقیقه)، خیز و آمفیزم ریوی، صداهای خشن تنفسی توأم با خس خس (*Rhonchi*) همراه با درجات مختلفی از کم‌اشتهایی و کاهش وزن دیده می‌شود (۳ و ۴).

در آذر ماه سال ۱۳۷۷، در هنگام بازرسی پس از کشتار ریه یک رأس گاو بومی ذبح شده در کشتارگاه شهر شیراز، در یکی از برونشهای لب دیافراگماتیک راست، یک عدد کرم سفید رنگ به طول ۶/۵ سانتیمتر دیده شد (متأسفانه به دلیل عدم دسترسی به لاشه گاو، امکان تعیین سن و جنس گاو وجود نداشت). ریه مورد بحث فاقد هر گونه ضایعه کالبدگشایی بود و در بررسی سایر مجاری تنفسی انگل دیگری یافت نشد. انگل مذکور به آزمایشگاه انگل‌شناسی دانشکده دامپزشکی دانشگاه شیراز منتقل شد و از نظر ریخت‌شناسی مورد بررسی دقیق میکروسکوپی قرار گرفت. نماتود مورد بحث ماده بوده، رحم آن انباشته از تخمهای حاوی جنین به ابعاد تقریبی ۵۵-۳۷/۵ در ۹۵-۷۷/۵ میکرون بود. در قسمت قدامی کپسول دهانی کوچک و ۴ لب نسبتاً کوچک دیده می‌شد (تصویر ۱).

انتهای خلفی بدن کرم باریک بوده و در ناحیه نزدیک به انتهای خلفی، مجرای دفعی قابل رؤیت بود (تصویر ۲). با توجه به مشخصات ذکر شده نماتود مذکور دیکتیوکولوس ویویپاروس تشخیص داده شد.

آلودگی گاوهای ایرانی به این انگل بسیار نادر است و تاکنون تنها یک مورد آلودگی به این انگل از یک رأس گاو در منطقه گرگان توسط اسلامی گزارش شده است (۱) و این گزارش دومین مورد آلودگی در ایران است. لازم به ذکر است که تاکنون در زمینه تعیین میزان آلودگی گاوهای ایرانی به این انگل مطالعه اپیدمیولوژیک صورت نگرفته است.

منابع

- اسلامی، ع. کرم‌شناسی دامپزشکی، جلد سوم، نماتودا و آکانتوسفالا، انتشارات دانشگاه تهران، شماره ۲۳۲۱، (۱۳۷۶).
- Burden, D.J. and Ellis, R.N.W. Use of doramectin against experimental infections of cattle with *Dictyocaulus viviparus*. *The Vet. Rec.* 141: 393, (1997).
- Eysker, M. *Dictyocaulosis in cattle*. *The compendium* 16(5): 669-675, (1994).
- Mehlhorn, H. *Parasitology in focus, fact and trends*. Springer Verlag, (1988).

۱) گروه آموزشی پاتوبیولوژی دانشکده دامپزشکی دانشگاه شیراز، شیراز - ایران.
 ۲) گروه آموزشی بهداشت و کنترل مواد غذایی دانشکده دامپزشکی دانشگاه شیراز، شیراز - ایران.
 ۳) دانش‌آموخته دانشکده دامپزشکی دانشگاه شیراز، شیراز - ایران.



The first report of cattle infection with *Dictyocaulus viviparus* in Fars province

Moazeni, M.¹, Shekarforoush, S.S.², Hadipoure, M.M.³

¹Department of Pathobiology, Faculty of Veterinary Medicine Shiraz University, Shiraz - Iran. ²Department of Food Hygiene, Faculty of Veterinary Medicine, Shiraz University, Shiraz - Iran.

³Graduate Student, Faculty of Veterinary Medicine, Shiraz University, Shiraz - Iran.

In winter 1998, during postmortem inspection of a native cattle slaughtered in Shiraz slaughterhouse, a nematod, white in color and 6.5 cm in length, was found within a bronchus of the right diaphragmatic lobe of the lung. In microscopic examination the parasite was recognized as *Dictyocaulus viviparus*. This is the first case of this infection from Fars province and the second report in Iran.

Key words : *Dictyocaulus viviparus*, Cattle, Lung.