

# سلول شناسی غده هیپاتوپانکراس در میگوی سفید هندی خلیج فارس

دکتر مریم رضائیان<sup>۱</sup> دکتر محمدرضا صفری ماچیان<sup>۲</sup>

## نتایج

هیپاتوپانکراس غده بزرگی است که تقریباً تمامی فضای حفره صدری را پر کرده و معده پیلوریک، سکوم پشتی و ابتدای روده میانی را به طور کامل در برمی گیرد. غده در گونه مورد مطالعه از دو لوب تشکیل گردیده است که سطح پشتی مدور و گرد و سطح شکمی مسطحی دارند (تصویر ۱). سطح خارجی غده توسط کپسول نازکی از جنس بافت همبند سخت به طور کامل پوشیده شده است. علاوه بر این دو لایه عضله صاف طولی و حلقوی نیز غده را از سطح خارج می پوشانند.

بافت همبند کپسول به داخل غده نفوذ کرده و اطراف واحدهای ترشچی را فرا می گیرد. غده حاوی واحدهای ترشچی متعددی از نوع لوله‌ای ساده است که قاعده آنها به کپسول متصل بوده و به طور شعاعی به طرف مرکز غده کشیده می شوند. دهانه واحدهای ترشچی به طرف رأس وسعت بیشتری یافته و پس از همدانگی واحدهای مجاور با یکدیگر به دهانه مرکزی لوب می ریزند (تصویر ۲). اپیتلیوم پوشاننده واحدهای ترشچی از نوع استوانه‌ای ساده و واجد ۴ نوع سلول بشرح ذیل است که به ترتیب از قاعده به رأس قرار گرفته‌اند.

۱. سلول پایه (Stem cell/Embryonic cell): این سلولها تنها در قاعده واحدهای ترشچی و با وسعت محدودی دیده می شوند. قطر واحدهای ترشچی در این ناحیه کمتر از بقیه نواحی بوده و سلولهای مزبور به شکل استوانه‌ای باریک و بلند دیواره واحد ترشچی را به صورت یک ردیف می پوشانند. سلولهای پایه دارای سیتوپلاسمی بازوفیلی و یکنواخت و هسته‌ای بیضی و کشیده در وسط سلول هستند. کم عرض بودن این سلولها موجب گردیده که حدود ۲۵ تا ۳۰ سلول دیواره، عرضی غده را پر کنند. سلولهای پایه فاقد زایده رأسی هستند و سیتوپلاسم نیز فاقد هرگونه واکوئل یا دانه ترشچی است. در تعدادی از این سلولها تقسیم میتوز مشاهده گردید به طوری که در برخی هسته درشت و روشن شده و در برخی دیگر یکی از مراحل تقسیم میتوز (پروفاز، متافاز، آنافاز، تلوفاز) و در برخی دیگر آشیانه‌ای با دو سلول خواهر (آنافاز تأخیری) و در برخی آشیانه‌ای با چهارسلول خواهر دیده شده و در برخی دیگر جداسدگی سلولهای جدید از یکدیگر بوضوح دیده شد (تصویر ۳).

۲. سلول رشته‌ای (Fibrillar cell): این سلولها به تعداد بسیار کم نزدیک به قاعده واحدهای ترشچی و در زیر سلولهای پایه دیده شدند. به لحاظ ساختاری سلولهای استوانه‌ای و کشیده و باریک با هسته‌ای بیضی و روشن و هستکی درشت و مشخص و سیتوپلاسمی بازوفیلی اند. سیتوپلاسم حاوی خطوط تیره عرضی بویژه در بخش فوق هسته‌ای بوده و فاقد هرگونه واکوئولی است، رأس سلول حاوی میکروکرک است. به دلیل کم عرض بودن این سلولها حدود ۲۰ تا ۳۰ سلول جدار عرضی واحدهای ترشچی را می پوشانند. قطر عرضی واحد ترشچی در مقایسه با ناحیه استقرار سلولهای پایه وسعت بیشتری یافته است (تصاویر ۴، ۵، ۶).

۳. سلول طاولی (Blister like cell): این سلول بیشترین سلول موجود در واحد ترشچی است به چند حالت دیده می شوند که شامل اولیه، در حال رشد، بالغ و بیرون ریخته است. در حالت اولیه سلول شباهت زیادی به سلولهای رشته‌ای داشته ولی معدودی واکوئل سفید رنگ در سیتوپلاسم به چشم می خورد به طوری که می توان آن را حد واسط سلولهای رشته‌ای و طاولی دانست (تصاویر ۷ و ۸). در فرم در حال رشد سلول به فرم هرمی یا استوانه‌ای و درشت است. رأس سلول حاوی میکروکرک وسیعی است. سیتوپلاسم حاوی

۱) گروه آموزشی علوم پایه دانشکده دامپزشکی دانشگاه تهران، تهران - ایران.

۲) دانش آموزانه دانشکده دامپزشکی دانشگاه تهران، تهران - ایران.

مجله دانشکده دامپزشکی دانشگاه تهران، دوره ۵۶، شماره ۴، ۲۹-۲۵، (۱۳۸۰)

ساختار سلولی غده هیپاتوپانکراس در میگوی سفید هندی آبهای خلیج فارس با میکروسکوپ نوری مطالعه گردید. غده از نوع لوله‌ای مرکب است که واحدهای ترشچی لوله‌ای به صورت شعاعی در اطراف غده قرار گرفته و ترشحات خود را به مجاری مرکزی غده می ریزند. چهار نوع سلول جداره واحدهای ترشچی رامسی پوشاننده شامل سلولهای پایه یا جنینی، رشته‌ای، طاولی و جذبی است. غده از سطح خارجی توسط کپسولی، از بافت همبند و دولایه عضله پوشیده می شود.

واژه‌های کلیدی: هیپاتوپانکراس، میگوی سفید هندی، سلول شناسی.

هیپاتوپانکراس بزرگترین غده ترشچی - ذخیره‌ای در بدن میگو است و فعالیتی مشابه کبد و پانکراس در بدن مهره داران دارد. این غده در سطح فوقانی قسمت ابتدایی روده میانی و در سطح خلفی کیسه پشتی معده پیلوریک قرار گرفته و تقریباً تمامی فضای حفره سینه‌ای را پر می کند (۸). آنزیمهای هضمی توسط این عضو ترشح شده و توسط مجاری پانکراس به کیسه شکمی معده خلفی منتقل می گردد. مخلوط مواد غذایی و آنزیمها از طریق همان مجاری مجدداً به هیپاتوپانکراس بر می گردند و توسط پاره‌ای از سلولهای این غده جذب می شوند. حرکات هیپاتوپانکراس شبیه به حرکت آکاردئون بوده و این حرکات موجب هدایت آنزیمها به طرف معده و حرکت عکس موجب برگشت مایعات به هیپاتوپانکراس می گردد (۱۴، ۱۳، ۱۲، ۱۱).

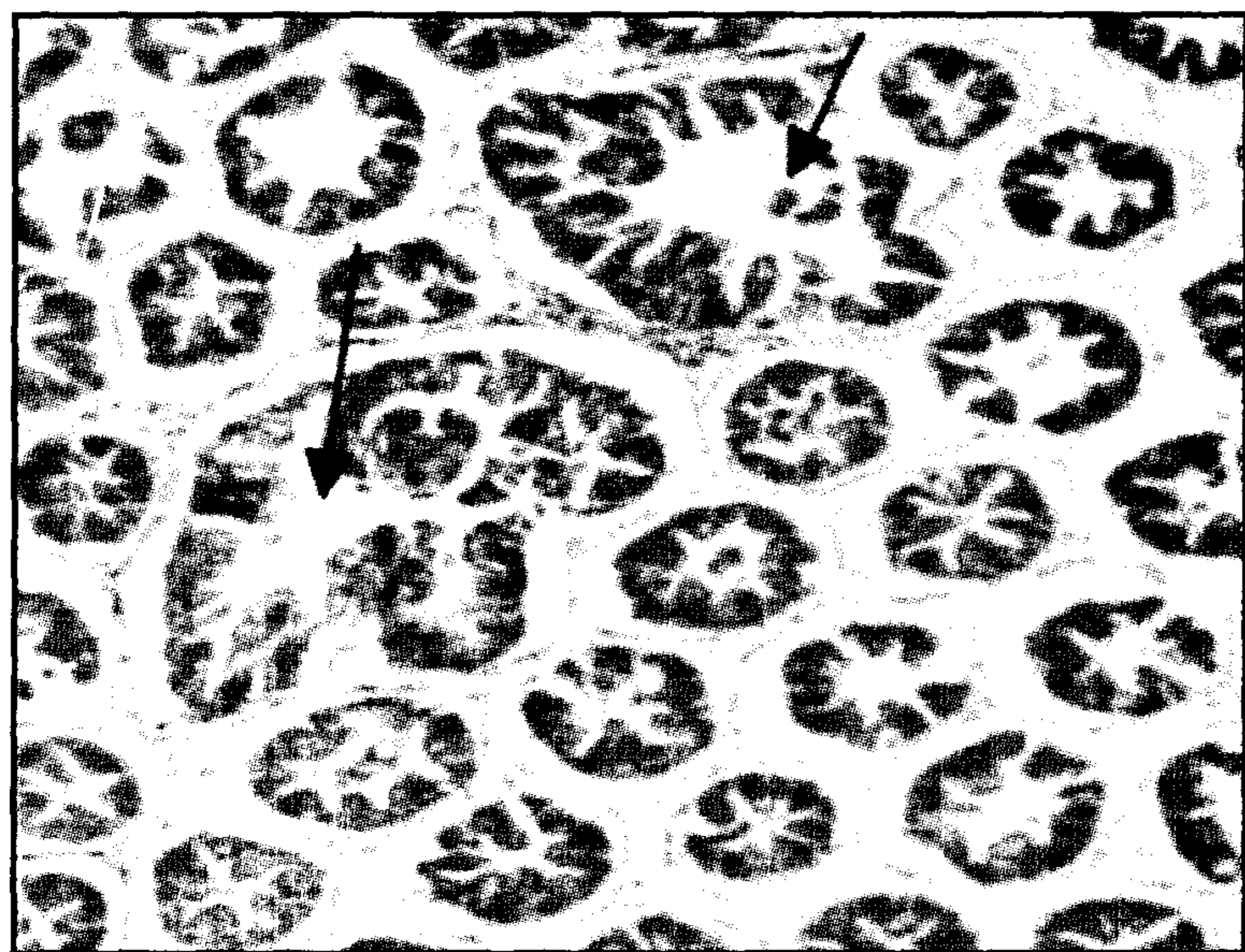
هیپاتوپانکراس در ده پایان (Decapoda) واجد چهار نوع سلول است. اساس این طبقه بندی بر نظرات Jacobs در سال ۱۹۲۸ و Hirsch و Jacobs در سال ۱۹۲۸، استوار است (۱۲، ۱۰). ساختار الکترونی این سلولها در گونه پنائوس سمی سولکاتوس (*Penaeus semisulcatus*) گزارش گردیده است (۵، ۴، ۳).

از آنجایی که میگوی سفید هندی از گونه‌های بومی ایران و از گونه‌های بسیار مهم تجاری محسوب می شود مطالعه زیربنایی اندامهای مختلف آن ضروری به نظر می رسد. تحقیق اخیر که برای اولین بار در ایران انجام می گیرد غده هیپاتوپانکراس را در این گونه مورد بررسی سلولی قرار داده است.

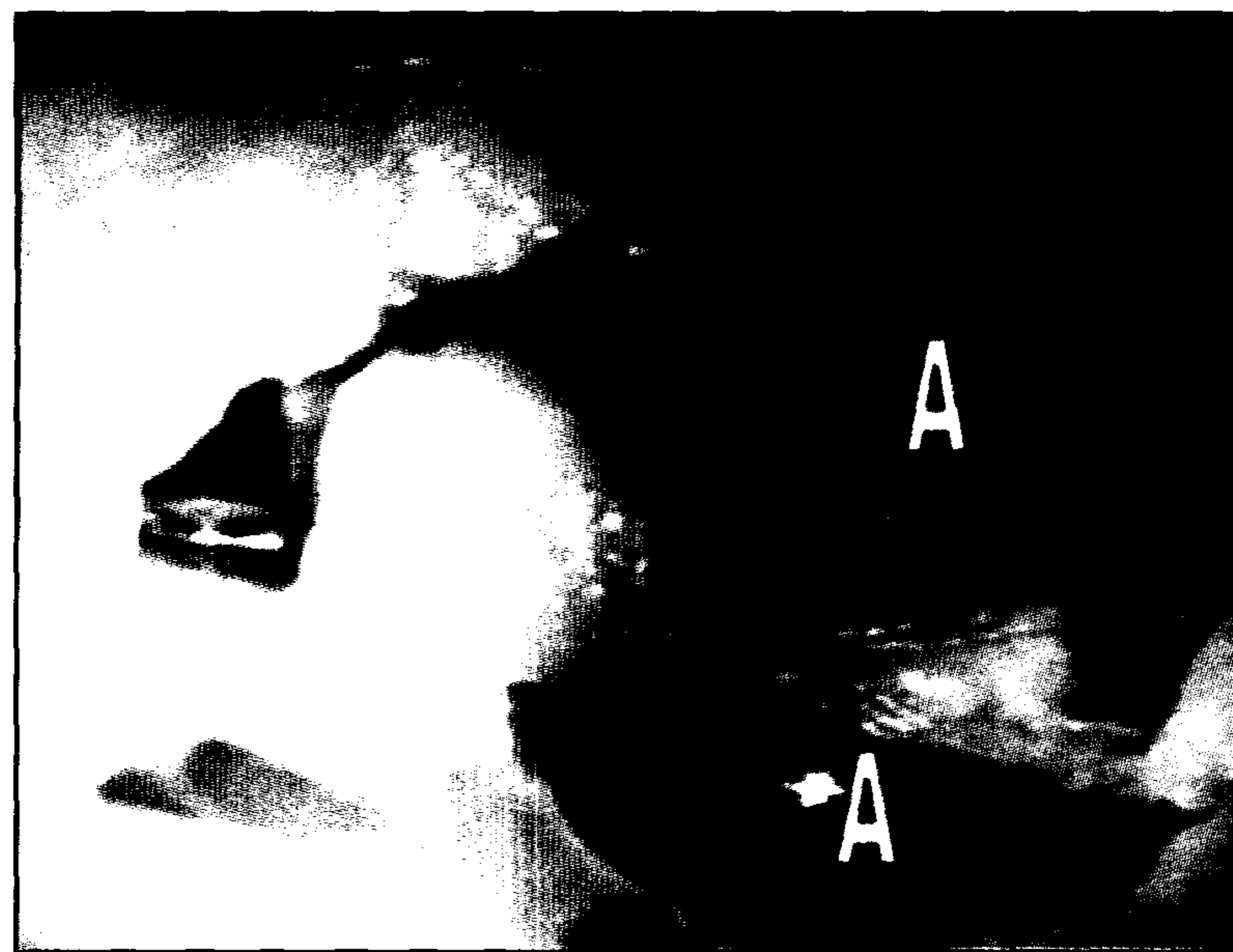
## مواد و روش کار

تعداد ۱۰ نمونه از میگوهای سفید هندی مولد به ظاهر سالم و فاقد هرگونه حرکت غیرطبیعی بلافاصله پس از صید از بندر جاسک در فصل صید (اوایل بهمن ماه) انتخاب گردیدند. به منظور ثبوت نسوج و جلوگیری از هرگونه تخریب بافتی، نمونه‌ها در بافر فرمالین ۱۰ درصد قرار داده شده و سپس جهت پایداری بیشتر به تزریق محلول بافر فرمالین ۱۰ درصد به میزان ۱۰-۵ درصد وزن بدن هر میگو از طریق سینوس وریدی آبششی تزریق گردید. این محلول با چند ضربان خون در تمام نقاط بدن توزیع می گردد. نهایتاً کوتیکول و عضلات موجود بر روی غده هیپاتوپانکراس از نمونه‌ها جدا گردیده و در محلول فرمالین ۱۰ درصد به نسبت ۱۰ برابر حجم نمونه غوطه ور گردیده و به آزمایشگاه بافت شناسی دانشکده دامپزشکی دانشگاه تهران منتقل گردید، پس از ثبوت کامل و انجام مراحل آبیگری، شفافیت و آغشتگی، قالبهای پارافینی تهیه و مقاطع ممتد از غده به ضخامت ۶ میکرومتر بریده شده و با هماتوکسیلین-ائوزین رنگ آمیزی و با میکروسکوپ نوری مورد مطالعه قرار گرفته شدند.

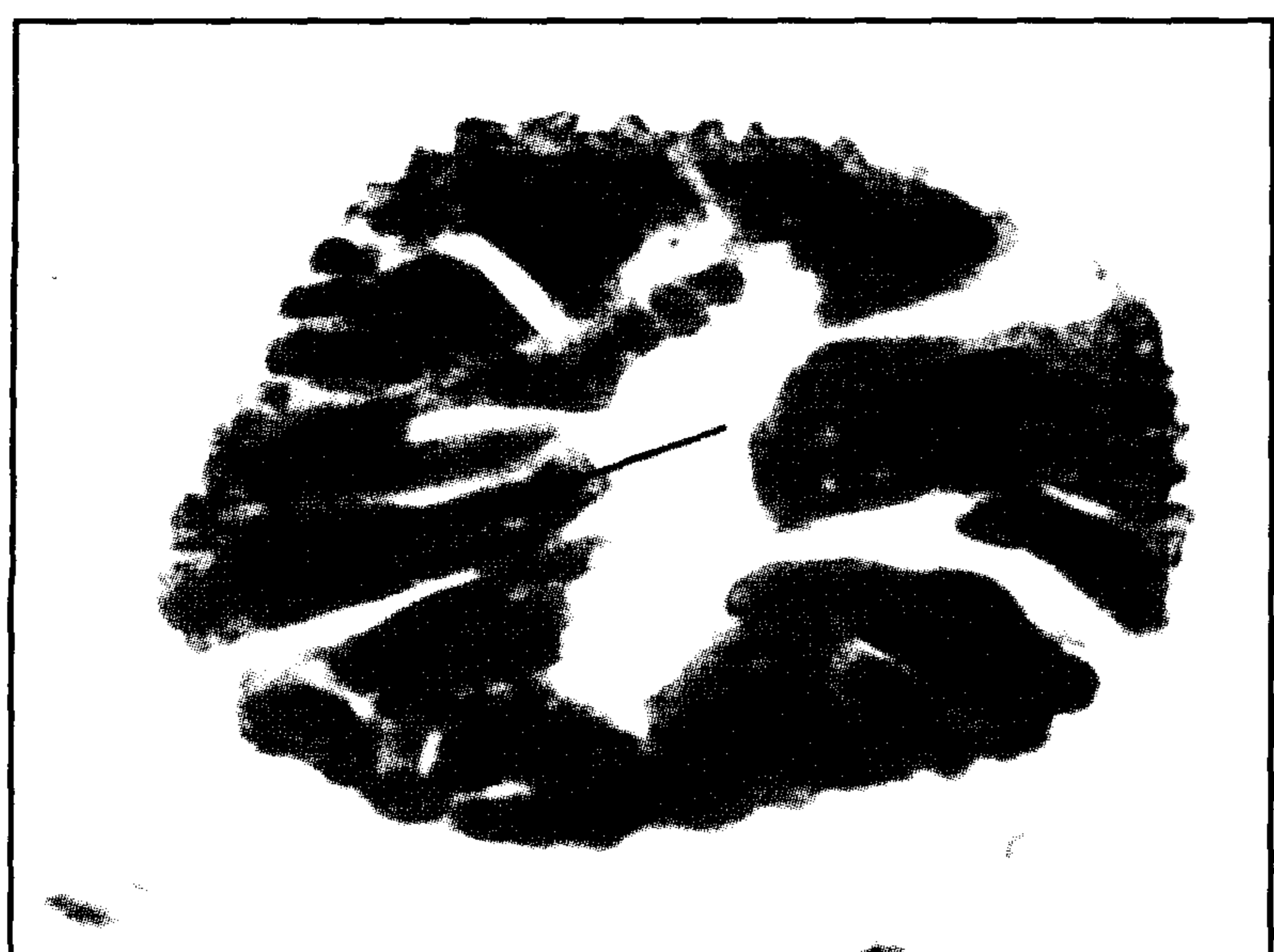



تصویر ۲- فتومیکروگراف از غده هیپاتوپانکراس میگوی سفید هندی. مقاطع عرضی لوله‌های ترشچی به اضافه دو مجرای اولیه (فلش) دیده می‌شود. رنگ‌آمیزی هماتوکسیلین، انوزین، درشت نمایی ۱۰×.



تصویر ۱- تصویر غده هیپاتوپانکراس در محوطه صدی میگوی سفید هندی از سطح پشتی. A- هیپاتوپانکراس




تصویر ۴- فتومیکروگراف از مقطع عرضی یک لوله ترشچی که توسط سلولهای رشته‌ای (فلش باریک) پوشیده شده است. رنگ‌آمیزی هماتوکسیلین، انوزین، درشت نمایی ۱۰۰×.



تصویر ۳- فتومیکروگراف از غده هیپاتوپانکراس میگوی سفید هندی. مقطع عرضی از قاعده یک لوله ترشچی دیده می‌شود. دیواره لوله توسط یک ردیف سلولهای پوششی استوانه‌ای ساده از نوع سلولهای پایه پوشیده شده است. سلولها در حالت تقسیم میتوز هستند. رنگ‌آمیزی هماتوکسیلین، انوزین، درشت نمایی ۱۰۰×.

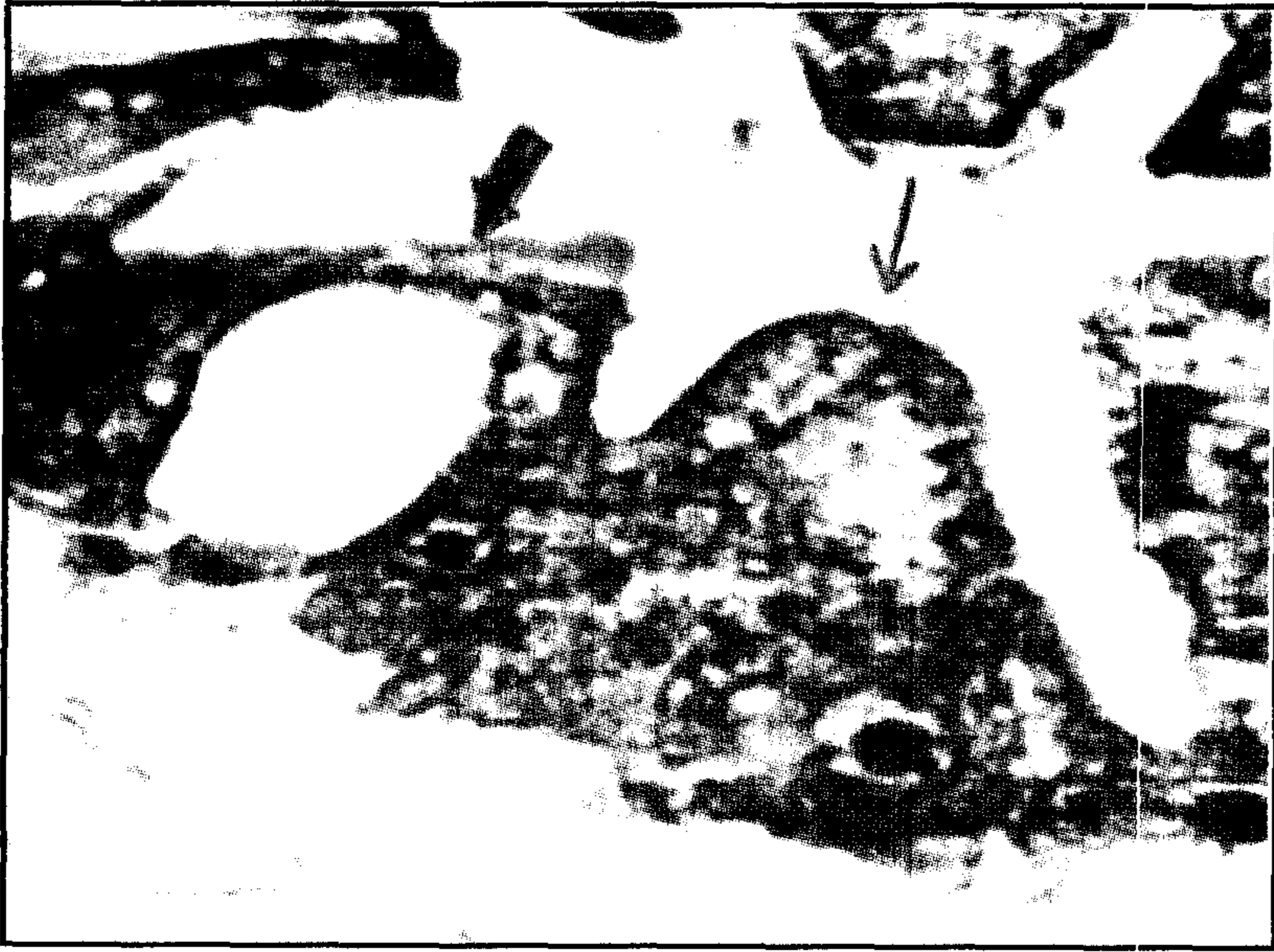


تصویر ۶- فتومیکروگراف از غده هیپاتوپانکراس میگوی سفید هندی. مقاطع عرضی چهار لوله ترشچی با اقطار متفاوت دیده می‌شود. قاعده لوله حاوی سلولهای پایه (فلش باریک)، لوله حاوی سلولهای رشته‌ای و رشته‌ای / طاولی (فلش ضخیم)، که دو مجرای دیگر بخشهای سطحی تر لوله‌های ترشچی هستند. همان‌گونه که مشاهده می‌شود قطر عرضی لوله‌های ترشچی به ترتیب از قاعده به سطح افزایش یافته است. رنگ‌آمیزی هماتوکسیلین، انوزین، درشت نمایی ۴۰×.



تصویر ۵- فتومیکروگراف از مقطع عرضی یک لوله ترشچی که توسط سلولهای رشته‌ای (فلش باریک) و رشته‌ای/طاولی (فلش ضخیم) پوشیده شده است. رنگ‌آمیزی هماتوکسیلین، انوزین، درشت نمایی ۱۰۰×.





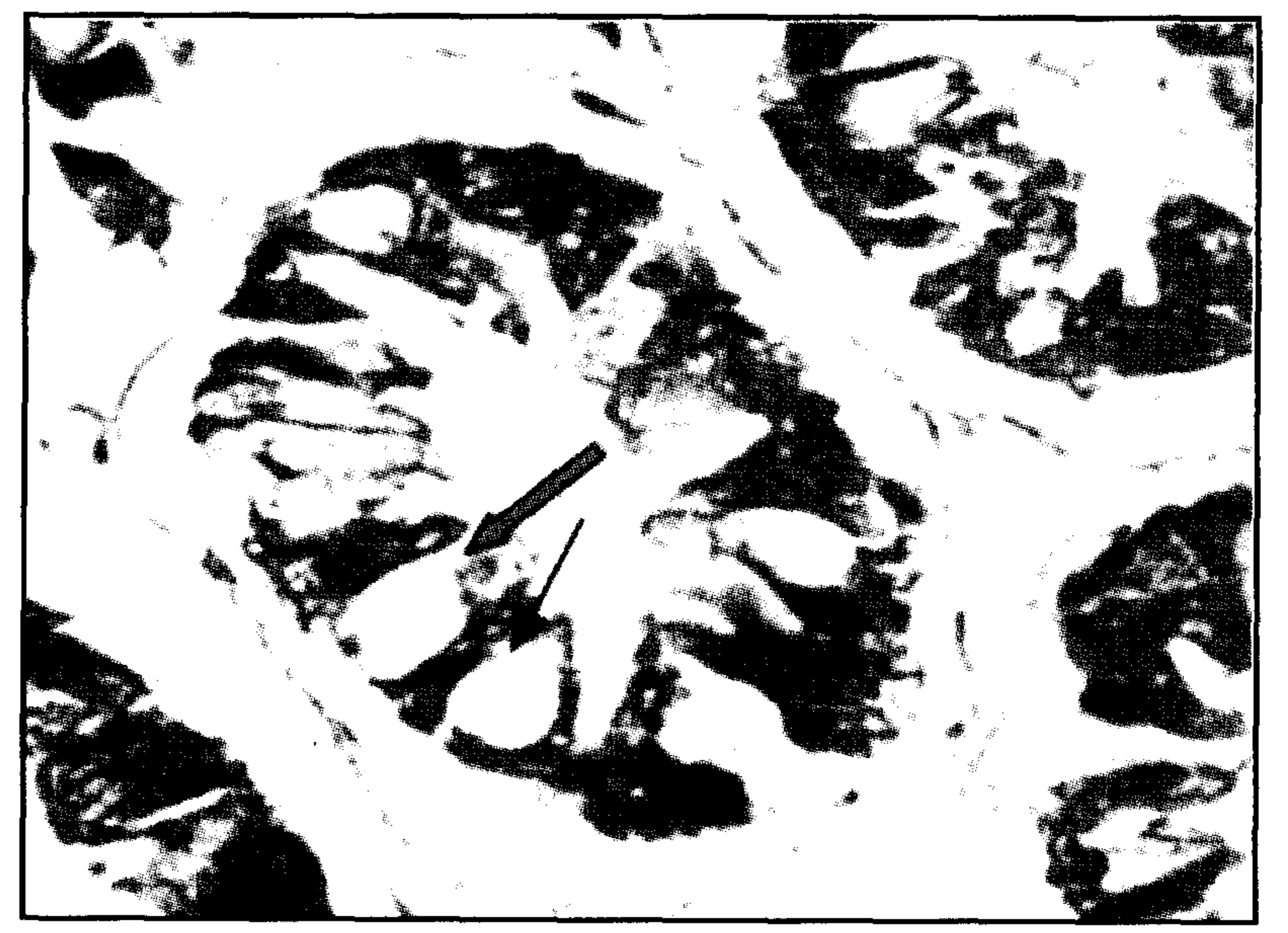تصویر ۸- فتومیکروگراف از مقطع عرضی یک لوله ترش‌چی حاوی سلول‌های طلاولی در حال رشد (فلش باریک) و بالغ (فلش ضخیم). رنگ‌آمیزی هماتوکسیلین، انوزین، درشت‌نمایی  $\times 150$ .



تصویر ۷- فتومیکروگراف از مقطع عرضی یک لوله ترش‌چی حاوی سلول‌های طلاولی در حال رشد (فلش باریک) و بالغ (فلش ضخیم). رنگ‌آمیزی هماتوکسیلین، انوزین، درشت‌نمایی  $\times 100$ .



تصویر ۱۰- فتومیکروگراف از همان مقطع تصویر ۹ که با درشت‌نمایی بیشتر نشان داده شده است. سلول‌های طلاولی بالغ (فلش باریک)، سلول طلاولی بیرون ریخته (فلش ضخیم). رنگ‌آمیزی هماتوکسیلین، انوزین، درشت‌نمایی  $\times 100$ .



تصویر ۹- فتومیکروگراف از مقطع عرضی یک لوله ترش‌چی حاوی سلول‌های طلاولی بالغ (فلش باریک) و بیرون ریخته (فلش ضخیم). رنگ‌آمیزی هماتوکسیلین، انوزین، درشت‌نمایی  $\times 40$ .

### بحث

اگرچه معدود تحقیقاتی در خصوص ساختار و فعالیت هیپاتوپانکراس در سخت پوستان و ده پایان به عمل آمده است، ولی هنوز ابهامات متعددی در مورد چگونگی بوجود آمدن سلول‌های مختلف در هیپاتوپانکراس و عملکرد آنها وجود دارد. همان‌گونه که در مقدمه نیز اشاره شد به چهار نوع سلول R, B, F, E در هیپاتوپانکراس اشاره گردیده است (۳، ۴، ۵، ۱۰، ۱۲).

این گزارشات مربوط به هیپاتوپانکراس میگوهای پنائوس سمی سولکاتوس (*Penaeus Semisulcatus*) و مایسیس استنولپیس (*Mysis Stenolepis*) است. به‌طوری‌که در گونه‌های فوق‌الذکر سلول E یا سلول‌های ساقه‌ای یا پایه (Stem cells or Embryonic cells) در انتهای کور لوله‌های ترش‌چی هیپاتوپانکراس دیده شده‌اند و به علاوه تمایز نیافته‌اند و در یک دوره کوتاه ۲۴ ساعته پس از اخذ غذا دستخوش تقسیمات میتوزی می‌گردند (۷). آنچه که در خصوص گونه ایندیکوس (*Penaeus indicus*) در این مطالعه نیز به چشم خورد تقسیمات میتوزی بود که بوضوح در این سلول‌ها مشاهده گردید. محل استقرار این سلول‌ها نیز همانند دو گونه ذکر شده در بالا در انتهای کور لوله‌های ترش‌چی بود. مضافاً اینکه عدم حضور واکوئول هضمی در سیتوپلاسم این سلول‌ها و عدم حضور میکروکرک در سطح رأسی سلول و تیرگی سیتوپلاسم نیز می‌تواند دلیلی بر تمایز نیافتگی و عدم فعالیت این سلول در عمل هضم و جذب مواد غذایی باشد.

واکوئول‌های متعددی در اندازه‌های متفاوت است. هسته سلول کروی، درشت و روشن با یک هستک درشت و مشخص است (تصاویر ۸ و ۷). قطر عرضی غده افزایش یافته و دهانه داخلی غده ستاره‌ای شکل با ۵ تا ۷ پره است. در فرم بالغ، سلول‌ها نزدیکتر به رأس غده هستند. واکوئول‌های سیتوپلاسمی همگی با هم یکی شده و واکوئول کروی درشتی را تشکیل داده‌اند که تقریباً تمام فضای سلول را پر کرده به‌طوری‌که بقیه اجزای سیتوپلاسم و هسته را به کناری زده است. هسته سلول کشیده و باریک در قاعده و یا سطوح جانبی سلول دیده می‌شود (تصاویر ۸ و ۷).

در فرم بیرون ریخته هسته از بین رفته و تمام فضا تشکیل شده از یک واکوئول درشت که پاره شده و به دهانه داخلی مجرا می‌ریزد. جای خالی سلول لابه‌لای سلول‌های طلاولی و جذبی دیده می‌شود (تصویر ۹).

۴. سلول جذبی (*Resorbative cell*): این سلول‌ها به تعداد کمتر از سلول‌های طلاولی و لابه‌لای آنها قرار گرفته‌اند. از آنجایی‌که سلول‌هایی مکعبی کوتاه بوده و سلول‌های طلاولی هر می یا استوانه‌ای بلند می‌باشند موجب گردیده که دهانه داخلی واحد ترش‌چی ستاره‌ای شکل دیده شود. مشخصه دیگر این سلول‌ها سطح رأسی آنهاست که مقعر است. سیتوپلاسم این سلول‌ها محدود و تیره و بازوفیلی است. هسته کروی و درشت و روشن با یک هستک مشخص در مرکز سلول است. سطح رأسی سلول حاوی میکروکرک است (تصویر ۱۱).



ترش‌حی مشاهده گردید.

در خصوص سلول‌های جذبی (Resorbative cells) اشاره شده است که فعالیت جذبی - ذخیره‌ای دارند. در میگوی ماسیس استنولپیس (*Mysis Stenolepis*) مشاهده شده که سلول‌های R دو دسته‌اند. یک دسته سلول‌های روشن با غشاهای داخل سیتوپلاسمی کم و دیگری سلول‌های تیره با غشاهای داخل سیتوپلاسمی شامل دستگاه گلژی، توری آندوپلاسمی و میتوکندری فراوان که احتمال می‌دهند سلول‌های R علاوه بر جذب و ذخیره غذا در تنظیم فشار اسمزی نیز نقش داشته باشند. در برخی منابع ذکر شده که سلول‌های R موادمعدنی و گلیکوژن را نیز در خود ذخیره می‌کنند (۷ و ۸).

در گونه ماسیس استنولپیس (*Mysis Stenolepis*) به حالت مقعر سطح رأسی این سلولها اشاره شده است (۸). آنچه در این گونه مورد مطالعه اخیر به چشم خورد حضور این سلولها در رأس لوله‌های ترش‌حی و لابه‌لای سلول‌های طاولی بود. سطح رأسی تقعر یافته این سلولها بوضوح دیده شد. سلول‌های جذبی در این گونه تنها به فرم تیره مشاهده شدند. وجود میکروکرک ضخیم رأسی مؤید فعالیت جذبی این سلولها است. حضور واکوئول‌های سفید رنگ در سیتوپلاسم می‌تواند بیانگر تجمع ذرات چربی در این سلول باشد.

### تشکر و قدردانی

نگارندگان بر خود واجب می‌دانند که از زحمات آقای فردوس ابراهیم پور کارشناس بافت‌شناسی به جهت تهیه لام‌های میکروسکوپی و کارشناسان محترم مرکز کامپیوتر دانشکده سرکار خانم رویا خاوری و آقای مهران متقی به دلیل همکاری در تهیه تصاویر کامپیوتری تشکر و قدردانی نمایند.

### References

۱. دندان، ع. (۱۳۷۶): آمارجهانی میگوهای پرورشی در سال ۱۹۹۵، معاونت تکثیر و پرورش آبزیان شیلات، تهران.
۲. مجیدی نسب، ا. (۱۳۷۴): بیماری‌های میگوهای پرورشی، پایان‌نامه دکتری دامپزشکی دانشگاه تهران، صفحه: ۵۰-۱.
3. Al. Mohanna, S.Y. (1987): M. midget cells and Moults cycle in penaeid semisulcatus, J.Mar, Biol. Ass. U. K. 67: 803-813.
4. Al. Mohanna, S.Y. Nott, J.A. (1985): Mitotic E and secretory F cells in the Hepatopancreas of the shrimp penaeus semisulcatus (crustacea: Decapoda), T.Mar.biol. Ass. U.K.65: 901-910.
5. Al. Mohanna, S.Y. Nott, J.A. (1986): B cell and digestion in the hepatopancreas of penaeid semisulcatus, J. Mar. biol. Ass.U.K 66: 403-414.
6. Barker, P. Gibson, R.L. (1977): Observation on the feeding mechanism, structure of the gut and digestive physiology of the European lobster, Homarus gammarus (Decapoda: Nephropidae). J. Exp. Mar. Biol. Ecol. 26:297-324
7. Bell, T.A. Lighner, D.V. (1988): A handbook of normal penaeid shrimp histology, world Aquaculture Society.
8. Friesen, J.A. Mann, K.H. Willison, J.H.M. (1986): Gross anatomy and fine structure of the gut of the marine mysid shrimp Mysis stenolepis smith. Can. J. Zool, Vol 64: 431-441.
9. Gibson, R. Barker, P.L. (1979): The decapod hepatopancreas. Oceanogr. Mar.Biol. Annu. Rev. 17: 285-346.
10. Hirsch, G.C. Jacobs, W. (1928): Der Arbeitsrhythmus der Mitteldarmdrüse von Astacus leptodactylus. I. Teil: Methodik und technik. Der Beweis der periodizität. Zeitschrift für vergleichende physiologie 8, 102-144.



تصویر ۱۱- فتومیگروگراف از مقطع عرضی یک لوله ترش‌حی حاوی سلول جذبی (فلش باریک). رنگ‌آمیزی هماتوکسیلین، ائوزین، درشت‌نمایی ۱۰۰×.

**سلول‌های F یا رشته‌ای (Fibrillar cells):** گزارشات مذکور نشان می‌دهند که فعالیت این سلولها در تهیه آنزیم‌های گوارشی است. تجمع دانه‌های زیموژن در رأس این سلولها پس از شروع تغذیه گویای این امر است (۸ و ۴). در مورد پنائوس سمی سولکاتوس (*Penaeus Semisulcatus*) بیان شده است که حداکثر ترشح آنزیم از این سلولها نیم ساعت پس از شروع تغذیه است و بعد از ۴ ساعت اثری از دانه‌های زیموژن در آنها نیست. این سلولها در هیچ مرحله‌ای از مراحل هضمی عمل جذب مواد غذایی را انجام نمی‌دهند (۷ و ۴). آنچه در مورد گونه مورد مطالعه اخیر دیده شد تیرگی و بازوفیلی بودن سیتوپلاسم این سلولها بوده و دانه‌های زیموژن در رأس سیتوپلاسم دیده نشد که احتمالاً به دلیل فاصله زمانی نمونه‌گیری با اخذ غذا و یا به تعبیری مرحله تغذیه بوده است. از آنجایی که تقسیم میتوز در سلول‌های E دیده شد و سلول‌های رشته‌ای معدود بوده و تعدادی از آنها در حال تبدیل به سلول‌های طاولی بودند احتمالاً تولید و ترشح آنزیم‌های هضمی در این سلولها به پایان رسیده بود.

**سلول‌های B یا طاولی (Blister like cells):** در پنائوس سمی سولکاتوس (*Penaeus Semisulcatus*) فراوانترین سلول در هیپاتوپانکراس ذکر گردیده است (۵). از سلول‌های رشته‌ای تمایز می‌یابند و فعالیت آنها در ارتباط با هضم داخل سلولی است. به طوری که ابتدا در رأس این سلولها وزیکول‌ها پینوسیتوزی تشکیل و سپس با هم یکی شده و اجسام هضمی تشکیل می‌دهند. بتدریج مواد مترکم موجود در اجسام هضمی جذب شده و سلول واجد یک واکوئول بزرگ خواهد شد که سیتوپلاسم را به یک ناحیه حاشیه‌ای فشرده خواهد کرد. سپس در مرحله بعد از رأس سلول پاره شده و به مجرا می‌ریزد. مواد جذب شده از این اجسام از طریق عبور از غشای پایه به سینوس‌های خونی راه می‌یابند و باقیمانده دفعی آنها به همراه کنده شدن سلول و پاره شدن آن دفع می‌شود (۵). Gibson در سال ۱۹۷۹ و Barker در سال ۱۹۷۷ اظهار داشته‌اند که سلول‌های طاولی آنزیم‌های گوارشی ساخته شده توسط سلول‌های رشته‌ای را ترشح می‌کنند (۹ و ۶). ولی مطالعه بر روی این سلولها در میگوی پنائوس سمی سولکاتوس (*Penaeus Semisulcatus*) نشان داده است که سلول‌های B هیچ‌گونه عمل ترش‌حی نداشته و به طور موقتی عمل جذب و هضم داخل سلولی را انجام می‌دهند (۷ و ۵).

فعالیت این سلول در *Carcinus maenas* هضم داخل سلولی در واکوئول‌های بزرگ گزارش شده است (۹) و در انتهای کار تمام سلول به داخل دهانه مجرا می‌افتد. واکوئول بزرگ سلول‌های B در آمفی پود (*Corophium volutator*) فعالیت پروتئازی دارد (۱۱).

آنچه در خصوص سلول‌های طاولی در گونه مورد مطالعه مشاهده گردید تعداد و فراوانی این سلولها در واحدهای ترش‌حی و ساختار گوناگونی بود که بسته به مرحله فعالیت آن دیده شد، به طوری که از تبدیل سلول رشته‌ای به سلول طاولی تا بیرون ریختگی سلول طاولی بوضوح در اپیتلیوم واحدهای



11. Hopkin, S.P. Nott. J.A. (1980): Studies on the digestive cycle of the shore crab *carchinus maenas* (L) with special reference to the B cells in the hepatopancreas. *J. of Marine Biological Association of the United Kingdom*. 60, 891-907.
12. Jacobs, W. (1928): Untersuchungen uber die cytologie der sekret bildung in der Mitteldarmdruse von *Astacus leptodactylus*. *Zeitschrift for zell for schung und mikroskopische Anatomie*, 8, 1-62.
13. Schrom, F.R. (1986): Crustacea, chapter20, Denrobranchiatal, PP: 242-254.
14. Stanlycobb, J. Philips, B. (1982): The biology and management of lobsters, Vol 1, ch 1X, PP: 39-44.

### **Cytological study of Hepatopancreas of Persian Gulf " *Penaeus indicus* "**

**Rezaian, M.<sup>1</sup>, Safari machiani, M.<sup>2</sup>**

<sup>1</sup>*Department of Basic Sciences, Faculty of Veterinary Medicine, University of Tehran, Tehran – Iran.* <sup>2</sup>*Graduated From the Faculty of Veterinary Medicine, University of Tehran, Tehran – Iran. **J. Fac. Vet. Med. Tehran. Univ. 56, 4: 25-29 2001.***

Cytological structure of the Hepatopancreas of " *Penaeus indicus* " of Persian Gulf water were studied using light microscope. The gland was a compound tubular type with the secretory tubular units which radially arranged and released their secretion into the central ducts. The secretory unit walls, were covered by 4 different cell types namely, stem or embryonic, fibrillar, blister like, and resorbtive cells. Glands were covered externally by connective tissue and 2 layers of smooth muscles.

**Key words:** Hepatopancreas, *Penaeus indicus*, Cytology.

