

بررسی مقایسه‌ای هیستوپاتولوژی اثرات التیامی ویتامین A و فنی توئین سدیم در ضایعه جلدی ماهی قرمز

دکتر داور شاهسونی^۱ دکتر احمد رضا موثقی^۲ دکتر غلامحسین صاحبی^۳

Comparative histological survey of the healing effects of two drugs Vitamin A and Phenyton sodium ointment on the Gold fish (*Carracius auratus*) cutaneous lesion

Shahsavani, D.¹, Movassaghi, A.R.², Sahebi, G.H.³

¹Department of Clinical Sciences, Faculty of Veterinary Medicine, Mashhad University, Mashhad - Iran. ²Department of Pathobiology, Faculty of Veterinary Medicine, Mashhad University, Mashhad - Iran. ³Educated in the Veterinary Faculty of Mashhad University, Mashhad - Iran.

Objective: To compare the healing effects of vitamin A and phenytoin sodium in cutaneous lesion caused by surgical slice in Gold fish (*Carracius auratus*).

Design: Comparative experimental study.

Animals: Division of 99 fish into three groups (33 fish in each group).

Procedure: Division of fish into three groups, to create a slice (1.5 cm in length, 2mm in depth) adjacent to the ventral midline and assessment the development of healing processes in the days 5, 10 and 20 in three groups, group 1: to make use of vitamin A ointment in the site of slice, group 2: to make use of phenytoin sodium ointment and one control group.

Statistical analysis: Kruskal wallis test.

Results: in histopathological examination, there were necrosis of epithelial and muscle cells associated with inflammatory cells in the day 5 which were more prominent in group 1 and control immature and mature granulation tissue, collagen fibers and epithelial regeneration were much more prominent in group 2 included mature granulation tissue and regular collagen fibers which were more developed than the other groups.

Clinical implications: From the results of this study it seems that prescription of phenytoin sodium could be recommended for improving the healing process in Gold fish skin injuries. (*Carracius auratus*). *J. Fac. Vet. Med. Univ. Tehran*, 57, 1: 43-46, 2002.

Key words: Healing, Histopathology, Lesion, Phenyton sodium, Vitamin A, Gold fish.

هدف: مقایسه بین اثرات التیامی ویتامین A و فنی توئین سدیم بر روی ضایعه جلدی ناشی از برش جراحی در ماهی قرمز.

طرح: مطالعه تجربی مقایسه‌ای.

حیوانات: تعداد ۹۹ عدد ماهی قرمز در سه گروه ۳۳ تایی.

روش: تقسیم ماهیان در ۳ گروه ۳۳ تایی، ایجاد یک برش به طول ۱/۵ سانتیمتر و به عمق ۲ میلیمتر در کنار خط میانی شکم و بررسی پیشرفت مراحل التیام در روزهای ۵، ۱۰، ۲۰ در گروه‌های زیر: گروه ۱- استفاده از پماد ویتامین A در محل برش، گروه ۲- استفاده از پماد فنی توئین سدیم، گروه کنترل بدون مصرف دارو.

تجزیه و تحلیل آماری: آنالیز واریانس غیر پارامتری (Kruskal-wallis).

نتایج: در بررسی هیستوپاتولوژیک، در روز ۵ آزمایش، نکروز سلولهای عضلانی هر ماه با حضور سلولهای آماسی در گروههای کنترل و ۱ بیشتر از گروه ۲ بود. همچنین اکسودای فیبرینی و سازمان یافتن در گروه ۲ مشاهده شد. در روز ۱۰ آزمایش، تشکیل بافت جوانه‌ای نابالغ و بالغ و نیز حضور رشته‌های کلاژن و بازسازی بافت پوششی در گروه ۲ به مراتب بیشتر از گروههای کنترل و ۱ بود. در روز ۲۰ آزمایش، در گروه ۲ بافت جوانه‌ای بالغ و رشته‌های کلاژن منظم غالب بود و نسبت به گروه شاهد و گروه ۱ از پیشرفت بیشتری برخوردار بود.

نتیجه گیری: با بررسی نتایج هیستوپاتولوژیک، مشخص می‌شود که سرعت و پیشرفت روند التیام در ماهیان گروه ۲ به مراتب بیشتر و سریعتر از گروه شاهد و گروه ۱ بود به نحوی که در روز ۱۰ آزمایش تقریباً کامل قابل مشاهده بود که می‌تواند به دلیل اثر فنی توئین در افزایش میزان کلاژن و افزایش فیبروبلاستها و تحریک روند تشکیل عروق جدید باشد. التیام با تأخیر بیشتر در گروه ۱ در مقایسه با گروه ۲، ممکن است به دلیل قدرت کمتر ویتامین A در ممانعت از فعالیت غیر طبیعی کلاژناز باشد. مجله دانشکده دامپزشکی دانشگاه تهران، (۱۳۸۱)، دوره ۵۷، شماره ۱، ۴۳-۴۶.

واژه‌های کلیدی: التیام، هیستوپاتولوژی، زخم، فنی توئین سدیم، ویتامین A، ماهی قرمز.

امروزه فعالیتهای بی شماری در جهت افزایش تولید مواد پروتئینی به منظور تأمین نیازهای جوامع بشری انجام می‌گیرد، بنابراین درمان بیماریهای ماهی با روشهای گوناگون و اتخاذ شیوه‌هایی در جهت افزایش بازدهی تولید پروتئین و پرورش ماهی ضرورت دارد. تعدادی از بیماریهای باکتریایی، انگلی، ویروسی و دیگر آسیبهای جلدی که در اثر دستکاریها، حمل و نقل و تور ماهیگیری و همچنین پرندگان شکاری می‌توانند میزان بالایی از صدمات بافتی را ایجاد کنند.

در ماهیان مولد و با ارزش گاهی نیاز به اعمال جراحی و باز کردن محوطه بطنی وجود دارد، جراحیهای محوطه بطنی ماهی به منظور برداشت غدد جنسی (Gonadectomy) برای افزایش رشد ماهیان پرورشی و یا گرفتن خاویار و یا قرار دادن الکتروود برای کارهای تحقیقاتی صورت می‌گیرد. با توجه به محیطی که ماهی در آن قرار دارد و حساسیت ماهی نسبت به عفونتهای ثانویه، ضرورت دارد تا روش قابل قبولی برای تسریع در التیام ضایعات به کار گرفته شود. این تحقیق با اهداف ذکر شده بر روی ماهی قرمز انجام گرفت (۱۷، ۱۳، ۶، ۲).

مواد و روش کار

چون ماهی قرمز از لحاظ بافت شناسی، آناتومیکی و فیزیولوژیکی بسیار شبیه دیگر گونه‌های خانواده کپور ماهیان می‌باشد لذا در این تحقیق به عنوان الگوی آزمایشی انتخاب گردید. جهت بررسی روند التیام یک گروه به عنوان شاهد و ۲ گروه تحت درمان در نظر گرفته شد. تعداد ۹۹ عدد ماهی حوض قرمز (۲۳-۲۰ سانتیمتر) انتخاب و با محلول نمک ۳ درصد به مدت ۱۵ دقیقه ضد عفونی گردیدند و به طور مساوی در ۳ عدد آکواریوم که به هر کدام اکسی-تتراسایکلین (۲۵ میلی‌گرم/لیتر) اضافه شده بود تقسیم گردیدند. محل برش بین باله شکمی و مخرجی در سمت چپ و کنار خط میانی شکم انتخاب شد. پس از مقید کردن ماهی و برداشتن فلسهای

۱) گروه آموزشی علوم درمانگاهی دانشکده دامپزشکی دانشگاه فردوسی مشهد، مشهد - ایران.

۲) گروه آموزشی بائیوپاتولوژی دانشکده دامپزشکی دانشگاه فردوسی مشهد، مشهد - ایران.

۳) دانش آموخته دانشکده دامپزشکی دانشگاه فردوسی مشهد، مشهد - ایران.



جدول ۲- نتایج بررسی هیستوپاتولوژیک التیام زخم در روز ۱۰ آزمایش.

نوع ضایعات	گروه شاهد	گروه *۱	گروه **۲
حضور سلولهای آماسی	++	+	-
بافت جوانه‌ای نابالغ	+	+	+
بافت جوانه‌ای بالغ	-	-	++
بازسازی بافت پوششی	+	++	+++
رشته‌های کلاژن نامنظم	+	++	+++
رشته‌های کلاژن منظم	-	-	++

(۰) درمان با پماد ویتامین A (۰۰) درمان با پماد فنی توئین سدیم، شدید (+++، متوسط) ++، خفیف (+، منفی) -.

جدول ۳- نتایج بررسی هیستوپاتولوژیک التیام زخم در روز ۲۰ آزمایش.

نوع ضایعات	گروه شاهد	گروه *۱	گروه **۲
حضور سلولهای آماسی	+	+	-
بافت جوانه‌ای نابالغ	++	++	+
بافت جوانه‌ای بالغ	-	+	+++
رشته‌های کلاژن نامنظم	++	++	++
رشته‌های کلاژن منظم	-	++	+++
بازسازی بافت پوششی	+	++	+++

(۰) درمان با پماد ویتامین A (۰۰) درمان با پماد فنی توئین سدیم، شدید (+++، متوسط) ++، خفیف (+، منفی) -.

ناحیه مورد نظر، ضد عفونی با بتادین انجام گردید و به وسیله تیغه اسکالپل برشی به طول ۱/۵ میلی‌گرم و عمق ۲ میلی‌متر ایجاد گردید که پوست و قسمتی از بافت‌های زیر پوست را در بر می‌گرفت. در گروه شاهد ماهیان بعد از انجام برش داخل آکواریومی که از قبل آنتی بیوتیک ریخته شده بود قرار داده شدند و سپس عمل برش در ماهیان گروه ۱ انجام شد که در این گروه موضع برش با پماد ویتامین A (۲۵۰۰۰ IU/۱۰۰ gr) آغشته شد. سپس ماهیان به آکواریوم مخصوص گروه ۱ حاوی آنتی بیوتیک بود منتقل گردیدند. همچنین در محل برش ماهیان گروه ۲ پماد فنی توئین سدیم (۱ درصد) مالیده شد. از روز اول تا بیستم آزمایش روزی دو نوبت (صبح و عصر) ماهیان دو گروه تحت درمان را پس از خشک کردن محل ضایعه با پارچه استریل از پماد مربوطه روی موضع برش مالیده می‌شد. در روز چهارم آزمایش آب آکواریومها که حاوی آنتی بیوتیک بود، تعویض و بعد از آن آنتی بیوتیک به آب اضافه نگردید و سپس هر ۳ روز یکبار آب آکواریومها تعویض می‌گردید. دمای آب در مدت آزمایش C ۲۳ و pH ۶/۵-۷ و اکسیژن محلول در آب ۶-۶/۵ میلی‌گرم در لیتر بود. در مدت ۲۰ روز آزمایش تلفاتی در گروهها مشاهده نشد (۸، ۳). نمونه برداری: در مدت ۲۰ روز آزمایش در روزهای ۵، ۱۰، ۲۰ نمونه برداری بافتی انجام گرفت و از هر گروه به طور تصادفی ۹ ماهی انتخاب می‌گردید، بعد از تهیه مقاطع بافتی به روش H&E رنگ آمیزی شدند و سپس هر یک از لامها با استفاده از میکروسکوپ نوری با بزرگنمایی‌های مختلف مورد بررسی قرار گرفت.

نتایج


در بررسی هیستوپاتولوژیک نمونه‌های گرفته شده در روزهای ۵، ۱۰، ۲۰ آزمایش در ۳ گروه، شاخصهای زیر مورد ارزیابی قرار گرفتند: نکروز سلولهای عضلانی، نکروز سلولهای بافت پوششی، حضور سلولهای آماسی، خونریزی، اکسودای فیبرینی، سازمان یافتن، بافت جوانه‌ای نابالغ، بافت جوانه‌ای بالغ، بازسازی بافت پوششی، رشته‌های کلاژن نامنظم، رشته‌های کلاژن منظم، (جداول ۱، ۲، ۳) و (تصاویر ۱، ۲، ۳، ۴، ۵، ۶، ۷، ۸).

با بررسی نتایج هیستوپاتولوژیک به دست آمده از گروه شاهد و گروههای تحت درمان با پماد ویتامین A و فنی توئین سدیم مشخص می‌شود که در گروه تحت درمان با فنی توئین سدیم روند التیام در کمترین زمان بعد از انجام برش در ماهیان آغاز شده است، شروع هر چه سریعتر مراحل ترمیمی در زخم می‌تواند به عنوان یک فاکتور مهم در جلوگیری از عفونتهای ثانویه در زخم محسوب شود (۱، ۶، ۱۳).


جدول ۱- نتایج بررسی هیستوپاتولوژیک التیام زخم در روز ۵ آزمایش.

نوع ضایعات	گروه شاهد	گروه *۱	گروه **۲
نکروز سلولهای عضلانی	+++	+++	++
نکروز سلولهای بافت پوششی	+++	+++	++
حضور سلولهای آماسی	++	++	+
خونریزی	+	+	+
اکسودای فیبرینی	-	+	++
سازمان یافتن	-	-	+

(۰) درمان با پماد ویتامین A (۰۰) درمان با پماد فنی توئین سدیم، شدید (+++، متوسط) ++، خفیف (+، منفی) -.




تصویر ۱- (A) نکروز سلولهای عضلانی همراه با خونریزی (۳۲۰ × و H&E).

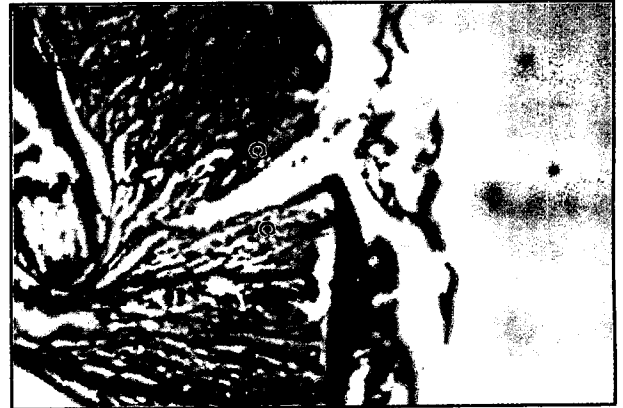

تصویر ۲- (B) نکروز سلولهای عضلانی همراه با نفوذ فراوان سلولهای آماسی در محل ضایعه (۳۲۰ × و H&E).

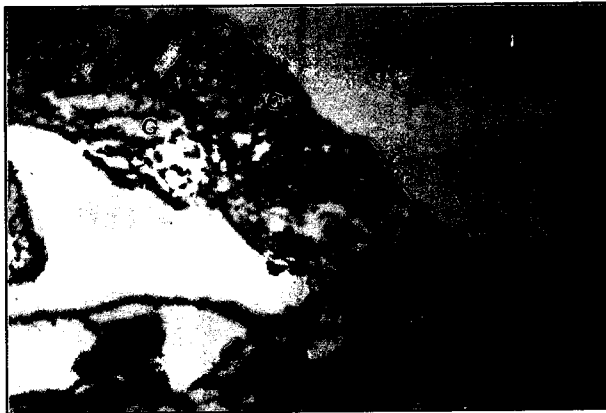



تصویر ۴- (D) سازمان یافتن توده فیبرینی در محل ضایعه و نفوذ سلولهای فیبروبلاست (۶۴۰ × و H&E).



تصویر ۳- (C) نکروز سلولهای عضلانی در اطراف خط برش (۶۴ × و H&E).



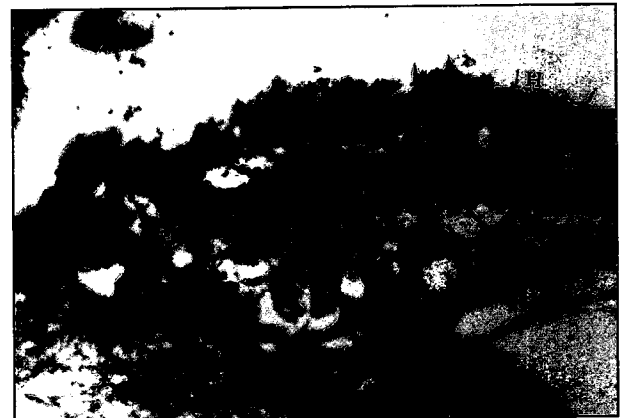تصویر ۶- (G) تشکیل بافت جوانه‌ای و حضور رشته‌های کلاژن نامنظم (۱۶۰ × و H&E).



تصویر ۵- (F) بافت جوانه‌ای نابالغ همراه با مقاطع مویرگی فراوان و شروع ترمیم بافت پوششی (۳۲۰ × و H&E).



تصویر ۸- (I) ترمیم کامل بافت پوششی همراه با حضور رشته‌های کلاژن منظم و نامنظم (۱۶۰ × و H&E).



تصویر ۷- (H) تشکیل بافت جوانه‌ای بالغ همراه با ترمیم کامل بافت پوششی (۳۲۰ × و H&E).



References

۱. عریان، ا. (۱۳۶۵): آسیب شناسی عمومی دامپزشکی چاپ اول، انتشارات جهاد دانشگاهی شیراز، صفحه: ۲۳۷-۲۰۱.
۲. هاشمی، م. (۱۳۷۰): مواد معدنی و ویتامینها در تغذیه حیوانات اهلی و انسان، چاپ اول انتشارات فرهنگ جامع، صفحه: ۲۰۶-۱۹۱، ۱۵۳-۱۵۲.
3. Booth, N.H., Mcdonal, T.H. (1989): Veterinary Pharmacology and Therapeutics, 6 th ed. Iowa State University Press/Ames. PP: 88-91, 281-282.
4. Dutta, M., Rai, A.K. (1994): Pattern of cutaneous wound healing in a live fish (*Clarias batrachus*). J. Indian. Fish. Assoc. 24, pp: 107-113.
5. Fallan, M.D., Yeager, V.L. and Taylor, J.L. (1977): Phenytoin sodium inhibition failure to inhibit periosteal responses to lathyrogen. Arch. Patho. Lab. Med. 101-102.
6. Ferguson, H.W. (1988): Systematic pathology of fish. Iowa State University Press/Ames. pp: 4-12.
7. Halver, J.E. (1989): Fish Nutrition, 2th ed. Academic Press, Inc. PP, 83-98.
8. Goth, A. (1981): Medical Pharmacology, 10th ed. C.V. Mosby Company. PP: 336-337.
9. Jais, M., Manan, A. and McCulloch, R. (1997): Fatty acid and amino acid composition in Haruan (*Snakehead fish*) as potential role in wound healing. Proceeding of the International Symposium on Biotechnology Application in Aquaculture. December 5-10 th.
10. Modaghegh, S. (1989): Use of phenytoin in healing of war and non-war wounds. A pilot study of 25 case. Int. J. Dermatol. 28, 5: 347-350.
11. Ozaki, H., Akima, R. and Harad, M. (1993): On regeneration of skin in carp. J. Tokyo. Univ. Fish, 59, 2: pp: 69-78.
12. Rai, A., Mittal, A.K. (1997): Changes in the levels and distribution of glycogen during regeneration of cutaneous wound in *Heteropnoustes fossilis*. J. Fish. Biol, 51, 4: 774-782.
13. Roberts, R.J. (1989): Fish Pathology 2nd ed. Bailliere Tindall. pp: 13-15, 67-68.
14. Shapiro, G. (1989): Use of phenytoin in healing of war wounds. Int. J. Dermatol. 28: 34-35.
15. Simpson, D. (1965): The effect of phenytoin on wound healing. J. Med. 65: 86-88.
16. Seng, W.L., Glogowski, J.A., Wolf, G., Beman. M.B. and Kenyon, K.R. (1980): The effect of thermal burns on the release of collagenase from cornea of vitamin A deficient and control rats. Invest Ophthalmol. Vis. Sci. 19, 2: 1461-1470.
17. Stoskofpe, M.K. (1993): Fish Medicine. W.B. Sanders Company. pp: 32-33.
18. Ubels, J.L., Edelhouse, H.F., and Austin, K.H. (1983): Healing of experimental corneal wounds treated with topically applied retinoids. Am. J. Ophthalmol. 95, 3: 353-358.

بحث

در ارتباط با تسریع روند التیام زخم توسط ویتامین A و فنی توئین سدیم گزارشات متعددی وجود دارد. Ozaki و همکاران در سال ۱۹۷۶ اذعان داشتند مکانیسم التیام در ماهیان مشابه سایر پستانداران می باشد و فاکتور استرس در التیام بافت پوششی نقش مهمی دارد. Jais و همکاران در سال ۱۹۹۷ در تحقیقی اعلام کردند که اسید چرب و اسیدهای آمینه موجود در ماهی (Snakehead fish) Haruan موجب تسریع التیام جلدی می گردد.

Dutta و همکاران در سال ۱۹۹۴ برش جراحی در سطح بدن چندین ماهی *Clarias batrachus* ایجاد نموده و مشاهده کردند که لایه اپیدرم بعد از ۳۲ روز به طور کامل بازسازی شد. Seng و همکاران در سال ۱۹۸۰ در مطالعات خود بر روی اثر التیامی ویتامین A روی ترمیم زخم قرنیه، دریافتند که ویتامین A باعث کاهش میزان کلاژناز فعال می گردد و این امر موجب تسریع در التیام زخم قرنیه می شود. Ubels و همکاران در سال ۱۹۸۳ دریافتند برای ترمیم بافت پوششی قرنیه در خرگوش استفاده از ویتامین A نسبت به گروه شاهد روند سریعتری در التیام زخم را سبب شده است. Rai و همکاران در سال ۱۹۹۷ در مطالعه‌ای دریافتند التیام بافت پوششی ماهیان، وقتی که سلولهای زیرین به لایه اپیدرم مهاجرت می کنند ذخایر گلیکوژنی آنها شدیداً کاهش می یابد.

Shapiro در سال ۱۹۸۵ گزارش کرد در بیماران صرعی تحت درمان با فنی توئین که مبتلا به عفونت لته هم بودند التیام لته خیلی سریعتر صورت می گیرد و بیماران درد کمتری را احساس می کنند. Simpson در سال ۱۹۶۵ در طی مطالعه‌ای اعلام نمود که فنی توئین سدیم موضعی موجب تسریع روند التیام زخم پا می شود. مدقق و همکاران در سال ۱۹۸۹ در بیمارستان شهید رهنمون با استفاده از فنی توئین سدیم به درمان زخمهای مقاوم جنگی پرداختند و متوجه شدند روند التیام زخم سریعتر انجام می گیرد. Fallon در سال ۱۹۷۷ از فنی توئین سدیم در ترمیم شکستگی استخوان استفاده نمود و دریافت که در تولید سریع ضریع استخوان مفید می باشد. با توجه به اینکه در ۲ گروه تحت درمان هر روز ۲ نوبت دارو به صورت موضعی استفاده می شد و دستکاری کردن ماهی و خروج از آب باعث استرس شدیدی می گردید، با این وجود عمل التیام در ۲ گروه تحت درمان بخصوص گروه ۲ (درمان با فنی توئین سدیم) نسبت به گروه شاهد بهتر صورت گرفته است به نحوی که در روز ۱۰ آزمایش تقریباً التیام کامل صورت گرفته بود در واقع استفاده از فنی توئین سدیم به روش موضعی باعث ممانعت از فعالیت غیر طبیعی کلاژناز می شود و لذا موجب افزایش میزان کلاژن و همچنین افزایش فیبروبلاستها و تحریک روند تشکیل عروق جدید می شود. احتمالاً عمل ویتامین A کاهش میزان کلاژناز فعال نسبت به فنی توئین سدیم کمتر بوده و این امر موجب التیام کندتر بافت پوششی در ماهیان می گردد (۳، ۴، ۵، ۷، ۹، ۱۰، ۱۲، ۱۴، ۱۵، ۱۶، ۱۷، ۱۸).

