

گزارش بالینی یک مورد مگازوفագوس گربه در ایران

دکتر علیرضا کامرانی^۱ دکتر مجید مسعودی فرد^۲ دکتر علیرضا وجهی^۲

A case report of feline megaesophagus in Iran

Kamrani, A. R.,¹ Masoudifard, M.,² Vajhi, A.R.²

¹ Department of Clinical Sciences, Faculty of Veterinary Medicine, Mashhad University, Mashhad - Iran. ² Department of Clinical Sciences, Faculty of Veterinary Medicine, University of Tehran, Tehran - Iran.

Design: Case report.

Case history: One month old kitten was referred to VTH of Veterinary Faculty of University of Tehran with a history of depression, labored breathing and poor appetite. Plain and contrast radiography revealed severe megaesophagus. The only treatment which advised, was holding the kitten in upright position after meal for 15 minutes. After two months, the kitten showed remarkable improvement, clinically and radiographically. This is the first report of feline megaesophagus in Iran. *J. Fac. Vet. Med. Univ. Tehran.* 57, 2: 49-50, 2002.

Key words: Megaesophagus, Cat.

و در رادیوگرافهای تهیه شده با ماده حاجب اتساع مری تاحدی کاهش یافته بود ولی همچنان مشاهده می شد (تصویر ۳).

بحث

مگازوفագوس هم به شکل مادرزادی و هم به شکل اکتسابی در گربه ها مشاهده می شود. ما معتقدیم بچه گربه مزبور به خاطر سن پایین ابتلا، به شکل مادرزادی به بیماری مبتلا بود. مگازوفագوس مادرزادی ممکن است در گربه ها یک بیماری وراثتی باشد (۱) هر چند ما هیچ گونه عارضه ای را از لحاظ بالینی در مادر، برادر و خواهران بیمار مشاهده نکردیم.

بیمار گزارش شده دارای سختی تنفس بود و از آنجا که علایمی دال بر پنومونی استنشاقی در بیمار دیده نشد، به نظر می رسد که این سختی تنفس به خاطر فشار اعمال شده بر ریه ها در اثر اتساع مری رخ داده باشد و ضمناً برآمدگی مشاهده شده در مدخل حفره سینه‌ای در حین دم می توانست به واسطه ورود هوا به مری کاملاً متسع شده باشد. برخی گزارشات به وجود ارتباط بین مگازوفագوس و نقص عملکرد پیلور اشاره کرده اند (۲) ولی ما در بررسیهای رادیوگرافی به وسیله سولفات باریم هیچ گونه تأخیری در تخلیه معده مشاهده نکردیم.

مگازوفագوس می تواند به دنبال سندرم Dysautonomia رخ دهد اما ما علایم این سندرم مانند بی اختیاری ادرار یا مدفوع، برادی کاردی، خشکی بینی و مخاطات و پرولاپس پلک سوم را در این بیمار ندیدیم. پیش آگهی مگازوفագوس متغیر بوده و به اتیولوژی آن بستگی دارد. پیش آگهی مگازوفագوس مادرزادی بوسیله برخی محققان، ضعیف گزارش شده است اما برخی نیز معتقدند سگهای جوان با رسیدن به سن بلوغ به صورت خود به خود بهبود می یابند (۳).

در گزارشات مختلف هیچ نظر قطعی در ارتباط با پیش آگهی مگازوفագوس مادرزادی در گربه مشاهده نمی شود ولی ما شاهد بهبود بالینی و رادیوگرافی بیمار مزبور بعد از دو ماه بودیم. این اولین گزارش مگازوفագوس گربه در ایران می باشد.

طرح: گزارش موردی.

تاریخچه بیماری: یک بچه گربه یکماهه با تاریخچه افسردگی، سختی تنفس و کاهش اشتها به کلینیک دانشکده دامپزشکی دانشگاه تهران مراجعه داده شد. رادیوگرافهای ساده و یا ماده حاجب، مگازوفագوس شدید را در این بچه گربه مشخص کرد. تنها درمان توصیه شده به صاحب حیوان، نگاهداشتن حیوان به حالت ایستاده به مدت ۱۵-۱۰ دقیقه بعد از غذا دادن بود. بعد از دو ماه بچه گربه مزبور بهبودی مشخصی را نشان می داد. این اولین گزارش مگازوفագوس گربه در ایران می باشد. مجله دانشکده دامپزشکی دانشگاه تهران، (۱۳۸۱)، دوره ۵۷، شماره ۲، ۴۹-۵۰. واژه های کلیدی: مگازوفագوس، گربه.

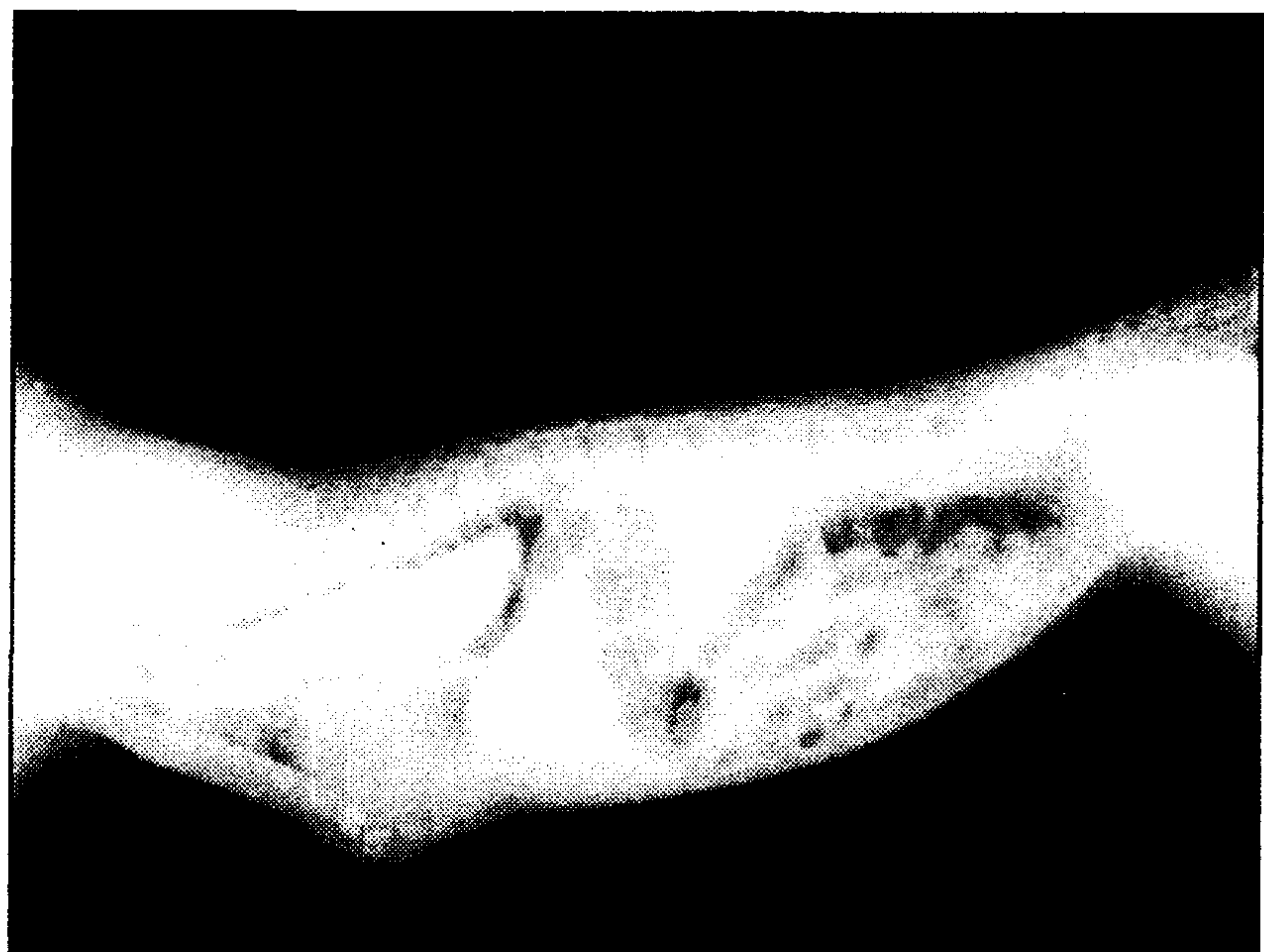مگازوفագوس عبارت است از اتساع سرتاسری مری در نتیجه عدم وجود حرکات پرستالتیک که به طور ثانویه به دنبال یک اختلال عصبی - عضلانی رخ می دهد. مگازوفագوس مادرزادی، شکلی از اتساع عمومی مری می باشد که در سگهای جوان با فاصله کوتاهی پس از تولد ایجاد می گردد و مسئول برگرداندن غذا (Regurgitation) در بسیاری از حیوانات جوان می باشد اما در بعضی موارد تشخیص داده نمی شود زیرا در موارد خفیف همزمان با بلوغ دام، خود به خود بهبود می یابد. مگازوفագوس در گربه غیر معمول است (۳).

تاریخچه بیماری: یک بچه گربه یکماهه ماده از نژاد مو کوتاه با تاریخچه افسردگی، سختی تنفس و کاهش اشتها به مدت ۶ روز، به کلینیک دانشکده دامپزشکی دانشگاه تهران ارجاع شد. بیمار مزبور به مدت ۴ روز تحت درمان آمپی سیلین قرار گرفته بود ولی هیچ گونه علایمی از بهبودی مشاهده نشده بود. این بچه گربه دارای یک برادر و دو خواهر بود که براساس اظهار صاحب حیوان کاملاً سالم بودند. در معاینه بالینی، بچه گربه مزبور مضطرب بوده و در طی تنفس ناله می کرد. درجه حرارت مقعدی بیمار ۳۸/۶°C بود و در طی عمل دم برآمدگی در مدخل حفره سینه ای ایجاد می شد. رادیوگرافی ساده در حالت گماری جانبی و شکمی - پشتی انجام شد. در رادیوگرافهای تهیه شده مری به صورت متسع شده با هوا و به همراه نشانه (Tracheal strip sign) مشاهده شد. مری متسع شده تقریباً نیمی از قفسه سینه را اشغال و نای و قلب را به سمت پایین جابه جا کرده بود و حتی انحراف بخش خلفی جناغ به سمت خارج (سمت شکمی) دیده می شد (تصویر ۱). رادیوگرافی با ماده حاجب مثبت (سولفات باریم)، اتساع کامل مری را مشخص کرد (تصویر ۲).

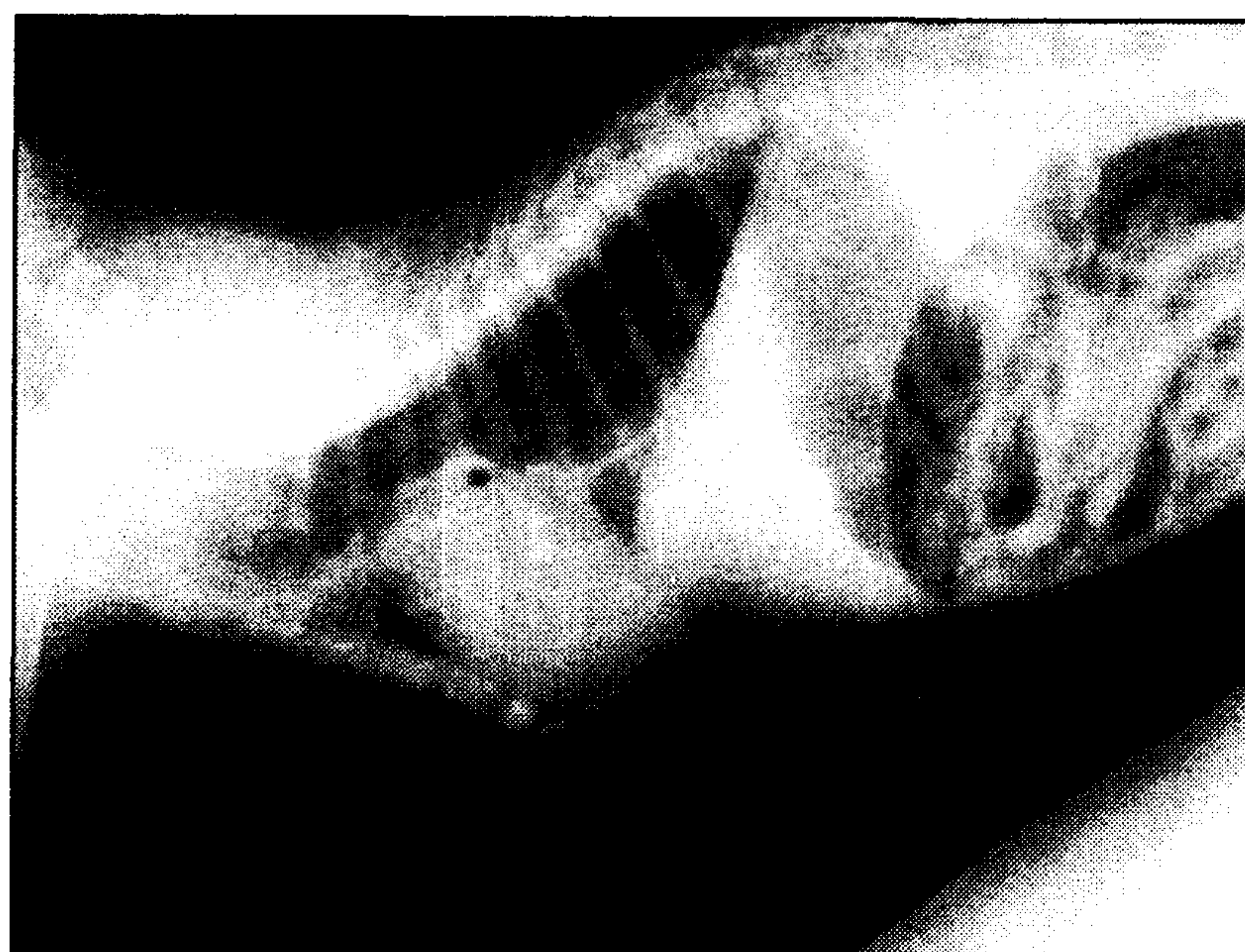
نتایج رادیوگرافی ساده و با ماده حاجب، مگازوفագوس شدید را در این بچه گربه به اثبات رساند. به صاحب حیوان توصیه شد که بچه گربه را به مدت ۱۵-۱۰ دقیقه متعاقب غذا دادن در حالت عمودی نگاه دارد. بعد از ۲ ماه، بچه گربه جهت معاینه مجدد به کلینیک ارجاع داده شد. بیمار به میزان قابل توجهی بهبود یافته بود و علایم بالینی قبلی مشاهده نمی شد. بچه گربه کاملاً فعال بود و از رشد یکسان در مقایسه با خواهران و برادرش برخوردار بود (برادر و خواهر بیمار نیز به کلینیک آورده شده بودند). بنا به گفته صاحب حیوان، بچه گربه مزبور گهگاه سرفه می کرد. رادیوگرافی ساده و با ماده حاجب، بهبودی قابل توجهی را در بیمار نشان می داد. انحراف شکمی جناغ، قلب و نای در مقایسه با رادیوگرافهای قبلی بهبود یافته بودند

(۱) گروه آموزشی علوم درمانگاهی دانشکده دامپزشکی دانشگاه فردوسی مشهد، مشهد- ایران.
(۲) گروه آموزشی علوم درمانگاهی دانشکده دامپزشکی دانشگاه تهران، تهران- ایران.





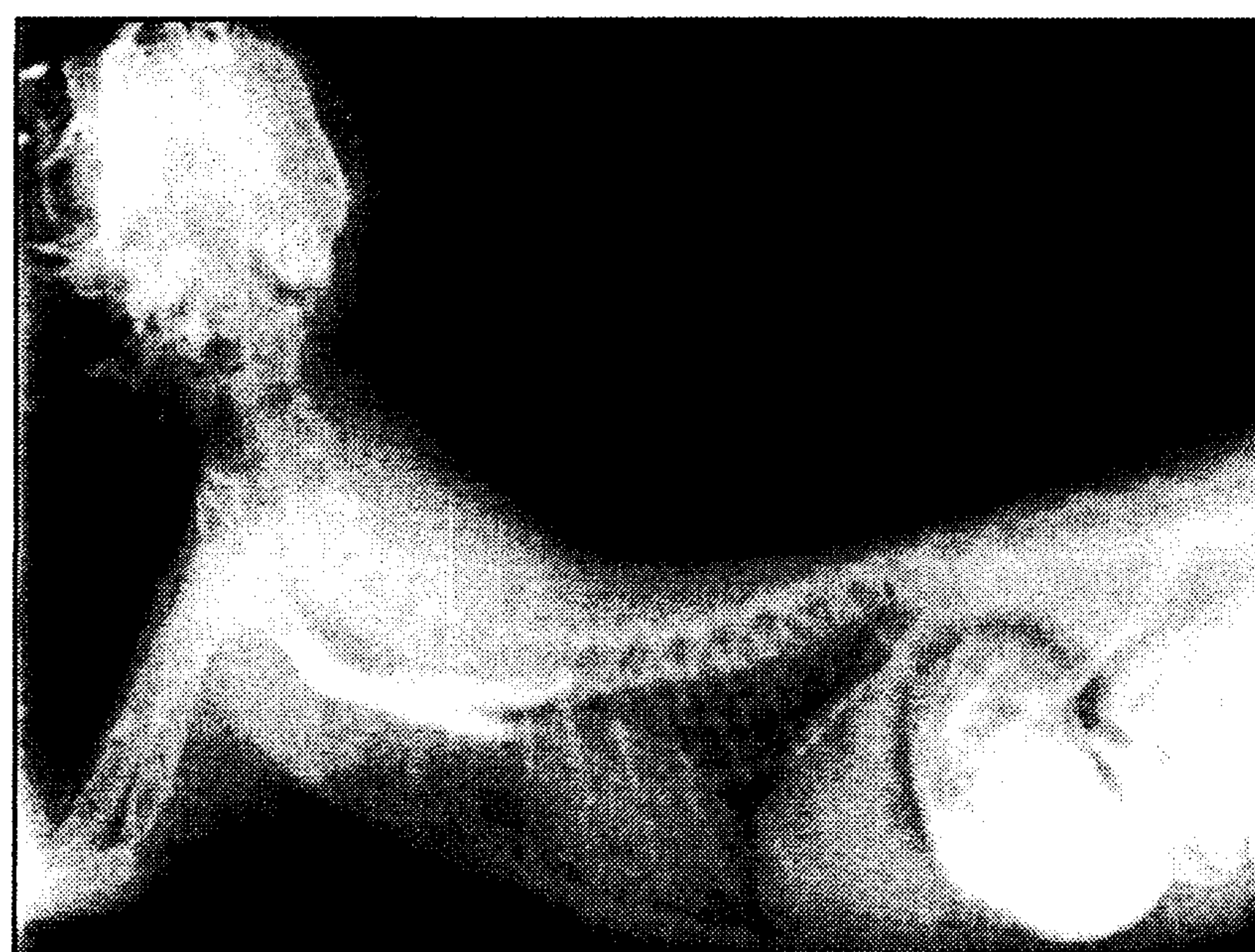تصویر ۲ - رادیوگراف جانبی با سولفات باریم: محدوده اتساع مری توسط ماده حاجب مشخص گردیده است.



تصویر ۱ - رادیوگراف جانبی ساده: Tracheal strip sign و جا به جایی نای، قلب و حتی جناغ سینه به سمت Ventral مشاهده می شود.

References

1. Clifford, D.H., Soifer, F.K. and Wilson, C.F. (1971): Congenital achalasia of the esophagus in four cats of common ancestry. *Journal of the American Veterinary Medicine Association*. 158, 1554-1560 .
2. Pearson, H., Gaskell, C.J. and Gibbs, C. (1974): Pyloric and esophageal dysfunction in the cat. *Journal of Small Animal Practice*. 15, 478-501.
3. Twedt, D.C. (1995): Diseases of the Esophagus. In: *Textbook of Veterinary Internal Medicine*. 4th ed. Edited by S.J. Ettinger and E.C. Feldman. W.B. Saunders, Philadelphia, USA, PP: 1414-1419.



تصویر ۳ - رادیوگراف جانبی با سولفات باریم: کاهش علایم اتساع مری و بهبود انحراف شکمی نای، قلب و جناغ پس از ۲ ماه.