

کالبد شناسی وریدهای صورت گاومیش

دکتر غفار اردلانی^۱ دکتر داراب باقری^۲

Anatomy of facial veins of buffalo

Ardalani, G.¹, Bagheri, D.²

¹Department of Basic Sciences, Faculty of Veterinary Medicine, University of Urmia, Urmia - Iran. ²Graduated from the Faculty of Veterinary Medicine, University of Urmia, Urmia - Iran.

Objective: Study of the facial vein in Buffalo.

Design: Observational study.

Animals: Eight heads of non castrated male & female adult buffaloes.

Procedure: Fresh heads of buffaloes were obtained from urmia slaughter house. Colored jellatine solution via angular vein was administered and urographine was injected in 2 heads in the same way. Location and routes of vein were carefully dissected.

Results: Comparison the facial vein of buffaloes with those of cattle showed six major differences as follows: Lower mesentric vein, transversus facial vein and deep plexus facial vein are not seen in buffaloes. The Facial vein has independent branches in buffalo. The Rostral palpebral vein comes from facial vein. Deep facial vein becomes a sinus and Joins the maxillary vein. **Conclusion:** The venous system, specially facial vein in buffaloe compare to cattle has many differences, at least 6 major differences were founded significantly. *J. Fac. Vet. Med. Univ. Tehran. 57, 3: 1-6, 2002.*

Key words: Buffaloes, Facial vein, Superficial facial vein, Deep facial vein.

هدف: مطالعه ورید صورتی در گاومیش.

طرح: مطالعه مشاهده ای.

روش: در این بررسی ۸ سر گاو میش مورد بررسی از کشتارگاه ارومیه تهیه و با تزریق محلول ژلاتین خالص همراه با رنگ خوراکی قابل حل در آب از طریق ورید زاویه ای چشم و دو عدد از سرها نیز جهت رادیو گرافی با اروگرافین به روش قبلی از زاویه چشم تزریق گردید. سپس موقعیت و مسیر وریدهای مورد نظر با کالبد شکافی ساده بررسی گردید.

نتایج: در مقایسه وریدهای به دست آمده با وریدهای صورتی گاو شش مورد اختلاف اساسی مشاهده و ثبت و بحث گردید. این اختلافات عبارت بودند از: ورید جوشی پایینی در گاومیش دیده نمی شود. ورید عرضی صورت در گاومیش وجود ندارد، شبکه وریدی عمقی صورت در گاومیش موجود نیست، در گاومیش ورید صورتی شاخه های مستقلی دارد، در گاومیش ورید پلکی قدامی از ورید صورتی منشعب می شود. ورید عمقی صورت در گاومیش تبدیل به سینوس وریدی شده که ورید صورتی را با ورید فکی فوقانی ارتباط می دهد.

نتیجه گیری: سیستم وریدی صورت به ویژه انشعابات ورید صورتی آن در گاومیش در مقایسه با گاو بسیار متفاوت بوده. به طوری که حداقل شش مورد اختلاف اساسی بین این نشخوارکننده با گاو مشاهده می شود. مجله دانشکده دامپزشکی دانشگاه تهران، (۱۳۸۱)، دوره ۵۷، شماره ۳، ۱-۶.

واژه های کلیدی: گاومیش، ورید صورتی، ورید سطحی صورت، ورید عمقی صورت.

اهمیت وجودی جمعیت زیاد گاومیش در آذربایجان دارا بودن حداقل ۳ تحت گونه (۱) و مصرف گوشت فراوان آن که امروزه بیش از نصف کشتار حیوان نشخوار کننده بزرگ شمال غرب کشور را شامل می شود. استفاده احتمالی جراحی در ناحیه صورت شناخت ورید های صورت را الزامی می کند این موضوع ما را بر آن داشت که ورید های صورت گاومیش را مقایسه ای به شکل سیستماتیک و به دلیل اختلافات ظاهری سر حیوان گاومیش با انواع نشخوار کننده بزرگ دیگر مثل گاو شیری و گوشتی را بررسی و الگوی اصلی آن را ترسیم و اختلافات ورید صورتی این حیوان را با سایر نشخوار کنندگان بزرگ معرفی نماییم.

مواد و روش کار

هشت سر گاو میش با در نظر گرفتن سن (بالای ۳ سال) و جنس (نر غیر اخته و ماده)، از محل کشتارگاه صنعتی شهرستان ارومیه، تهیه و به صورت تازه مورد بررسی قرار گرفتند. در همان ابتدا در کشتارگاه، سر جدا شده از بدن گاومیش توسط آب سرد کاملاً شسته می شد. سپس سر گاومیش داخل ظرف پلاستیکی قرار داده شده و از کشتارگاه به بخش آناتومی انتقال داده می شد (۱، ۲). در بخش آناتومی بار دیگر سطح نمونه به وسیله آب سرد شسته می شد تا با هیچ گونه لخته خون مواد خارجی آغشته نباشد و سپس رطوبت اضافی آن گرفته می شد (در هوای سالن به طور آزاد قرار داده شده می شد). مراحل متوالی کار که تزریق مواد بود صورت می گرفت. مواد واسطه تزریقی برای شناسایی وریدهای صورت عبارت بودند از: (۱) فرمالین ساکاروزه (۲) ژلاتین (۳) ماده رنگی.

(۱) گروه آموزشی علوم پایه دانشکده دامپزشکی دانشگاه ارومیه، ارومیه - ایران.

(۲) دانش آموزخانه دانشکده دامپزشکی دانشگاه ارومیه، ارومیه - ایران.

۱- فرمالین ساکاروزه: تهیه فرمالین ساکاروزه با حل نمودن ۱۰ سانتیمتر مکعب از فرمالین تجارتي ۴۰ درصد و ۱۰۰ سانتیمتر مکعب آب مقطر سرد و ۲ گرم قند امکانپذیر گردید.

۲- ژلاتین ساخت کارخانه مرک و کاملاً خالص: این ترکیب دو نوع است:

۱- ژلاتین سبک ۲- ژلاتین سنگین، ژلاتین سبک با استفاده از ۸ گرم پودر در ۱۰۰ سانتیمتر مکعب آب در حرارت ۵۰ درجه سانتیگراد تهیه می شود. ژلاتین سنگین با استفاده از ۱۶ گرم در ۱۰۰ متر مکعب آب در حرارت ۵۰ درجه سانتیگراد تهیه می شود. لازم به ذکر است که اولاً پودر کاملاً در آب حل شده و محلول کاملاً شفاف باشد، ثانیاً محلول ژلاتین به صورت گرم (۴۲ درجه سانتیگراد) و فوری مورد استفاده قرار گیرد.

۳- ماده رنگی: نوع رنگهای استفاده شده برای بهتر مشخص کردن وریدها عبارت بودند از: ۱- رویال بلو ۲- ویوله دو متیل - ۳- سبز مالا شیت. رنگ مورد استفاده به هنگام تهیه ژلاتین مایع به کار می رود. بدین صورت که بعد از حل کردن پودر ژلاتین در داخل آب، پودر رنگ را اضافه کرده و بر روی شعله کاملاً حل می کنیم تا محلول ژلاتین رنگی ساخته شده و سپس صاف کرده مورد استفاده قرار گیرد.

وسایل کار برای بررسی کالبد شناسی: قیچی، اسکاپل با تیغه ۲۴، پنس



وریدها از جهت وجود یا عدم دریاچه های وریدی مطرح بود و احتمال وجود دریاچه در هنگام تزریق مواد به داخل ورید می رفت. از این رو بررسی داخلی یک به یک وریدها صورت می گرفت.

تهیه نمونه جهت رادیوگرافی: در مورد تهیه رادیوگرافی نیز به مانند تهیه نمونه کالبد شناسی عمل شد و از کشتارگاه صنعتی به بخش آناتومی انتقال داده می شدند. در آنجا وریدها کاملاً به وسیله آب سرد شستشو داده شد و بعد از کاهش رطوبت سطح پوست و خارج شدن کامل آب تزریق شده جهت شستشو، وریدها به بخش رادیولوژی بیمارستان طالقانی ارومیه منتقل می گردید.

ماده حاجب تزریقی استفاده شده با نام تجاری اروگرافین ۷۶ درصد (Urografin 76%) بود که با توجه به بروشور کارخانه سازنده (Schering) در یک میلی لیتر اروگرافین ۷۶ درصد شامل ۰/۱ گرم سدیم آمیدوتریزوات (diatrizoat gr) و سدیم دی آتریزوات (Sodium diatrizoat) و مگلو مین (Meglumine) دی آتریزوات (Meglumine amidotrizoat) می باشد و مواد شیمیایی فوق درون آب حل شده اند (۵،۸).

روند کار در بخش رادیولوژی: ۱- آماده کردن فیلم فتوگرافی با ابعاد ۳۵×۴۵ سانتیمتر. ۲- آماده کردن نمونه (سر گاو میش) از لحاظ وضعیت تابش اشعه به نمونه جانبی Latral یا از بالا به پایین (AP). ۳- آماده کردن دستگاه رادیوگراف از لحاظ فاصله مرکز تابش تا فیلم رادیوگرافی بر حسب سانتیمتر (FFD) (۵، ۸، ۹). ۴- تنظیم مقدار اشعه پرتاب شده نمونه بر حسب میلی آمپر. ۵- تنظیم قدرت اشعه پرتاب شده به نمونه بر حسب کیلو ولت. ۶- تنظیم زمان تابش اشعه به نمونه بر حسب ثانیه از آنجایی که قطر و میزان موجود در نواحی مختلف نمونه، که اشعه X مجبور به عبور از آن است در تمام سطح نمونه یکسان نبود (در ناحیه قدام کم و در ناحیه خلف نمونه زیاد). اجباراً برای به دست آوردن یک عکس رادیوگرافی مطلوب می بایست به هر نمونه ای که در وضعیت جانبی قرار داشت دو بار اشعه به میزان نرمال در ناحیه قدام نمونه و با قدرت بالا Hikv در ناحیه نمونه تابانیده می شد.

الف) مشخصات اشعه تابانیده شده در حالت نرمال: قدرت نفوذ پرتابی ۸۰ کیلو ولت، زمان اشعه پرتابی ۳۰۰ میلی آمپر، زمان تابش اشعه ۰/۴ ثانیه (FFD 100) سانتیمتر (۵، ۸، ۹).

مشخصات اشعه تابانیده شده در حالت Hikv قدرت نفوذ ۱۰۰ کیلو وات، مقدار پرتابی ۳۰۰ میلی آمپر، زمان تابش اشعه ۰/۴ ثانیه (FFD 100) سانتیمتر ضمناً مشخصات اشعه تابانیده شده در وضعیت اشعه دهی از بالا به پایین تا به کل سطح نمونه یکسان و به قرار زیر بود. قدرت نفوذ ۱۰۵ کیلو ولت، مقدار اشعه پرتابی ۳۰۰ میلی آمپر، زمان تابش اشعه ۰/۸ ثانیه (FFD 110) سانتیمتر. اشعه دهی با قدرت نرمال به قسمت قدامی نمونه (از ناحیه گونه تا پوزه) در وضعیت جانبی تزریق ماده حاجب (۵، ۸، ۹). اشعه دهی با قدرت بالا به قسمت خلفی نمونه (از نمونه گونه تا سطح قطع شده سر) در وضعیت جانبی بدون تزریق ماده حاجب. اشعه دهی به صورت ذکر شده در بالا، به نمونه در وضعیت (AP) بدون تزریق ماده حاجب. تهیه عکسهای رادیوگرافی ساده به منظور مقایسه با عکسهای رادیوگرافی با ماده حاجب بوده است. تزریق ماده حاجب (اروگرافین ۷۶ درصد) لازم به ذکر است که تزریق اروگرافین ۷۶ درصد به روش تزریق ژلاتین مایع در بررسی کالبد شناسی که قبلاً ذکر آن گذشت صورت می گرفت با این تفاوت که تزریق اروگرافین به اندازه ای بود که وریدها پُر شوند و فشاری بر آن

دندان موشی، پنس خونبند، سند شیاردار فلزی، سرنگ ۵۰ سی سی، بشر، کالیپر (انبرک دو شاخه بیرون سنج فلزی)، خط کش مدرج، نخ پرک، سر سوزن فلزی شماره ۱۴.

بررسی آناتومیکی وریدهای صورت طبق مراحل زیر انجام گردید. مشخص کردن وریدهای صورت: بررسی توزیع وریدهای صورت، اندازه گیری طول و قطر وریدهای صورت و وسیله کالیپر، بررسی شکل داخلی وریدهای صورت.

مشخص کردن وریدهای صورت: ۱- ورید صورتی را در قسمتی که از روی استخوان فک بالا با استخوان بینی می گذرد و بدون هیچ واسطه ای در زیر پوست قرار دارد، پیدا کرده و بعد با کنار زدن پوست محل مورد نظر، ورید مشخص می شود. ۲- سر سوزن شماره ۱۴ را در بالاترین نقطه زاویه چشم (۳، ۶)، در جهت گردش خون وریدی داخل ورید کرده، و سر سوزن ثابت می شد تا از حرکت آن و در نتیجه از سوراخ شدن ورید جلوگیری شود. ۳- شستشوی داخل ورید صورت به وسیله آب سرد باعث می شود تا لخته ایجاد شده داخل وریدها پس از مرگ به راحتی از سطح داخلی آنها کنده شده و خارج شود و بنابراین وریدها کاملاً تمیز گردد. از محل سر سوزن آب به وسیله سرنگ تزریق می شد و از داخل ورید و داج خونابه خارج می گشت و شستشو تا خارج شدن مایع شفاف ادامه می یافت. ۴- نمایان کردن و ثابت کردن حالت و همچنین باز کردن کامل وریدهای صورت به وسیله فرمالین ساکاروزه. بوسیله سرنگ تزریق شده تا اینکه از محل ورید و داج خارج گردد. ۵- تخلیه کامل وریدهای تزریق شده، به وسیله ماساژ دادن دقیق کل سطح سر از پوزه به طرف قسمت قطع شده سر از گردن انجام می شد. ۶- مشخص کردن وریدها به وسیله تزریق ژلاتین رنگی صاف شده و گرم صورت می گیرد (۳، ۴، ۶) سپس تمام محلهایی که از آن ژلاتین رنگی در قسمت قطع شده سر خارج شده است، به وسیله پنس خونبند مسدود می گردد و بعد تزریق ژلاتین ادامه یافته تا موقعی که تمامی وریدهای صورت پر از ژلاتین مایع شود. برای سفت شدن و بستن ژلاتین، بعد از اتمام مراحل فوق، سر به مدت ۴-۵ ساعت داخل یخچال قرار می گرفت و بعد از بستن ژلاتین وریدها بررسی می گردید.

بررسی توزیع وریدهای صورت: ۱- برداشت کامل پوست طرفی که باید وریدهای آن طرف بررسی شود. ۲- برداشت عضله جلدی صورت و بررسی توزیع وریدهای سطحی. ۳- برداشت غدد بزاقی و لنفاری و همچنین عضلات صورت و استخوان فک پایین بررسی توزیع ورید های عمقی صورت و وریدهای موجود در فک پایین (۷). ۴- برداشت قسمتی از استخوان پیشانی و همچنین زائده گونه ای استخوان گیجگاهی و بررسی شبکه وریدی داخل کاسه چشم.

اندازه گیری طول و قطر وریدهای صورت: از آنجایی که اندازه گیری دقیق مطرح بود و از طرفی مسیر عبور وریدها، دارای پستی و بلندیها و انحناهایی بود امکان اندازه گیری مستقیم وجود نداشت. از این رو از روش انتقالی استفاده شد. به این ترتیب که ابتدا نخ پرک خیس شده (به منظور جلوگیری از کش آمدن نخ و نیز استقرار مناسب آن در محل) در موضع مورد نظر قرار داده می شد و سپس اندازه به دست می آمد و به روی نخ، با انتقال آن به روی خط کش مدرج، خوانده می شد. در مورد قطر وریدها نیز به همین روش عمل می شد. با این تفاوت که به جای نخ از وسیله ای به نام کالیپر استفاده می شد.

بازرسی داخلی وریدهای صورت: از آنجایی که مطالعه و بررسی داخلی



ورید زیرزبانی (V.submental) : ورید زیر زبانی یک شاخه از ورید زبانی می باشد. این ورید کف دهان و ناحیه زیر زبان را زهکشی می کند (تصویر ۲).

ورید زیر چانه ای (V.facialis) : ورید زیر چانه ای از ورید صورتی منشأ می گیرد. ورید چانه ای از فضای فک پایین گذشته و به سمت چانه پیش می رود. در ناحیه چانه با وریدهای مجاورش ارتباط یافته و یک شبکه را شکل می دهد (تصویر ۱).

ورید صورتی (V.sublingualis) : ورید صورتی شاخه پایینی ورید زبانی صورتی است که به صورت می رسد. ورید صورتی فضای فک پایینی را در لبه پایینی تنه استخوان فک پایین ترک می کند. در سطح صورت، ورید صورتی از لبه قدامی عضله جوشی تبعیت می کند. ورید زیر چانه ای در ابتدا از آن مشتق می شود. این ورید خون ورید لبی فک پایینی و همچنین ورید زاویه لب را زهکشی می نماید. ورید زاویه لب ورید صورتی را در یک فاصله کوتاه بعد از محل انشعاب ورید لبی فک پایین ترک می کند (تصاویر ۳ و ۴). ورید لبی فک فوقانی بعد از آنها در لبه قدامی عضله اشکی ورید صورتی را ترک می کند. این ورید شامل وریدهای عمقی و سطحی است. ورید عمقی صورت، در حدود بدنه استخوان فک پایین ریشه می گیرد. این ورید به صورت پشتی میانی شکل گرفته است. ورید پیش بینی به طور قدامی از ورید صورتی منشعب می گردد و به منطقه برآمدگی بینی می رود و ورید جانبی که به سطح جانبی بینی می رود را می دهد. ورید پلکی قدامی میانی که قسمت پایینی پلک را زهکشی می کند، از ورید صورتی قبل از این که ورید زاویه ای چشم را بدهد جدا شده، و این ورید شاخه هایی را به زاویه میانی چشمها می فرستد. در پایان ورید زاویه چشمی شاخه انتهایی ورید صورتی است که این ورید شاخه هایی به طرف ناحیه پیشانی می فرستد. در ناحیه پیشانی ورید صورتی ورید پیشانی، ورید فوق کاسه چشمی را از خود خارج می سازد که در بخش پشتی محدوده پیشانی و در طول لبه چشمها امتداد می یابد. این ورید با ورید زیر کاسه چشمی ورید و ورید فوق چشمی یا شاخه هایی از ورید گیجگاهی سطحی در داخل کاسه چشم و کره چشم همدهانی می یابد. ورید پلکی فوقانی از ورید زاویه چشم ریشه می گیرد.

وارد نشود. ۷۶ درصد به اندازه ای بود که وریدها پر شود و فشاری بر آنها وارد نشود. اشعه دهی با قدرت نرمال به قسمت قدامی نمونه (از ناحیه گونه تا پوزه) در وضعیت جانبی (۸). اشعه دهی با قدرت بالا به قسمت بالا به قسمت نمونه (از ناحیه گونه تا سطح قطع شده سر) در وضعیت جانبی سپس ظهور فیلم تهیه شده.

نتیجه

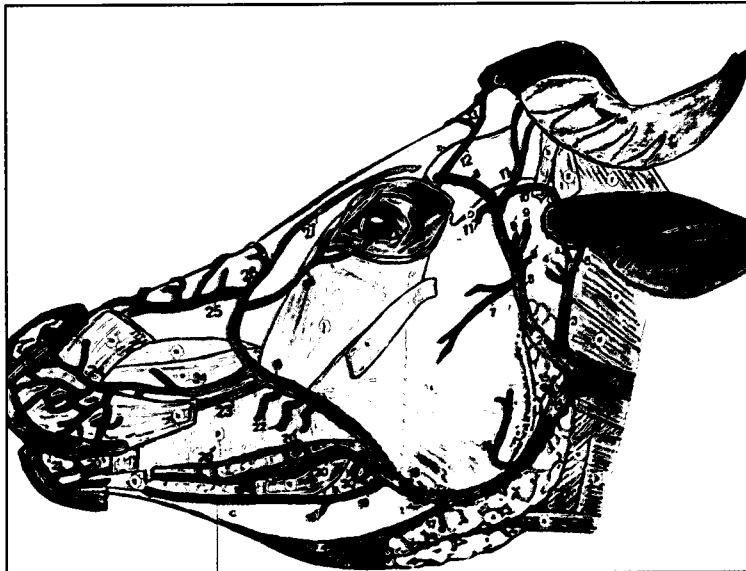
کالبد شناسی ورید صورت گاو میش: در مجموع بر روی ۸ سر گاو میش به منظور کالبد شناسی و توزیع وریدهای صورت کار شد که در ۶ سر از آنها توزیع وریدها - اندازه گیری طول و قطر و بازرسی داخل وریدها انجام گردید و در ۲ سر نیز رادیولوژی برای تأیید بررسیهای فوق صورت گرفت.

صفات عمومی وریدها: وریدهای صورت گاو میش دارای صفات عمومی، ظرفیت، وضع ساختمانی وریدهای پستاندار بزرگ دیگر می باشند. در نتیجه توقف برگشت خون، به آسانی متسع می گردند. در جدار آنها مقدار بافت عضلانی بیشتر از جدار وریدهای نخسوار کنندگان دیگر می باشد و در درون بعضی از وریدهای صورت گاو میش درچه های وریدی (لانه کبوتری) بزرگی وجود دارد. طول وریدهای صورت گاو میش زیادتر و قطر آنها بیشتر از وریدهای صورتی می باشد.

صفات اختصاصی وریدها: صفات خصوصی وریدهای صورت مربوط به طرز پخش شدن آنهاست.

ورید زبانی صورتی (V. linguofacialis) : ورید زبانی صورتی از ورید وداج خارجی در قسمت پایینی بال مهره اطلس در یک موقعیت سطحی ریشه می گیرد که پس از طی انتهایی پایینی غده بناگوشی به طرف زاویه فک پایین پیش رفته و وتر عضله جناغی فکی را قطع کرده و سپس به ورید زبانی در فضای فک پایین و ورید صورتی در ناحیه صورت تقسیم می گردد (تصاویر ۱ و ۳).

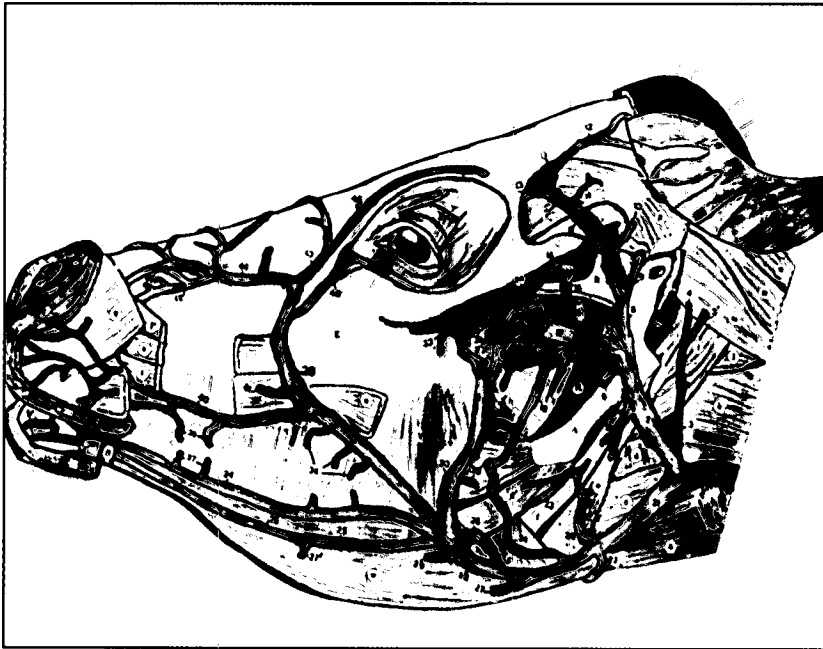
ورید زبانی (V. lingualis) : ورید زبانی در فضای فک پایین، در ناحیه عقده های لنفاوی فک پائین از فک ورید زبانی صورتی ریشه می گیرد ورید سمت چپ و ورید سمت راست زبانی در قوس لامی به هم متصل می شوند (تصویر ۲). و سپس ورید عددی از آن منشعب می گردد، و در نهایت همراه با شریان همانامش ورید زبانی به زبان وارد می شود (تصویر ۲).



تصویر ۱- وریدهای سطحی صورت گاو میش - نمای جانبی.

- ۸- غده زیر فکی. B- غده آسیایی پایینی. C- فک پایینی. D- قوس گونه ای. E- ستیغ پیشانی خارجی. ۸- عضله جناغی لامی. ۹- عضله جناغی فکی. ۱۰- عضله ترقوه ای پستانی. ۱۱- عضله ترقوه ای پس سری. ۱۲- عضله گوش پایینی. ۱۳- عضله گونه ای پایینی. ۱۴- عضله جوشی. ۱۵- عضله وجنه ای (خنده). ۱۶- عضله اشکی. ۱۷- عضله لبی - بینی ای. ۱۸- عضله بالا برنده لب بالا. ۱۹- عضله انیباب. ۲۰- عضله شیپوری. ۲۱- عضله پایین برنده لب بالا. ۲۲- ورید غده بناگوش. ۲۳- ورید گوش خفنی که بدون غده بناگوش قدامی. ۲۴- ورید گوش جانبی. ۲۵- شاخه عضلانی. ۲۶- ورید گیجگاهی سطحی. ۲۷- ورید مخفی سوراخ پشتی گوشوشی. ۲۸- ورید گوش قدامی. ۲۹- شاخه ای برای قاعده شاخ. ۳۰- ورید شاخی. ۳۱- همدمانی ورید پیشانی. ۳۲- وریدی زبانی صورتی. ۳۳- ورید غده بناگوشی. ۳۴- شاخه ای برای عضله جوشی. ۳۵- ورید چانه ای. ۳۶- ورید صورتی. ۳۷- ورید لبی فک پایینی سطحی. ۳۸- ورید لبی - فک پایینی عمقی. ۳۹- شبکه چانه ای. ۴۰- ورید لبی فک فوقانی سطحی. ۴۱- ورید لبی فک فوقانی عمقی. ۴۲- شبکه لب بالا. ۴۳- ورید پشتی بینی. ۴۴- ورید زاویه چشم. ۴۵- ورید پیشانی.





۸- بخش نیزه ای استخوان لامی. B- فک پایینی. C- قوس گونه. D- ستیغ پیشانی. E- برجستگی اشکی. G- عضله جناغی لامی. H- عضله حلقوی درقی. c- عضله کتفی لامی. e- عضله درقی حلقوی. e- عضله نیزه ای لامی. f- عضله دو بطنی چانه. g- عضله نیزه ای زبانی. h- عضله رجلي میانی. i- عضله پس سر نیزه ای. k- عضله سری بزرگ. l- عضله مستقیم سری جانبی. m- عضله مورب سری قدامی. n- عضله مستقیم سری پشت. o- رباط گردنی. p- عضله گیجگاهی. q- عضله لبی. یبیتی. r- عضله بالا برنده لب. s- عضله انیاب. t- عضله پایین برنده لب بالا. u- عضله جوشی. v- عضله گونهای. w- عضله زنجی لامی. x- ورید وداج خارجی. y- ورید فک فوقانی. z- ورید گوش خلی. ۱- ورید گوش جانبی. ۲- ورید گوش بوزن غده بناگوش می رود. ۳- شاخه رجلي ف- ورید جوشی پایینی. ۴- ورید عرضی صورت. ۵- ورید گیجگاهی سطحی. ۶- ورید مخفی سوراخ پشت مفصلی. ۷- ورید گوش قدامی. ۸- شاخه ای برای عضله گیجگاهی. ۹- ورید شاخه ای از سوراخ پشت کاسه چشمی می گذرد و به سوی ورید چشمی پشتی خارجی می رود. ۱۰- ورید آلتولی فک پایین. ۱۱- ورید گیجگاهی ۱۹تا۱۶- شبکه وریدی رجلي ۲۰و۲۱- شاخه ای از ورید گیجگاهی عمقی که با سینوس ورید صورتی عمقی آناتوموز پیدا کرده. ۲۲- ورید زبانی صورتی. ۲۳- شاخه عضلانی ۲۴و۲۵- شاخه رجلي ۲۶- ورید زبانی ۲۷- ورید صوتی ۲۸- ورید فکی پایینی. ۲۹- لبی سطحی ۳۰و۳۱- ورید عمقی صورت ۳۲و۳۳- وریدهای لبی فکی پایینی عمقی. ۳۴- شبکه چانه ای ۳۵و۳۶- شاخه عضلانی. ۳۷- ورید لبی فک فوقانی عمقی. ۳۸- ورید زاویه چشم. ۳۹- وریدهای جانبی بینی. ۴۰- ورید زاویه چشم. ۴۱- وریدهای پشتی بینی. ۴۲- ورید پشانی.

تصویر ۲- وریدهای عمقی سر گاو میش - نمای جانبی.

گوش منتهی می شود ورید فک فوقانی در موقعیت جانبی نسبت به عضله پتریگونید میانی شبکه رجلي را شکل می دهد (تصاویر ۱ و ۲). در محل مفصل گیجگاهی فکی. فک فوقانی. ورید گیجگاهی سطحی را از خود منشعب می سازد که از جهت پشتی - قدامی نسبت به قاعده گوش و در موقعیت جانبی قایده، زایده گونه ای عبور می کند. در موقعیت قدامی پایینی نسبت به قاعده گوش انشعابات عمقی ورید گوش خلی را می دهد وریدهای شبکه رجلي که در موقعیتهای مختلف آنرا ترک می کنند عبارت اند از: ورید مفصل گیجگاهی فکی - وریدهای حلقی که از دیواره پشتی و جانبی حلق می گذرد - وریدهای کامی که در جهت قدامی حرکت کرده و از شبکه وریدی کامی می گذرند - ورید آلتولی فک پایینی که وارد کانال فکی شده و سپس تقسیم می گردد. این ورید همچنین ورید چانه ای که با وریدهای چانه ارتباط می یابد را از خود منشعب می کند - ورید گیجگاهی عمقی که در گودی گیجگاهی دیده می شود - ورید گونه ای که یک مسیر کوتاه دارد و در محل ورید صورتی عرضی خاتمه می یابد - وریدهای رجلي سمت میانی جانبی عضله رجلي را مفروش می کنند.

ورید گوش خلی (*V.auricularis caudalis*): ورید گوش خلی از محل سر منشأ خود در خارج از ورید فک فوقانی راه خود را در جهت خلفی پشتی به سمت قاعده گوش ادامه می دهد. سپس این ورید در سطح پایینی راه خود را ادامه داده تا به گوش رسیده و شاخه هایی به عضله گیجگاهی می دهد ورید گوش پشتی سپس با هر دو ورید گوش قدامی و ورید گیجگاهی سطحی اتصال می یابد. در سطح پایینی خلفی قاعده گوش وریدهای غددی به سمت بناگوش و غدد فک پایین جدا می شود (تصاویر ۱ و ۲).

ورید گیجگاهی سطحی (*V.temporalis superficialis*): ورید گیجگاهی سطحی از روی قاعده زایده گونه ای استخوان گیجگاهی گذشته و به رویه جانبی عضله گیجگاهی می رسد. این ورید برای رسیدن به زایده گونه ای از استخوان پیشانی حالت خمیده می یابد. این ورید انشعابات به غده بناگوش می دهد. ورید پلکی پایینی جانبی نیز از ورید گیجگاهی سطحی منشعب

ورید عمقی صورت (*V. profunda faciei*): ورید عمقی صورت را در لبه قدامی عضله جوشی ترک می کند. در زیر پوشش این عضله. ورید راه خود را در سطح پایینی ستیغ گونه ای روی برجستگی فک فوقانی به سمت شیار رجلي کامی ادامه می دهد. ورید عمقی صورت گشاد شده تا سینوس وریدی عمقی صورت را در زیر برجستگی استخوان اشکی بسازد. ورید عمقی صورت ورید گونه ای را در ناحیه برجستگی فک فوقانی دریافت کمی دارد ورید عمقی صورت ورید زیر کاسه چشمی و ورید کامی نزولی را از خود خارج می سازد و سپس از سوراخ زیر کاسه چشمی می گذرد و وارد حفره کاسه چشم می گردد (تصاویر ۳ و ۴).

ورید زیر کاسه چشمی (*V. infraorbitalis*): ورید زیر کاسه چشمی، بخش انتهایی ورید عمقی صورت است. و در طی مسیر خود از سوراخ زیر کاسه چشمی عبور می کند. این ورید شاخه های دندانی را برای دندانهای فوقانی می فرستد. این ورید در کاسه چشم با ورید زاویه چشم و ورید گیجگاهی همدمانی می دهد و در پشت کره چشم شبکه وریدی را می سازد.

ورید فکی فوقانی (*V. maxillaries*): ورید فکی فوقانی و ورید زبانی صورتی دو شاخه انتهایی ورید وداج خارجی هستند. آنها از بخش پایینی غدد بنا گوش ریشه می گیرند. ورید فک فوقانی در جهت پایینی حرکت کرده و به طور جانبی از بالای عضله دو بطنی می گذرد این ورید تماماً توسط غده بناگوش پوشانیده شده. این ورید به سطح میانی غده می رسد. این ورید از لبه خلفی غده تبعیت می کند و در قسمت ابتدای ورید فکی فوقانی، از خود انشعابات به عضلات همنام خود می دهد.

ورید درقی قدامی از این ورید ریشه می گیرد و سپس وقتی که هنوز در لبه خلفی غده بناگوشی و سطح پایینی بال مهره اطلس قرار دارد، ورید پس سری را می دهد. ورید گوش خلی از ورید فک فوقانی بلافاصله پس از این انشعاب آخری منشأ می گیرد. ورید گوش خلی در غده بنا گوش به صورت جانبی سطحی قرار گرفته و سپس با تمایل پشتی و خلفی به قاعده

می شود. ورید پرویزنی خارجی که از شبکه وریدی چشمی منشا می گیرد همراه شریان همنام خود از سوراخ استخوان پرویزنی وارد حفره قدامی شده و به سمت کف کاسه سر پیش می رود. این ورید همچنین با سیستم سینوسها اتصال می یابد، بنابراین ارتباط بین شبکه وریدی چشمی و رگهایی که در خارج فضای چشم قرار دارند، با این اتصال استحکام می یابند. جدای از انشعابات عضلات چشمی شبکه وریدی چشمی تغذیه کره چشم و ارگانها فرعی آنها را بر عهده دارد (تصاویر ۲ و ۴).

بحث

مطالعه گسترده وریدهای صورت گاو میش و نحوه توزیع آن در مقایسه با وریدهای صورت نشخوارکنندگان دیگر (مخصوصاً گاو) از ویژگیهای مخصوص برخوردار بوده و دارای اختلافات به شرح زیر می باشد:

۱- در گاو ورید جوشی پایینی وجود دارد که ورید فک فوقانی را به ورید صورتی در سطح عضله جوشی ارتباط می دهد. این ورید در گاو میش دیده نمی شود.

۲- در گاو ورید عرضی صورت وجود دارد که ورید فک فوقانی را نیز مانند ورید جوشی پایینی به عضله جوشی ارتباط می دهد. که این ورید نیز در گاو میش وجود دارد.

۳- در گاو شبکه وریدی عمقی صورت مشخص است که این شبکه ارتباطی بین ورید عمقی صورت و ورید صورتی ایجاد می کند که این شبکه هم در گاو میش وجود ندارد. با توجه به این موارد می توان نتیجه گرفت که بین ورید سطحی صورتی و وریدهای عمقی صورت و همچنین ورید فک فوقانی در سطح و عمق عضله جوشی هیچ گونه ارتباطی وجود ندارد و تنها ارتباط بین این وریدها از شبکه وریدی چشمی صورت می گیرد.


۴- در گاو ورید صورتی انشعاباتی به لب پایین - لب بالا و بینی به نامهای ورید لبی فک پایینی - ورید زاویه لب - ورید لبی فک بالا - ورید جانبی بینی - ورید پشتی بینی می دهد. که این ورید بعد از جدا شدن از ورید صورتی با یکدیگر شبکه هایی را تشکیل می دهند. ولی در گاو میش هر کدام از این وریدها به طور اختصاصی عمل می کنند و با وریدهای مجاورش ارتباطی ندارد.

۵- در گاو ورید های پلکی قدامی میانی و وریدهای زاویه میانی چشم از زاویه چشم منشعب می گردد ولی در گاو میش این وریدها از ورید صورتی منشا می گیرد.

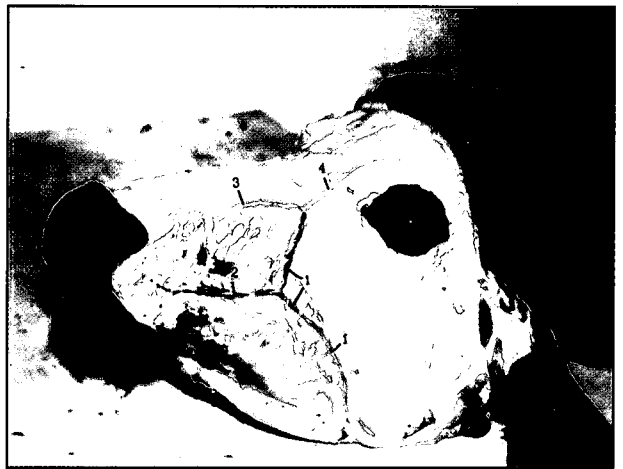۶- در گاو میش ورید صورتی عمقی به جای اینکه به شبکه عمقی صورت تبدیل شود (همان طوری که در گاو وجود دارد) در انتهای تبدیل به سینوس وریدی شده که ورید صورتی را به ورید فک فوقانی ارتباط می دهد. رادیولوژی وریدهای صورت گاو میش: آنژیوگرافی وریدهای صورت گاو میش موارد بالا را تأیید می نماید.

تشکر و قدردانی

این مقاله از طرح تحقیقاتی مصوب وزارت علوم تحقیقات و فن آوری بوده و با کمک آقایان عبدالرحمان دهقانی و اباذر صفری انجام گرفت. از زحمات بسیار زیادی که برای به انجام رساندن آن متحمل شده اند تشکر و سپاسگزاری می نمایم.



تصویر ۲- وریدهای سطحی سر گاو میش قبل از برداشت عضله جلدی صورت - نمای جانبی ۱- ورید صورتی ۲- ورید لبی فک فوقانی سطحی ۳- ورید پشتی بینی ۴- ورید زاویه چشم



تصویر ۴- وریدهای عمقی سر گاو میش، قبل از برش فک پایینی - نمای جانبی ۱- ورید وداج خارجی ۲- ورید گوش خلی ۳- ورید زبانی صورتی ۴- ورید فک فوقانی ۵- ورید گیجگاهی سطحی ۶- شاخه ورید گیجگاهی عمقی با سینوس وریدی عمقی صورت همدانهی پیدا می کند ۷- سینوس وریدی عمقی صورت. ۸- ورید عمقی صورت ۹و۳- ورید صورتی ۱۰- ورید لبی فک پایینی عمقی ۱۱- ورید لبی فک فوقانی عمقی ۱۲- ورید لبی فک فوقانی سطحی ۱۳و۱۵- سورید پشتی بینی ۱۴- ورید جانبی بینی ۱۶- ورید زاویه چشم

می گردد. پس از این ورید گیجگاهی سطحی، ورید گوش عمقی می دهد ورید پلکی فوقانی جانبی، شاخه دیگری از ورید گیجگاهی سطحی است که قسمت پلکها را زهکش می کند. ورید شاخ در قاعده شاخ دورترین انشعاب این ورید است. در انتهای انشعاباتی از ورید گیجگاهی سطحی در مشروب کردن عضله گیجگاهی شرکت می کنند (تصویر ۲).

شبکه وریدی چشمی (Plexus ophthalmicus): شبکه وریدی چشمی شامل ورید چشمی خارجی پشتی و ورید چشمی خارجی پایینی می شود که با هم همدمانی دارند. دو ورید چشمی حرکت کرده، یکی از بخش پایینی و دیگری از بخش پشتی که توسط اطراف چشم احاطه شده اند، و به سوی عضلات مخروطی چشم می روند. و ورید چشمی پایینی خارجی این مخروط را به مقدار زیادی سوراخ می کند. منطقه زهکشی دو ورید چشمی مشابه ناحیه تغذیه شریان چشمی خارجی است ورید گیجگاهی سطحی به طور مستقیم به سمت ورید پشتی جانبی می رود. ورید فوقانی چشم از شبکه چشمی منشاء می گیرد. این ورید به سمت سوراخ فوق چشمی رفته و منتشر



References

۱. تهرانی، ف. س. (۱۳۷۳): پایان نامه دکترای دامپزشکی، شماره ۳۳۸. دانشکده دامپزشکی دانشگاه ارومیه. صفحه: ۴۱-۱.
۲. سعادت نوری، م. (۱۳۷۰): پرورش دامهای شیری، بز و گاو میش. چاپ دوم. صفحه: ۱۹۵-۳۶. انتشارات اشرفی.
۳. میر بابایی، کریم. (۱۳۴۰): کالبدشناسی توصیفی حیوانات اهلی دستگاه گردش خون. جلد ششم. انتشارات دانشگاه تهران.
4. Dyce, K.M., Sack, W.O., Wensing, C.J.G. (1987): Textbook of the Veterinary Anatomy. W.B. Saunders Company Philadelphia, U.S.A. PP: 23-25.
5. Kevin Kealy, J. (1987): Diagnostic Radiology of the Dog and Cat . 2nd. ed. W. B . Saunders Company. Philadelphia, U.S.A. PP: 255-257.
6. Nickel, R., Schummer, A., Seiferl, E. (1981): The Anatomy of the Domestic Animals. Vol: 3. Verlag Paul Parey Berlin. PP: 9-11, 217-233.
7. Popesko, P. (1975): Atlas of Topographical Anatomy of the Domestic Animals. Vol: 1, 5th. ed. W. B. Saunders Company Philadelphia, U. S. A. PP: 25-29.
8. Singh. A P. (1994): Veterinary Radiology Basic principles and Radiographic Positioning Delhi India. PP: 12-20.
9. Thrall Donnaide, E. (1986): Textbook of Veterinary Diagnostic Radiology . W.B. Saunders Company Philadelphia, U.S.A . PP: 1-3.

