

مطالعه بافت شناسی ناحیه آزاد اندام جفت گیری شتر نر یک کوهانه

دکتر محمد حسن یوسفی^{۱*} دکتر حسن گیلا نیپور^۲

دریافت مقاله: ۱۳۸۱ آبان ماه

پذیرش نهایی: ۲۷ اسفندماه ۱۳۸۱

Histological study of the free part of the penis in one-humped camel (*Camelus dromedaria*)

Yousefi, M.H., Gilanpour, H.¹

¹Department of Basic Sciences, Shahmirzad School of Veterinary Medicine, Semnan University, Semnan - Iran. ²Department of Basic Sciences, Faculty of Veterinary Medicine, University of Tehran, Tehran - Iran

Objective: To study the structure of the free part of the penis in camel.

Design: Descriptive study.

Animal: Excised free part of penis from 6 camels.

Method: Six excised penises of the camels obtained from slaughter house were used in this study. Histological sections at 3 level of free part of the penis (proximal, middle and distal) were prepared. The sections were stained by H&E and studied under the light microscope.

Results: In this study presence of few chondral cells in the inner layer of tunica albuginea at the proximal segment of the free part were demonstrated. These cells increased in number and density towards the distal end and gradually penetrated into the corpus cavernosum penis and the central part of the glans penis. thus the distal extrimity of the free part of the penis changes to a fibrocartilagenous structure. *J. Fac. Vet. Med. Univ. Tehran. 58, 1: 1-4, 2003.*

Key words: Cartilaginous tissue, Penis, One humped camel.

corresponding author email: mohmadhasan@yahoo.com

هدف: مشخص کردن وضعیت بافت غضروفی موجود در ناحیه آزاد پنیس شتر. حیوانات: ناحیه آزاد قطع شده از پنیس شش نفر شتر. طرح: مطالعه توصیفی.

روش: نواحی آزاد پنیس شش نفر شتر از کشتارگاه تهیه و هر نمونه به سه بخش (انتهای بالایی - بخش میانی و انتهای پایینی) تقسیم و درون فرمالین ۱۰ درصد قرار داده شد و از هر نمونه پس از طی مراحل مختلف هیستوتکنیک تعدادی لام با رنگ آمیزی H&E تهیه و مطالعه شد.

نتایج: درون لایه داخلی غشای آلبوژینه در انتهای بالایی ناحیه آزاد پنیس شتر تعداد محدودی سلول غضروفی دیده می شود که بتدریج به سمت انتهای پایین ناحیه آزاد بر تعداد و تراکم این سلولهای غضروفی افزوده میشود از انتهای بالایی ناحیه آزاد به طرف انتهای پایین ناحیه آزاد بتدریج سلولهای غضروفی به داخل جسم غاری پنیس نیز نفوذ می کنند. به عبارت دیگر می توان این گونه بیان کرد که جسم غاری پنیس از ابتدای ناحیه آزاد تا انتهای ناحیه آزاد بتدریج تبدیل به ساختار غضروف رشته ای می شود. مجله دانشکده دامپزشکی دانشگاه تهران، (۱۳۸۲)، دوره ۵۸، شماره ۱، ۱-۴.

واژه های کلیدی: بافت غضروفی، پنیس، شتریک کوهانه.

امروزه در ایران با توجه به سیاستهایی که در ارتباط با دام و طیور وضع گردیده است و افزایش کارهای تحقیقاتی نسبتاً زیادی که در ارتباط با شتر صورت گرفته اهمیت این دام نیز به عنوان یک دام اهلی در حال افزایش است. یکی از موضوعات مورد تحقیق، دستگاه تناسلی شتر نر یک کوهانه است. کارهای تحقیقی در رابطه با اندام جفت گیری شتر نر (پنیس) نیز انجام شده است (۱،۲،۴،۵،۶،۷،۸).

Lee و Degan در سال ۱۹۸۲ بیان نموده اند که انتهای دور ناحیه آزاد باریک شده و زایده بیچ خورده ای را تشکیل می دهد به نام زایده انتهای (۲). Mobarak و همکاران در سال ۱۹۷۲ این زایده را گلانز نامیدند (۶). در حالی که Lee و Degan بیان کردند که در پنیس شتر گلانز حقیقی دیده نمی شود. دیواره فضاهای غاری موجود در جسم غاری حاوی الیاف الاستیکی است (۲) در حالیکه Nagpal و همکاران در سال ۱۹۸۷ بیان کردند که الیاف ماهیچه ای نیز در ساختمان این دیواره وجود دارد (۷).

Lee و Degan گزارش کردند که در انتهای دور ناحیه آزاد ساختار فیبروزی پنیس به ساختار غضروفی هیالین تبدیل می گردد که در مرکز زایده انتهایی نیز ادامه دارد (۲). چنین بافت غضروفی توسط Mobarak و همکاران نیز گزارش گردید (۶) Taybe نیز وجود سلولهای غضروفی را در ناحیه آزاد پنیس بیان کرده بود (۸). در رابطه با جسم غاری و جسم اسفنجی اندام جفت گیری شتر مطالعاتی توسط یوسفی در سال ۱۳۷۷ انجام گرفته است (۱).

مواد و روش کار

برای انجام این تحقیق تعداد ۶ پنیس قطع شده شتر بالغ (جدا بودن ناحیه آزاد پنیس از لایه داخلی پریپیوس) از کشتارگاه تهیه گردید. سپس انتهای آزاد پنیس جدا شده و هر کدام به ۳ بخش تقسیم شدند:

انتهای بالایی ناحیه آزاد - بخش میانی ناحیه آزاد - بخش انتهایی ناحیه آزاد بلافاصله درون فرمالین خنثی ۱۰ درصد قرار داده شده و به آزمایشگاه

(۱) گروه آموزشی علوم پایه آموزشکده دامپزشکی شهیرزاد دانشگاه سمنان، سمنان - ایران.
(۲) گروه آموزشی علوم پایه دانشکده دامپزشکی دانشگاه تهران، تهران - ایران.
(* نویسنده مسؤل mohmadhasan@yahoo.com

منتقل گردیدند. سپس هر کدام از این نمونه ها مراحل هیستوتکنیک را طی کرده و از هر نمونه ۲۵ لام بافت شناسی تهیه و با رنگ همتاکسیلین و ائوزین رنگ گردید و سپس مورد مطالعه قرار گرفت. در حین بررسی از بخشهایی مختلف عکسبرداری صورت گرفت.


نتایج

ناحیه آزاد پنیس به ۳ بخش تقسیم شده که نتایج حاصل عبارت اند از:
الف- انتهای بالایی ناحیه آزاد و بخش میانی ناحیه آزاد: ۱- جسم غاری پنیس: به طور کلی جسم غاری پنیس از خارج توسط پوست که ضخامت نسبتاً کمی دارد احاطه شده است در زیر پوست غشای آلبوژینه دو لایه ای جسم غاری را احاطه کرده است لایه خارجی به صورت طولی قرار گرفته ضخامت آن نسبت به لایه داخلی کمتر است (تصویر ۱).


لایه داخلی به صورت حلقوی دیده می شود که ضخامت بیشتری دارد. نفوذ رشته های کلاژن از لایه داخلی غشای آلبوژینه به داخل جسم غاری در حد وسیع دیده می شود. به عبارت دیگر در این بخش از ناحیه آزاد تعداد حفره های جسم غاری کمتر و اغلب کوچک و فواصل بین آنها زیاد بوده که عمدتاً توسط الیاف کلاژن پر می شود.

دیواره فضاهای غاری نازک بوده و از یک ردیف سنول اندوتلیال تشکیل شده اند. به علاوه لایه زیراندوتلیوم شامل الیاف کلاژن و به مقدار کمی الیاف الاستیکی است. در ساختمان دیواره فضاهای بزرگ جسم غاری مقدار کمی الیاف عضلانی نیز دیده می شود که البته از نظم خاصی برخوردار نیست (تصویر ۲). مجموعه حفره های جسم غاری در این بخش از پنیس به دو







تصویر ۲ - بخش میانی ناحیه آزاد پنیس. (a) جسم غاری پنیس. (b) الیاف عضلانی صاف به مقدار کم در دیواره فضای غاری.



تصویر ۱ - انتهای دور ناحیه آزاد پنیس. (a) لایه خارجی غشای آلبوزینه، (b) لایه داخلی غشای آلبوزینه به همراه سلولهای غضروفی.



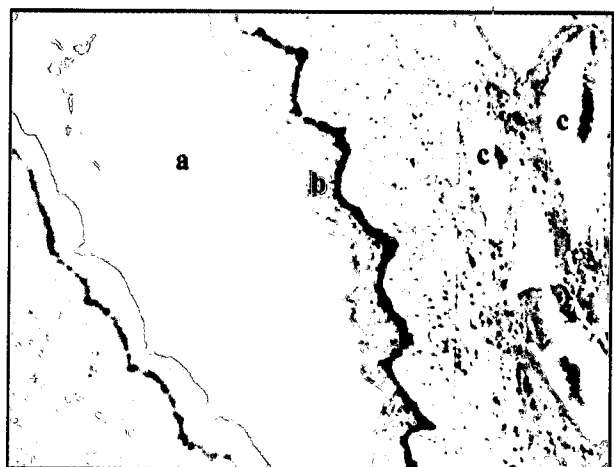
تصویر ۴ - انتهای بالایی (نزدیک ناحیه آزاد پنیس. (a) نفوذ سلولهای غضروفی به داخل غشای آلبوزینه



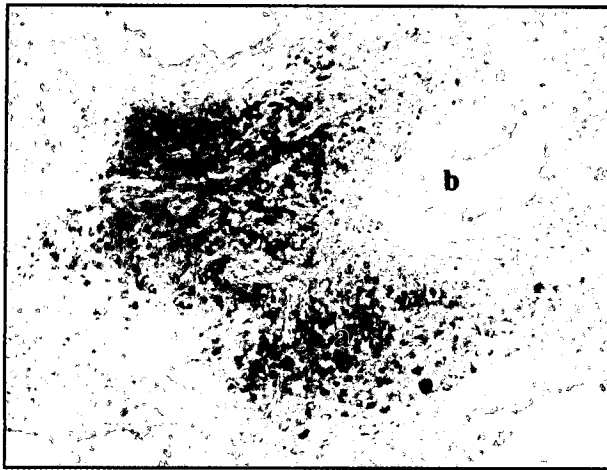
تصویر ۳ - بخش میانی ناحیه آزاد پنیس. (a) سلولهای غضروفی درون غشای آلبوزینه اطراف جسم غاری. (b) جسم غاری.



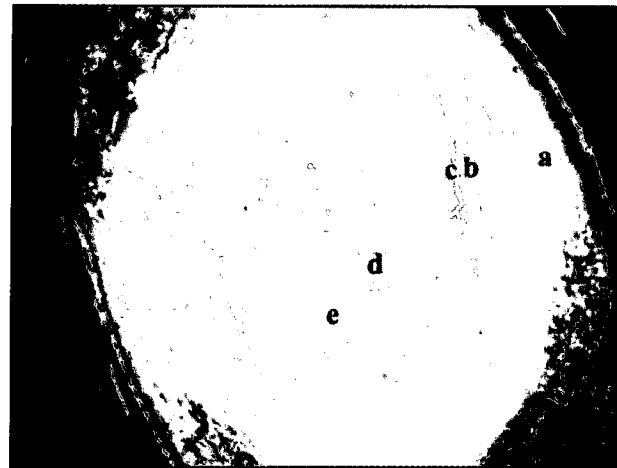تصویر ۶ - انتهای بالایی (نزدیک ناحیه آزاد پنیس. جسم اسفنجی پنیس. (a) الیاف عضلانی صاف در دیواره فضای جسم اسفنجی



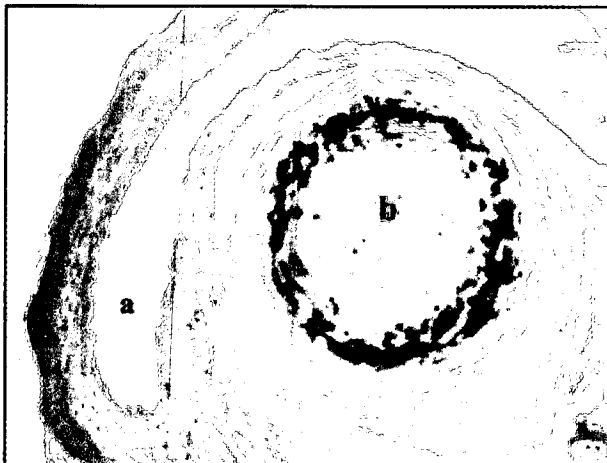
تصویر ۵ - بخش میانی ناحیه آزاد پنیس. (a) میزراه، (b) بافت پوششی سنگفرشی مطبق دیواره میزراه، (c) فضاهای کوچک اطراف میزراه




تصویر ۸ - جسم غاری در انتهای دور ناحیه آزاد پنیس. (a) توده متراکم سلولهای غضروفی درون جسم غاری. (b) فضاهای غاری.



تصویر ۷ - جسم غاری در انتهای دور ناحیه آزاد پنیس. (a) پوست. (b) لایه خارجی غشای آلبوژینه. (c) لایه داخلی غشای آلبوژینه به همراه سلولهای غضروفی. (d) توده متراکم سلولهای غضروفی درون جسم غاری. (e) فضاهای غاری.




تصویر ۱۰ - انتهای دور ناحیه آزاد پنیس. (a) میزراه. (b) توده غضروفی هیالینی مربوط به زائده میزراهی.



تصویر ۹ - انتهای دور ناحیه آزاد پنیس. سلولهای غضروفی درون جسم غاری.

(تصاویر ۳ و ۴). در بررسی برخی از برشهای ابتدا ناحیه آزاد مشخص شد که یکی از حفرات درون جسم غاری از سایرین بزرگتر است و تقریباً در مرکز جسم غاری واقع شده است. و در بخش میانی ناحیه آزاد درون جسم غاری ۲ حفره متمایز نسبت به سایر حفرات مشخص شد. ۲- جسم اسفنجی پنیس: بررسی بافت شناسی این بخش نشان می دهد که بافت پوششی میزراه از نوع سنگفرشی مطبق بوده که تعداد لایه های آن کم می باشد و بتدریج تعداد این لایه ها به سمت انتهای دور میزراه افزایش می یابد. در اطراف میزراه مجموعه حفرات کوچکی قابل تشخیص است و زیر این حفرات فضاهای بزرگتری دیده می شود که در ساختمان دیواره این فضاها الیاف الاستیک زیادتر نسبت به فضاهای غاری جسم غاری دیده می شود و الیاف عضلانی صاف نیز به صورت پراکنده وجود دارد ولی میزان آن در مقایسه با فضاهای بزرگ جسم غاری بیشتر است (تصاویر ۵ و ۶).

ب) انتهای دور ناحیه آزاد (قبل از گلانز): ۱- جسم غاری پنیس: در این بخش از پنیس جسم غاری به صورت یک توده واحد و نسبتاً گرد دیده می شود به طوری که دارای حوضچه ها یا حفرات متعددی بوده و توسط لایه نسبتاً متراکمی از غضروف رشته ای که در حقیقت جزیی از غشای آلبوژینه می باشد، احاطه شده است (تصویر ۷).



تصویر ۱۱ - انتهای دور ناحیه آزاد پنیس. سلولهای غضروفی درون زائده میزراهی.

صورت دیده می شوند. اول حفرات کوچکی که عمدتاً گرد بودند و دوم حفرات بزرگتر که دارای دیواره نامنظمی بودند. در بررسی بافت شناسی این بخش از ناحیه آزاد پنیس مشخص شد که سلولهای غضروفی تقریباً از ابتدای ناحیه آزاد پنیس درون لایه داخلی غشای آلبوژینه قابل تشخیص است و تعداد این سلولها بتدریج به سمت انتهای دور ناحیه آزاد زیادتر می شود



باشند. وجود چنین کانالهایی توسط گیلانپور در سال ۱۹۷۲ در نشخوار کنندگان نیز گزارش شده است (۳).

جسم اسفنجی پنیس: این مطالعه نشان داد که در دیواره فضاهای جسم اسفنجی پنیس میزان الیاف الاستیک و الیاف ماهیچه ای صاف در مقایسه با جسم غاری پنیس خیلی بیشتر است. Nagpal و همکاران در سال ۱۹۸۷ نیز بیان کرده بودند که دیواره فضاهای جسم اسفنجی حاوی الیاف الاستیکی بیشتری بوده و دارای الیاف ماهیچه ای نیز می باشد که با مشاهدات حاضر تطابق دارد (۷).

به طور کلی با توجه به وضعیت بافت شناسی پنیس در ناحیه آزاد و عدم وجود جسم اسفنجی گلانز، پنیس شتر از نوع فیبرو الاستیک و گلانز پنیس غیر حقیقی می باشد.

تشکر و قدردانی

از همکاری آقای فردوس ابراهیم پور جهت کارهای بافت شناسی و همچنین آقایان محمدحسن صبوری و کاظم چاوشی پور کارشناسان بخش آناتومی سپاسگزاری می گردد. این پژوهش قسمتی از طرح پژوهشی مصوب دانشگاه تهران به شماره ۲۱۷/۱/۲۶۶ می باشد.

References

- یوسفی، م.ح. (۱۳۷۷): بررسی آناتومیک اندام جفت گیری شتر نر یک کوهانه پایان نامه برای دریافت درجه دکتری تخصصی آناتومی. دانشکده دامپزشکی تهران.
- Degen, A.A. and Lee, D.G. (1982): The male genital tract of the dromedary (One humped camel). Gross and microscopic anatomy. *Anat.Histol.Embryol.* 11,267-282.
- Gilanpour, H. (1972): Angioarchitecture and Functional anatomy of the penis in ruminants. A thesis submitted for the degree of Doctor of Philosophy, university of london.
- Gilanpour, H. (1984): Anatomic study of the vein and the arteries of the penis of the camel (camelus dromedarius). *Anat. Histol.Embryol.* 13:351-359
- Lesber, M. F. X. (1903): Recherches Anatomiques sur les Camilidae. *Arch.Mus.Nat* VIII.
- Mobarak, A.M., Elwishy, A.B. and Samira, M.F. (1972): The penis and prepuce of the one-humped camel. *Zbl. vet. Med. A*, 19:787-795.
- Nagpal, S. K. Sudhakar, L.S. Sing, G. and Sing, Y. (1987): Gross and histomorphological observations on the penis of camel. *Indian, J. Anim. Sci.* 57, 7: 671-678.
- Tayeb, M. A. F. (1951-52): L'appareil genital male de chameau. *Revue delevage et de Medecine veterinaire des pays tropicaux.* 5:203 - 211.

همانند بخشهای قبلی ناحیه آزاد در ساختمان دیواره این فضاها الیاف الاستیک و به مقدار بسیار کمی الیاف عضلانی قابل تشخیص است. نفوذ سلولهای غضروفی به صورت توده هایی به داخل جسم غاری نیز دیده می شود (تصاویر ۸.۷ و ۹). ۲- جسم اسفنجی پنیس: تعداد لایه های بافت پوششی میزراه زیادتر شده و کراتینه می شود ساختمان فضاهای جسم اسفنجی شبیه نواحی قبلی بخش آزاد پنیس می باشد. در برخی از برشهای این ناحیه قسمتی از گلانز پنیس و زایده میزراهی دیده می شود که تراکم سلولهای غضروفی رشته ای در ناحیه گلانز و در مرکز گلانز به مقدار زیادی قابل تشخیص است و زایده میزراهی نیز دارای اسکلت غضروفی از نوع غضروف شفاف (هیالین) می باشد (تصاویر ۱۰ و ۱۱). در بررسی برشهای بافت شناسی ناحیه آزاد هیچ گونه ارتباطی بین جسم اسفنجی و جسم غاری دیده نمی شود.

بحث

جسم غاری پنیس: مطالعه حاضر نشان می دهد که غشای آلبوژینه در اطراف جسم غاری و جسم اسفنجی پنیس دو لایه ای بوده که لایه خارجی به صورت طولی و لایه داخلی به صورت حلقوی قرار می گیرد. در این تحقیق مشخص شد که فضاهای موجود در جسم غاری در ناحیه آزاد به تعداد کم و اغلب کوچک می باشند و در لایه لای آنها گلانز به مقدار زیادی یافت می شود. این مطالعه نشان داد که نفوذ سلولهای غضروفی در لایه داخلی غشای آلبوژینه تقریباً از ابتدای ناحیه آزاد پنیس آغاز می شود و بتدریج به سمت انتهای دور بخش آزاد پنیس متراکم تر و سپس به داخل جسم غاری نفوذ می کند. این ساختار غضروفی از نوع غضروف رشته ای می باشد. به عبارت دیگر در ناحیه آزاد پنیس رفته رفته جسم غاری تبدیل به غضروف رشته ای می شود.

Lee و Degan در سال ۱۹۸۲ بیان کردند که در انتهای دور پنیس شتر ساختار فیبروزی پنیس تبدیل به ساختار غضروفی هیالینی می گردد که در مرکز زایده انتهای (گلانز) ادامه دارد (۲). Mobark و همکاران در سال ۱۹۷۲ نیز وجود چنین ساختار غضروفی را گزارش کرده بود (۶). Taybe در سال ۱۹۵۲ نیز وجود سلولهای غضروفی را در ناحیه آزاد پنیس تأیید کرده است (۸). آنچه مشخص است اینکه تمامی گزارشات قبلی وجود ساختار غضروفی را در انتهای دور (گلانز) تأیید می کنند در صورتی که مطالعه حاضر تشکیل این ساختار غضروفی را از ابتدای ناحیه آزاد نشان می دهد و بر خلاف عقیده Degan و Lee. این ساختار غضروفی از جنس غضروف رشته ای است.

این مطالعه بیان می کند که در ساختمان دیواره فضاهای جسم غاری الیاف الاستیک و به مقدار بسیار کمی الیاف ماهیچه ای صاف قابل تشخیص است. Lee و Degan در سال ۱۹۸۲ عقیده داشتند که در ساختمان دیواره فضاهای جسم غاری الیاف الاستیک دیده می شود (۲) ولی Nagpal و همکاران در سال ۱۹۸۷ بیان کرده بودند که در ساختمان دیواره فضاهای غاری جسم غاری الیاف ماهیچه ای نیز دیده می شود (۷). که با مشاهدات حاضر مطابقت دارد.

این مطالعه نشان می دهد که در ابتدای ناحیه آزاد تقریباً در مرکز جسم غاری یک فضای بزرگتر قابل دیدن است که این فضا در حقیقت همان کانال مرکزی ابتدای ناحیه آزاد پنیس می باشد. برشهای بخش میانی ناحیه آزاد جسم غاری وجود دو فضای متمایز نسبت به سایر فضاها را نشان می دهند که اینها در حقیقت می توانند همان کانالهای چپ و راست ناحیه آزاد پنیس