

# ارزیابی هیستومورفولوژیکی اثرات طب سوزنی در التیام شکستگی استخوان زند زبرین در سگ

دکتر داود شریفی<sup>۱\*</sup>، دکتر جلال بختیاری<sup>۱</sup>، دکتر سیدحسین مرجانمهر<sup>۲</sup>، دکتر عبدالرضا رنجبری<sup>۳</sup>، دکتر حمیدرضا فتاحیان<sup>۱</sup>

دریافت مقاله: ۶ اسفندماه ۱۳۸۰

پذیرش نهایی: ۱۷ اسفندماه ۱۳۸۱

## Histomorphological evaluation of acupuncture therapy on radial fracture healing in dog

Sharifi, D.,<sup>1</sup> Bakhtiari, J.,<sup>1</sup> Mardjanmehr, S.H.,<sup>2</sup> Ranjbari, A.,<sup>3</sup> Fattahian, H. R.<sup>1</sup>

<sup>1</sup>Department of Clinical Sciences, Faculty of Veterinary Medicine, University of Tehran, Tehran-Iran. <sup>2</sup>Department of Pathology, Faculty of Veterinary Medicine, University of Tehran, Tehran-Iran. <sup>3</sup>Graduated from the Faculty of Veterinary Medicine, University of Tehran, Tehran - Iran.

**Objective:** To evaluate acupuncture therapeutic regimens on histomorphological changes of radial bone healing in dog Study.

**Design:** Prospective randomized experimental study.

**Animals:** Six young adult clinically normal male crossbred dogs weighing 24.6±4.4 Kg and 25.0±8.4 months old.

**Methods:** All dogs were anaesthetized with 5% thiopentone sodium and maintained with 1% halothane. A piece of 1cm bone fragment was removed from right midshaft of radial bone and externally plaster of paris cast were used. Acupuncture treatment was given daily 10 minutes for two weeks in experimental group (3 animals) by locating acupoints LI-11, LI-4; ST-36 and TH-5, where as no treatment was given in control group (3 animals) till end of 90 days of observations period. The two callus samples were collected from each case for histomorphological study which were stained with H&E stain.

**Result:** There was more hyaline cartilage with connective tissue in control group where as more bony tissues, and trabecule formation with haversian canal in condensed form in experimental animals.

**Conclusion:** Acupuncture therapeutic regimens for two weeks period had positive and stimulatory effect on callus formation with comparatively more bony tissues with trabecule formation and with the least fibrocartilage in experimental animals. Under the present condition acupuncture as a physical method of therapy is quite effective in bone healing and faster remodelling of callus. *J. Fac. Vet. Med. Univ. Tehran. 58, 1: 73-77, 2003.*

**Keywords:** Acupuncture, Fracture, Healing, Dog.

corresponding author email: dsharifi@vet med.ut.ac.ir

آزمایش در یک شرایط استاندارد نگهداری و بعد از تزریق واکسن هاری تحت درمان انگل زدایی قرار گرفتند. در هفته اول قرص لومامیزول (۵ میلی گرم) در هفته دوم قرص پرازی کوانتل (Alfasan netherland BW, woerden) (به میزان ۵ میلی گرم) و در هفته سوم مجدداً قرص لومامیزول با همان دوز قبلی به ازای هر کیلو گرم وزن بدن به حیوانات خوراندند. حدود ۱۲ ساعت قبل از آزمایش پرهیز غذایی داده شد و تحت تزریق سفازولین (داروسازی جابربین حیان) ۱ گرم قرار گرفتند. قبل از القای بیهوشی از کتامین هیدروکلراید به میزان ۵ میلی گرم و آسپرومازین مالئات (Kela laboratoria belgium) به میزان ۰/۵ میلی گرم به ازای هر کیلو وزن بدن به عنوان پیش بیهوشی به صورت عضلانی استفاده گردید. حیوانات با تزریق وریدی تیوپنتال سدیم (Biochemie GPMbH Vienna, Australia) ۵ درصد به میزان ۱۰ میلی گرم به ازای هر کیلوگرم وزن بدن بیهوش شدند و سپس عمق بیهوشی با هالوتان ۱ درصد کنترل گردید. در تمام حیوانات بعد از آماده سازی موضع عمل در قسمت قدامی میان استخوان زند زبرین راست و برش در ناحیه وسط با

هدف: ارزیابی هیستومورفولوژیکی اثرات طب سوزنی در التیام شکستگی.

طرح: مطالعه تجربی انتخابی.

حیوانات: شش قلابه سگ بالغ سالم نر مخلوط با وزن ۲۴/۶±۴/۴ کیلوگرم و میانگین ۲۵/۰±۸/۴ ماه سن.

روش: تمام حیوانات با استفاده از تیوپنتال سدیم ۵ درصد بیهوش شدند و توسط هالوتان عمق بیهوشی کنترل گردید. یک قطعه استخوانی حدود ۱ سانتیمتر از قسمت وسط استخوان زند زبرین دست، برداشته شد و توسط آتل و باند گچی تمام طول دست ثابت گردید و سپس به دو گروه ۳ تایی تقسیم شدند. حیوانات گروه آزمایش (۳ حیوان) تحت درمان تحریکات طب سوزنی به مدت ۱۰ دقیقه برای مدت ۲ هفته با مشخص کردن نقاط اکیپونت ۱۱-LI، ۴-LI، ۳۶-ST و ۵-TH قرار گرفتند، در صورتی که در گروه کنترل (۳ حیوان) از هیچ روش درمانی استفاده نگردید. در پایان ۹۰ روز مشاهدات بالینی دو نمونه کالوس به وسیله جراحی (بیوپسی) از محل نقیصه استخوانی هر حیوان تهیه گردید و بعد از تهیه مقاطع بافتی و رنگ آمیزی با روش H&E مورد ارزیابی میکروسکوپی قرار گرفتند. نتایج: وجود میزان زیادی بافت غضروف هیالین و بافت همبند در حیوانات گروه کنترل و میزان استخوانی شدن کالوس، تشکیل تریابیکول های استخوانی-کانال هاورس با کاهش مقدار قابل توجهی از بافت غضروفی و همبند در حیوانات گروه آزمایش اثرات مثبت تحریکات طب سوزنی را نشان می دهد.

نتیجه گیری: استفاده از تحریکات طب سوزنی در حیوانات گروه آزمایش برای دو هفته اثرات مثبت و تحریک آمیزی را برای التیام و شکل گیری کالوس با حضور بافت تریابیکول های استخوانی با حداقل بافت فیبروکارتیلاژ در مقایسه با حیوانات گروه کنترل به همراه داشته است. بنابراین تحت شرایط حاضر طب سوزنی به عنوان یک مکمل درمان فیزیکی در التیام شکستگی استخوان و تسریع در امر مدل سازی بافت استخوانی مؤثر می باشند. مجله دانشکده دامپزشکی دانشگاه تهران.

(۱۳۸۲)، دوره ۵۸، شماره ۱، ۷۷-۷۳.

واژه های کلیدی: طب سوزنی، شکستگی، التیام، سگ.

با توجه به ثبت گزارشات موجود در مورد خصوصیات ضد درد طب سوزنی کاربرد آن برای درمان اختلالات مزمن و پیشرفته سیستمهای مختلف در حیوانات اهلی که به درمان بالینی پاسخ نداده اند توصیه شده است (۴،۵). در زمینه درمان موقعت آمیز اختلالات سیستم ماهیچه ای و اسکلتی مانند آرتریت، استنوا آرتریت، تورم اوتار، تورم ماهیچه ای و شکلهای مختلف لنگش در چندین نوع از گونه های حیوانی با استفاده از طب سوزنی گزارشاتی ثبت شده است (۳،۶). اگر چه طب سوزنی برای درمان و بیحسی خیلی ایمن و تقریباً بدون اثر جانبی می باشد، ولی اثرات آن بر روی التیام نسوج سخت بخصوص شکستگیها از نظر بالینی و کاهش زمان نقاهت در حیوانات حایز اهمیت خواهد بود که در این مطالعه مورد بررسی قرار می گیرد.

## مواد و روش کار

برای بررسی اثرات طب سوزنی در التیام شکستگی در این مطالعه تعداد ۶ قلابه سگ بالغ سالم از نژاد مخلوط با میانگین ۲۴/۴±۴/۴ کیلوگرم وزن و ۲۵/۰±۸/۴ ماه سن داشتند. استفاده گردید. این حیوانات ۲ هفته قبل از

(۱) گروه آموزشی علوم درمانگاهی دانشکده دامپزشکی دانشگاه تهران، تهران - ایران.

(۲) گروه آموزشی آسیب شناسی دانشکده دامپزشکی دانشگاه تهران، تهران - ایران.

(۳) دانش آموزانه دانشکده دامپزشکی دانشگاه تهران، تهران - ایران.

(\* نویسنده مسؤول dsharifi@vet med.ut.ac.ir



استفاده از استخوان بر برقی ۱ سانتیمتر از قسمت وسط استخوان برداشته شد (تصویر ۱) و بعد از بخیه زدن پوست ناحیه دست راست به صورت تمام طول توسط آتل آلومینیومی و باند پانسمان تثبیت گردید. حیوانات به دو گروه شاهد و آزمایش با ۳ حیوان در هر گروه تقسیم شدند. در گروه شاهد هیچ گونه درمانی صورت نگرفت در صورتی که حیوانات گروه آزمایش بعد از ده روز از ایجاد شکستگی تحت درمان تحریکات طب سوزنی به مدت ۱۰ دقیقه در روز قرار گرفتند. جهت انجام تحریکات طب سوزنی بعد از حالت گماری دام به پهلولی چپ و مقید کردن آن پوست در قسمت قدامی مفصل و آرنج و قسمت خلفی استخوان زنده زبرین توسط الککل ضد عفونی گردید. با استفاده از ۲ عدد سوزن نقره‌ای Hwato شماره ۰/۳×۴ میلی متر در محل اکیوپونت ۱۱- LI-۴، ۳۶- LI-۵ و ST-۵ قرار داده شد. جریان استفاده شده با ۹ ولت امواج الکتریکی به مدت ۱۰ دقیقه به نقاط قید شده، داده شد. دستگاه طب سوزنی با تنظیم ۵۰ Hz در حداقل سطح شدت (۳۵ الی ۱۰۰ میلی آمپر) که با واکنش حیوان و انقباض ماهیچه‌ای در محل سوزن مشخص می‌گردید استاندارد آن تعیین گردید (تصویر ۲).

جهت بررسی هیستوپاتولوژیک ترمیم شکستگی استخوان و مقایسه اثرات تحریکات طب سوزنی بعد از ۹۰ روز تحت بیهوشی عمومی و دو نمونه کالوس از محل نقیصه کلیه حیوانات هر دو گروه تهیه گردید و نمونه‌ها در فرمالین ۱۰ درصد قرار داده شد. با استفاده از اسید نیتریک نمونه‌ها کلسیم‌گیری شدند و پس از تهیه مقطع از نمونه‌ها به روش H&E رنگ آمیزی گردیدند.

## نتایج

با توجه به رویدادهای مختلف و تغییرات بافتی متفاوت برای بررسی تهیه و ارزیابی دقیقتر ترمیم استخوانی با استفاده از طب سوزنی به عنوان ابزاری در کنار التیام بافتهای سفت و سخت و شناخت اثرات مثبت و منفی آن در شکل‌گیری کالوس در معیارهای کمی و کیفی مطابق با جداول ۱ و ۲ در نظر گرفته شد. در جداول مزبور شدت واکنشهای آماسی براساس میزان حضور سلولهای آماسی در بافت همبند مورد بررسی قرار می‌گیرد. بدین ترتیب که عدم نفوذ سلولهای آماسی معادل صفر و نفوذ پراکنده سلولهای آماسی معادل ۱ یا فراوانی کم، نفوذ سلولهای آماسی به گونه‌ای که جزییات بافت قابل رویت است معادل ۲ یا فراوانی متوسط و نفوذ شدید سلولهای آماسی به طوری که جزییات بافت قابل رویت نیست معادل ۳ یا فراوانی زیاد درجه بندی گردید، در صورتی که میزان تشکیل بافت غضروف هیالین براساس میزان بافت تشکیل شده و وسعت آن مقادیر ۱+ برای میزان کم بافت تا ۳+ برای نواحی وسیعی از بافت غضروفی در نظر گرفته شد. همچنین چون در تمامی نمونه‌ها مقادیر متفاوتی از بافت همبند فیروزه تشکیل شده بود، وسعت این بافت کلاژن مشابه بافت غضروفی به سه دسته ۱+ و ۲+ و ۳+ تقسیم بندی گردید.

برای انجام این درجه بندی با استفاده از گرانیکول شطرنجی با خانه‌های مشخص ابتدا مساحت کلی مقطع بافتی مورد مطالعه بر حسب تعداد خانه‌های اشغال شده اندازه‌گیری و محاسبه شد. سپس با تقسیم تعداد خانه‌های مربوط به هر کدام از بافتهای غضروفی و بافت همبند فیروزه نسبتی به دست آمد که به صورت درصد نمایش داده شد. در صورتی که بافت مورد نظر تا ۱۰ درصد از مساحت کلی مقطع را اشغال نموده بود معادل ۱+ بین ۱۰ تا ۲۵ درصد معادل ۲+ بین ۲۵ تا ۴۰ درصد و بیشتر از آن معادل ۳+ در نظر گرفته شد.


تأثیر استفاده از طب سوزنی در التیام ثانویه شکستگیهای استخوانی و جوش خوردن محل شکستگی، میزان استخوانی شدن کالوس (به طور مقایسه‌ای با توجه به تشکیل تیغه‌های استخوانی و نسبت بافت استخوانی تشکیل شده به مجموعه بافت غضروفی و بافت همبند فیروزه) مورد بررسی قرار گرفت.

براین اساس نسبت مساحت بافت استخوانی به بافت غضروفی و فیروزه در هر یک از نمونه‌ها مورد بررسی قرار گرفت. در صورتی که مساحت تراپیکول‌های استخوانی کمتر از مساحت دو بافت دیگر باشد، کسر مزبور کوچکتر از یک شده و نشان دهنده ترمیم ناموفق می‌باشد. دسته دوم نشانگر تولید مساوی یا بیشتر بافت استخوانی در نمونه می‌باشد و اگر میزان بافت استخوان معادل دو بافت دیگر باشد، کسر مزبور معادل ۱ می‌شود. اما اگر بافت استخوانی حداکثر میزان ۷۵ درصد از سطح نمونه را اشغال کرده باشد، در این صورت کسر مزبور معادل عدد ۳ خواهد شد. و بالاخره در دسته سوم که نشانه برتری از تشکیل تراپیکول‌های استخوانی می‌باشد، در صورتی که وسعت بافت استخوانی از ۷۵ درصد بیشتر بوده و به نزدیک ۱۰۰ درصد میل نماید کسر مزبور از عدد ۳ بزرگتر خواهد بود.

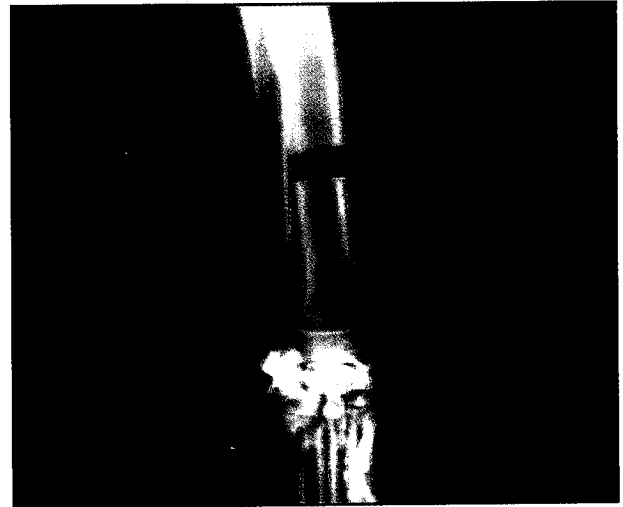
دسته اول: نسبت کمتر از ۱: وسعت بافت استخوانی کمتر از ۵۰ درصد سطح نمونه و وسعت بافت غضروفی و فیروزه بیش از ۵۰ درصد.  
دسته دوم: نسبت ۱ تا ۳: وسعت بافت استخوانی از ۵۰ تا ۷۵ درصد سطح نمونه و وسعت بافت غضروفی و فیروزه از ۵۰ تا ۲۵ درصد.  
دسته سوم: نسبت بیش از ۳: وسعت بافت استخوانی بیشتر از ۷۵ درصد سطح نمونه و وسعت بافت غضروفی و فیروزه کمتر از ۲۵ درصد سطح نمونه.

ارزیابی ضخامت تراپیکول‌های استخوانی تشکیل شده براساس تقسیم بندی سه دسته انجام گرفت. اگر تعداد ردیفهای سلولی یا استئوبلاست‌های قرار گرفته در تیغه استخوانی تا ۴ سلول بود، تیغه نازک، اگر ردیف سلولی بین ۴ سلول تا ۸ سلول بود تیغه نیم ضخیم و بیش از ۸ ردیف سلولی تیغه سلولی ضخیم قلمداد می‌گردید.

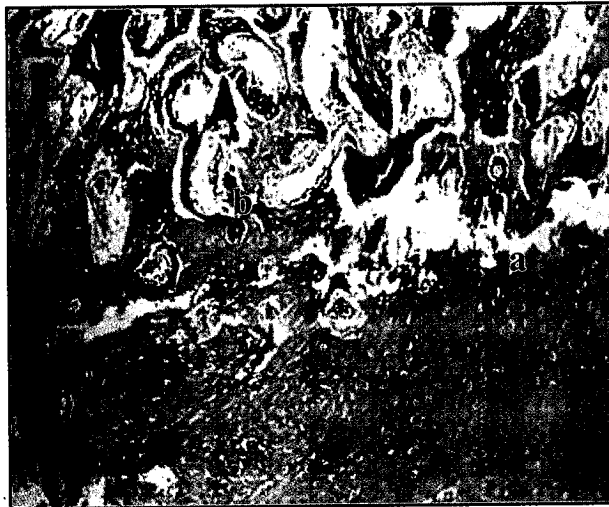نتایج ارزیابی کمی و کیفی نمونه‌های تهیه شده از هر دو گروه در (جداول ۱ و ۲) از لحاظ شاخصهای معرف وضع مطلوب التیام از جمله میزان استخوانی شدن کالوس، حضور بافت همبند فیروزه، بافت غضروفی و میزان واکنشهای آماسی تفاوتی را نشان می‌دهند که گویای تأثیر متفاوت طب سوزنی با عدم مداخله آن در امر ترمیم شکستگی استخوان می‌باشد. به طوری که از نظر واکنش آماسی تقریباً یکسان و در حداقل ممکن بوده است و تشکیل بافت غضروف هیالین و وسعت آن نیز شاخص خوبی برای سنجش کیفیت روند ترمیم می‌باشد. به طوری که در گروه شاهد وجود و مقدار بافت غضروف هیالین تشکیل شده به طور قابل توجهی بیشتر از گروه آزمایش می‌باشد و وجود بیشتر بافت استخوانی در گروه آزمایش تأثیر مستقیم و یا غیرمستقیم طب سوزنی در سرعت و تکثیر پرولیفراسیون سلولهای ضریع را با افزایش خونرسانی به محل شکستگی به همراه داشته است (تصاویر ۳ و ۴) وجود بافت همبند فیروزه تقریباً مشابه و به مقدار کم تا متوسط در هر دو گروه مشاهده گردید. ولی میزان استخوانی شدن کالوس و تشکیل تراپیکول‌های استخوانی در گروه آزمایش در تمامی برشهای نمونه‌های گروه آزمایش نسبت به میزان بافت غضروف هیالین و بافت همبند برتری داشت. با توجه به پارامترهای ثبت شده در جداول ۱ و ۲ در هر گروه به نظر می‌رسد که در گروه آزمایش التیام بهتر صورت گرفته است و ضمن کاهش مقدار غضروف هیالین و بافت همبندی تیغه‌های استخوانی نسبتاً ضخیمتر و بالغتر



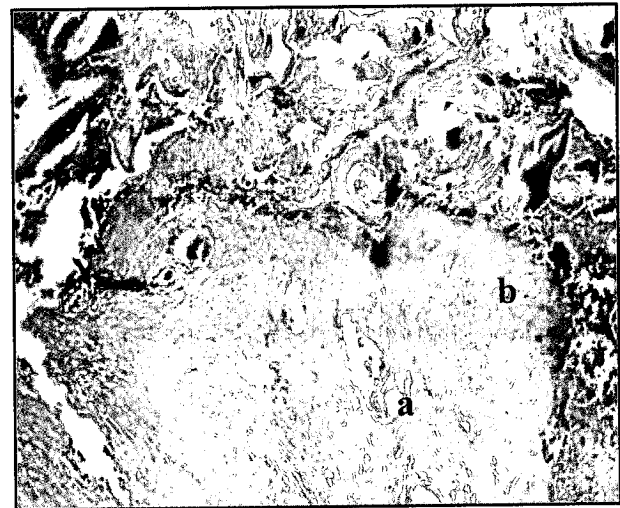تصویر ۲- مقید کردن دام و نحوه تثبیت سوزنهای طب سوزنی.



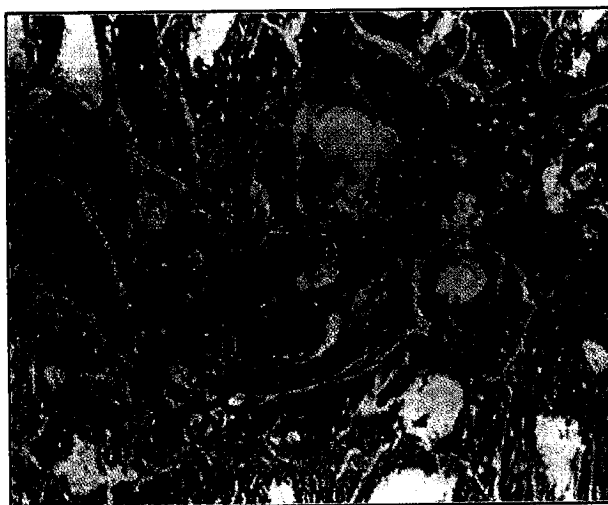
تصویر ۱- تقیصه استخوانی ایجاد شده در وسط استخوان زند زبرین.



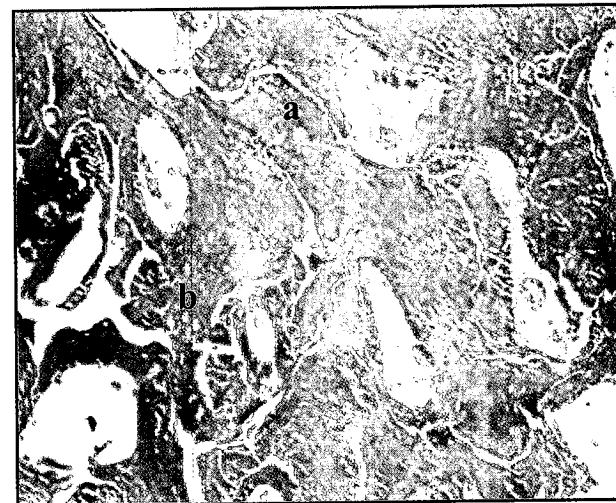تصویر ۴- نمونه کالوس از حیوانات گروه شاهد در روز ۹۰ (رنگ آمیزی H&E، ۹۴x).  
(a) استخوان سازی داخل غضروفی، (b) تهاجم عروقی و تراکتول های استخوانی بافتی سست و نازک.



تصویر ۳- نمونه کالوس از حیوانات گروه شاهد در روز ۹۰ (رنگ آمیزی H&E، ۹۴x).  
(a) رشته های کلاژن بالغ، (b) غضروف هیالین در حال تبدیل شدن به تیغه های استخوانی.



تصویر ۶- نمونه کالوس از حیوانات گروه آزمایش در روز ۹۰ (رنگ آمیزی H&E، ۱۲۳x).  
(a) تیغه های استخوانی، (b) سیستمهای هاورس.



تصویر ۵- نمونه کالوس از حیوانات گروه آزمایش در روز ۹۰ (رنگ آمیزی H&E، ۱۱۶x).  
(a) شبکه نامنظمی از تیغه های ضخیم استخوانی، (b) سلولهای استئوبلاست فعال.



جدول ۱ - ارزیابی کمی و کیفی شش نمونه ترمیم شکستگی استخوان زند زبرین سگ گروه شاهد براساس نتایج مطالعات هیستوپاتولوژیک.

گروه مورد مطالعه	شماره نمونه	سولهای آماسی			بافت غضروفی			بافت فیبروزه و رسوب کلاژن			میزان استخوانی شدن کالوس			
		کم	متوسط	زیاد	۱+	۲+	۳+	نسبت تراپکول های استخوانی به بافت غضروفی و فیبروزه			ضخامت تراپکول های استخوانی			
								<۱	۱-۳	>۳	نازک	نیمه ضخیم	ضخیم	
گروه شاهد ۱		+												
گروه شاهد ۲		+												
گروه شاهد ۳		+												
گروه شاهد ۴		+												
گروه شاهد ۵		+												
گروه شاهد ۶		+												

جدول ۲ - ارزیابی کمی و کیفی شش نمونه ترمیم شکستگی استخوان زند زبرین سگ گروه آزمایش براساس نتایج مطالعات هیستوپاتولوژیک.

گروه مورد مطالعه	شماره نمونه	سولهای آماسی			بافت غضروفی			بافت فیبروزه و رسوب کلاژن			میزان استخوانی شدن کالوس			
		کم	متوسط	زیاد	۱+	۲+	۳+	نسبت تراپکول های استخوانی به بافت غضروفی و فیبروزه			ضخامت تراپکول های استخوانی			
								<۱	۱-۳	>۳	نازک	نیمه ضخیم	ضخیم	
گروه آزمایش ۱		+												
گروه آزمایش ۲		+												
گروه آزمایش ۳		+												
گروه آزمایش ۴		+												
گروه آزمایش ۵		+												
گروه آزمایش ۶		+												

بوده و عمل مدلسازی آن کاملتر انجام گرفته است. به طوری که در برخی نواحی سیستمهای هاورس تشکیل شده بود که حاکی از تأثیر طب سوزنی بر روی التیام منسجمتر ناحیه شکستگی می باشد (تصاویر ۵ و ۶).

بحث

احیای مجدد عضو آسیب دیده و بازگشت سریع دام به حالت طبیعی از اهداف اصلی در بیماران ارتوپدی به شمار می آید (۳) هر چند روشهای تثبیت داخلی و خارجی متعددی برای انواع شکستگیها در حیوانات کوچک و بزرگ تا کنون پیشنهاد و توصیه شده است (۱،۸) ولی جهت جلوگیری از عوارض و عواقب جانبی و تسریع در التیام شکستگیها روشهای مکمل درمانی چه به صورت عمومی یا موضعی بخصوص به کارگیری محرکهای فیزیکی کماکان استفاده شده است هر چند از کاربرد طب سوزنی در طب پزشکی بیش از چندین دهه می گذرد ولی کاربرد آن به عنوان یک روش ضد دردی در حین جراحی و بعد از جراحی در چین آغاز شده است (۱۶) و امروزه در دامپزشکی نیز از جایگاه خاصی برخوردار می باشد به طوری که کاربرد آن در اختلالات سیستم ماهیچه‌ای و اسکلتی در شرایطی نظیر آرتريت، استنو آرتريت، التهاب تاندونی، میوزیت، کشیدگیهای عضلانی، لنگش و حتی شکستگیها گزارشاتی به ثبت رسیده است (۲۰۷،۹،۱۰،۱۱) هر چند جهت التیام کامل در شکستگیها نیاز مبرم به حضور واکنشهای آماسی در ترمیم استخوان بویژه مراحل اولیه آن می باشد که توسط آن بقایای بافتهای نکروزه و توده لخته ایجاد شده برداشت می شوند (۲۰،۲۲) از آنجایی که در روش ایجاد شکستگی قطعه‌ای از استخوان به طور کامل و بدون باقی ماندن بقایای آن در بافت از محل خارج شده است لذا واکنش آماسی ایجاد شده در حداقل ممکن بوده است و علت حضور آن نیز مربوط به ایجاد همانوم و مختصر تغییرات نکروتیک حاصل از تروما در انتهای دو لبه باقی مانده

استخوان زند زبرین می باشد (۱۸) از آنجایی که هر دو گروه به یک روش مورد عمل جراحی قرار گرفته و اقدامات پس از عمل و نگهداری نیز برای آنان یکسان بوده است پاسخ آماسی هر دو گروه نسبتاً مشابه بوده است. حضور بافت همبند و فیبروزه معمولاً شرایط نامناسب جهت ترمیم به شمار می آید و وجود آن بر خلاف بافت غضروفی بعداً قابلیت تبدیل شدن به استخوان را ندارد و تأثیر منفی در جوش خوردگی و الحاق نهایی دو انتهای استخوان به دنبال خواهد داشت (۲۲). در هر دو گروه مورد مطالعه میزان بافت همبند تشکیل شده تقریباً مشابه و مقدار کم یا متوسط بوده است که حاکی از شرایط نسبتاً مطلوب در موضع ترمیم بوده است. هر چند تثبیت و ترمیم درست و به موقع شکستگیهای اندام دام سریعتر به فعالیت روزانه برمی گردد ولی اثرات کاربرد مکملهای متعددی در این امر نیز به ثبت رسیده است. در حیوانات گزارشات زیادی از لحاظ از بین بردن درد ناحیه با استفاده از طب سوزنی بخصوص در نواحی دست و پا به ثبت رسیده است (۲،۴،۱۲،۲۱،۲۳) و حتی خاصیت از بین بردن درد تا حدود ۸۹ درصد در گوسفندان موفق آمیز بوده است (۱۵،۲۳). و از طرفی نتایج حاصل از این خاصیت ضد دردی و عملکرد طب سوزنی از طریق تحریکات عصبی و تغییرات خونی که هدایت شده است (۱۷) نشان می دهد که کاربرد طب سوزنی از نظر ایجاد حالتی برای افزایش فعالیت فیزیکی و به کارگیری اندام درگیر وجود دارد و این امر متعاقباً منجر به افزایش جریان خون و افزایش فعالیتهای سلولهای نهفته و حضور بیشتر آنان در ترمیم سریعتر و نقیصه استخوانی و سازماندهی منسجمتر آن می باشد که در گروه آزمایش با توجه به تشکیل تراپکول های استخوانی به مراتب بیشتر از گروه شاهد و میزان استخوانی شدن کالوس در ناحیه تقریباً در تمام برشهای تهیه شده برتری مطلق به بافت غضروف هیالین و بافت همبند داشته است که از اثرات مثبت تحریکات طب سوزنی در عرض دو هفته بوده است (۱۹). اثرات مستقیم طب سوزنی

References

1. Aure, J.A. and Stick, J. A. (1999): Equine Surgery, 2<sup>nd</sup> ed. Pub. W.B. Saunders company. Philadelphia chapter. USA, 69: 644 - 694.
2. Agarwal, F. and Kumar, A. (1995): Clinico-physiological effect of electroacupuncture anesthesia of limbs in digts. Indian J. Anim. Sci. 65: 148-152.
3. Bakhtiari, J. and Zama, M.M.S. (1998): Acupuncture therapy in postoperative Rehabilitation of sheep with fracture of femur: in Sustainable Medicine for Animals. Proceedings of the 24<sup>th</sup> Annual International Congress on Veterinary Acupuncture August 12-15, Chitou-Taiwan, Republic of China, PP: 186-194.
4. Bihari, A. and Kumar, A. (1991): Electroacupuncture in goats, physical and biochemical effects. Indian J. Vet. Surg., 12: 11.
5. Bihari, A. and Kumar, A. (1995): Physiological and clincial effects of electroacupuncture anesthesia of abdomino-pelvic regions in goats. Indian. J. Anim. Sci., 62: 144-148.
6. Bergen, KB. (1982): What is the role of naturally produced electric current in vertebrate regeneration and healing? Internt Rev. Cytol., 76: 245-246.
7. Bergen KB., Tpederer, E. and Cohen, Mj. (1981): Enhanced spinal cort regeneration in lamprey by electric fields., Science 213: 611-617.
8. Fossum, T.H. (2002): Small Animall Surgery. 2<sup>nd</sup> ed. Pub: Mosby. Philadelphia, USA, PP: 821-1022.
9. Christensen, B.V. (1992): Acupuncture treatment for severe knee Osteoarthritis: a long term study. Acta Anaestheiol Scand., 36: 519-525.
10. Janseens, L. (1991): Treatment of chronic osteoarthritis in dogs: acupuncture in animals, Proc. Univ. Sydney-Post. Gra. Comm in Vet. Sci., Sydney. Australia 167: 63-70.
11. Janssens, L.A.A. and Demoor, A. (1980): General acupuncture with special reference to therapeutical and analytical aspects in domestic animals cited by Janssens, L.A.A., 1983. In: Vet. Med. Small Anim. Clin., 78: 1580-1585.
12. Lakshmpipathi, G.V. (1984): Acupuncture anaesthesia for abdominal surgery on bovines. Am. J. Acupunct., 11: 37-41.
13. Lee. S.C. and Yin. S.J. (1977): Preliminary observation of humoral response in man by acupuncture treatment. Chinese Med., J. 24: 127-131.
14. Lewitt, E. and Walker, D. (1975): Evaluation of acupuncture in the treatment of chronic pain. J. Chronic Dis., 28: 311.
15. Malik, V.K. and Kumar, A. (1989): Clinical and physiological effects of acupuncture analgesia of abdominal and pelvic regions in dogs. Ind. J. Vet. Surg., 10: 46-50.

با توجه به افزایش ترشح مواد شبیه مرفین به نام اندورفین در از بین بردن درد در ناحیه و افزایش سطح کورتیزول سرم خون در کنترل التهاب ناحیه تحریک شده گزارش و به ثبت رسیده است (۱۳،۱۴) همین امر می تواند به عنوان فاکتور مؤثر حتی در شکستگیها مطرح باشد که در این مطالعه با توجه به تغییرات بافتی در نمونه های کالوس تشکیل شده در نواحی نقیصه های استخوانی ایجاد شده به صورت تجربی آن را به اثبات می رساند.

تشکر و قدردانی

مؤلفین صمیمانه از حسن نیت اعضای محترم شورای پژوهشی و قطب علمی علوم درمانگاهی دانشکده دامپزشکی دانشگاه تهران در راستای تصویب و تأیید و حمایت مالی این طرح تشکر می نمایند.

16. Mann, F. (1971): Acupuncture, the ancient art of healing 2<sup>nd</sup> ed. Heinemann, Med. Books Ltd, P: 210.
17. Melzack, R. and Wall, P.D. (1965): Pain mechanism a new theory. Science., 150: 971.
18. Palmar, Nigel. (1993): Discontinuities of bone and healing of fractures. In Pathology of Domestic Animals. Vol. 1, Eds K.V.F. Jubb, P.C. Kennedy, N. Palmer. San Diego, Academic Press., PP: 93-98.
19. Schoen, A.M. (2001): Acupuncture for Musuloskeletal disorders. In Veterinary Acupuncture (Ancient Art to Modern Medicine) Second edition, pub. Mosby. Philadelphia, USA, PP: 161-169.
20. Weisbrode, Steven, E. and Doige, Cecil, E. (2001): Fracture Repair. In Thomson's Special Veterinary Pathology. 3<sup>rd</sup> ed. Eds M. Donlad. Mc Gavin, William. W. Carlton, James F. Zachary. St. Lovis, Mosby Inc., PP: 506-508.
21. White, S.S. Botton, J.R. and Frasor, D.M. (1985): A use of electroacupuncture as an analgesia for laparotomies in two dairy cows. Aust. Vet. J., 62: 52-54.
22. Woodard, James, C. (1997): Fracutre of bones. In Veterinary Pathology 6<sup>th</sup> ed. Baltimore, Williams & Wilkins. USA, PP: 903-904.
23. Wright, M. and Mc Grath, C.J. (1981): Physiologic and analgesic effects of acupuncture in dog J. Am. Vet. Med. Assoc., 170: 502-5.



