

مطالعه ماکروسکوپیک و میکروسکوپیک بخش خلفی لوله گوارش تاس ماهی چالباش

دکتر محمد تقی شیبانی^{*1}

دریافت مقاله: ۲۰ آذرماه ۱۳۸۰
پذیرش نهایی: ۱۷ اسفندماه ۱۳۸۱

Macroscopic and Microscopic study of posterior alimentary canal of digestive tract of the Russian sturgeon, *Acipenser guldenstadti*

Sheibani, M.T.¹

¹Department of Basic Sciences, Faculty of Veterinary Medicine, University of Tehran, Tehran - Iran.

Objective: Recognizing the morphologic and microscopic structures of some parts of the G.I tract which have the most important absorptive role in relation with feeding and growth of the sturgeons.

Design: Descriptive study.

Animals: A total number of six adult Russian sturgeons freshly prepared from Caspian sea.

Procedure: After removing the posterior parts of G.I tract, they were immediately fixed in 10% buffered formalin and transported to the laboratory. Routine procedures of histology were made and the paraffin sections of 5 micron were stained by Hematoxylin and Eosin.

Results: The large or spiral intestine was characterized with particular spiral valves. They were lined with a pseudostratified epithelium encircled by a connective tissue layer and strands of smooth muscle and some lymphatic nodules. A similar epithelium was present in spiral intestine's mucosa. In lamina propria and submucosa were some simple tubular and many large branched sacular glands with the same epithelium. Numerous secretory and granular cells were seen in this epithelium. Rectum had a pseudostratified epithelium with brush borders and numerous goblet cells. The large glands of the previous parts were absent. The epithelium gradually changed into stratified squamous toward the anus at the end of the canal.

Conclusion: Considering the presence of many goblet and secretory cells in the mucosal epithelium of these parts and also spiral valves, in some species it has been shown that the enzyme concentrations and protein levels in these parts were higher. So it is concluded that especially the spiral intestine to be the principal site of absorption in sturgeons, this study also showed that, in this species due to presence of a highly complex mucosal structures, large absorptive areas have been provided, which is correspondent with the route of their feeding. *J. Fac. Vet. Med. Univ. Tehran, 58, 1: 45-48, 2003.*

Key words: Posterior alimentary canal, Russian sturgeon, Histology.
corresponding author email: sheibanim@vetmed.ut.ac.ir

هدف: شناخت ساختارهای مورفولوژیک و ریزبینی بخشهایی از لوله گوارش که مهمترین نقش جذب را در ارتباط با نوع تغذیه و رشد تاس ماهیان دارا می باشد. طرح: مطالعه توصیفی.

حیوانات: تعداد ۶ قطعه تاس ماهی چالباش *Acipenser guldenstadt* بالغ که به صورت تازه صید شده از صیدگاه های حاشیه جنوبی دریای خزر تهیه گردیده اند. روش: پس از جدا کردن بخشهای خلفی لوله گوارش بلافاصله در محلول فرمالین بافر ۱۰ درصد قرار گرفته و به آزمایشگاه بافت شناسی دانشکده دامپزشکی منتقل گردیدند. سپس مراحل معمول تهیه مقاطع بافتی انجام گرفته و از نمونه ها برشهایی به ضخامت ۵ میکرون تهیه گردید. برشهای تهیه شده به روش هماتوکسیلین و ائوزین رنگ آمیزی و مطالعه گردیدند.

نتایج: از مشخصات روده ماریچ وجود درچه های ماریچی ویژه ای می باشد که تنها در این بخش بوده و در سایر قسمتها مشاهده نمی گردد. این درچه ها متشکل از یک بافت همبندی وسیع حاوی رشته های عضلانی صاف همراه با تعدادی ندول لنفاوی بوده که توسط اپی تلیوم استوانه ای شبه مطبق پوشیده شده بودند. بافت پوشاننده مخاط روده ماریچ و کرکها از نوع شبه مطبق همراه با ریزکرکهای فراوان در رأس سلولهای استوانه ای بود. در پارین تعدادی غدد لوله ای ساده دیده می شد، و در زیر مخاط غدد بزرگ کیسه ای که بسیار چین خورده بوده و اپی تلیوم آن مشابه روده می باشد، مشاهده می گردید. رکتوم دارای اپی تلیومی از نوع استوانه ای ساده تا شبه مطبق همراه با حاشیه مخطط است که سلولهای جامی آن فراوانتر از روده ماریچ بود. به علاوه این بخش فاقد غدد بزرگ روده ای بوده و تنها دارای غدد لوله ای ساده در پارین می باشد. سلولهای بافت پوششی مجرای مخرجی از نوع استوانه ای کوتاه بوده که در مخرج به سنگفرشی مطبق تبدیل می گردید.

نتیجه گیری: با توجه به حضور سلولهای جامی و ترشعی فراوان در اپی تلیوم مخاط این بخش از لوله گوارش و نیز وجود درچه های ماریچی، در برخی گونه های تاس ماهیان نشان داده شده است که غلظتهای آنزیمی و سطوح پروتئینی در بخشهای فوق نسبت به معده بالاتر بوده و در نتیجه بویژه روده ماریچ جایگاه اصلی هضم و جذب در دستگاه گوارش تاس ماهیان می باشد. این مطالعه علاوه بر روشن ساختن ساختارهای میکروسکوپی، به وضوح نشان داد که بخشهای فوق الذکر از لوله گوارش بخصوص روده ماریچ علی رغم کوتاهی نسبی طول آنها به واسطه دارا بودن سطوح داخلی بسیار گسترده مانند چینهای مخاطی بلند، کرکها و ریزکرکهای فراوان و درچه های ماریچ، نواحی جذبی گسترده ای را برای این گونه فراهم آورده اند که با رژیم غذایی آنها مطابقت دارد. مجله دانشکده دامپزشکی دانشگاه تهران، (۱۳۸۲)، دوره ۵۸، شماره ۱، ۴۵-۴۸.

واژه های کلیدی: لوله های گوارشی خلفی، تاس ماهی روسی (چالباش)، بافت شناسی.

در مقایسه با پستانداران و طیور در مورد ماهیان خاویاری مطالعات کمتر و محدودتری صورت گرفته و نظر به اهمیت اقتصادی و بهداشتی آنها بررسیهای بیشتری بر روی گونه های مختلف آنها ضروری می باشد. در این مطالعه باتوجه به مستعد بودن اندامهای گوارشی به تجزیه بافتی سریع، استفاده از نمونه های تازه صید شده بسیار مهم می باشد. و از طرفی با توجه به انتخاب روده ها و رژیم غذایی همه چیز خواری این ماهیها که این اندامها را در معرض عوامل پاتوژن قرار می دهد ضرورت تهیه نمونه های تازه و مطالعه دقیق آنها اجتناب ناپذیر می باشد. به علاوه نقش ویژه این بخش از دستگاه گوارش در جذب مواد غذایی با توجه به پیچیدگی فوق العاده مخاط آن و وجود ساختارهای مخاطی خاص از اهمیت ویژه ای برخوردار می باشد. روشن شدن

ساختارهای ماکروسکوپی و میکروسکوپی اندامهای گوارشی کمک زیادی به نحوه تغذیه، نیازهای این ماهیان در تکثیر و پرورش مصنوعی و کمک به تشخیص ضایعات و بیماریهای ماهیان می نماید. در مورد ساختارهای ماکروسکوپی و میکروسکوپی دستگاه گوارش تاس ماهی ایرانی بالغ قبلاً مطالعاتی توسط شیبانی و همکاران در سال ۱۳۷۵ و ۱۳۷۹ صورت گرفته است ولی مطالعه بر روی دستگاه گوارش تاس ماهیان در گونه های مختلف عموماً محدود به مراحل لاروی برخی گونه ها بوده است. مطالعه ای در مورد مواد آنزیمی و تغذیه ای نوزادان تاس ماهی روس توسط Vivtskaya و همکاران در سال ۱۹۹۲ انجام گرفته است. همچنین مطالعاتی در مورد مراحل لاروی تاس ماهی سیمبری توسط Gisbert و همکاران در سال ۱۹۹۹ و نیز بررسیهایی بر روی آنزیمهای گوارشی لارو تاس ماهیان توسط Plotnikov و همکاران در سال ۱۹۸۴ صورت گرفته و بر روی دستگاه گوارش تاس ماهی سفید نیز مطالعاتی به وسیله Buddington و همکاران در سال ۱۹۸۵ انجام گرفته است.

¹ گروه آموزشی علوم پایه دانشکده دامپزشکی دانشگاه تهران، تهران - ایران.
(* نویسنده مسئول: Sheibanim@vetmed.ut.ac.ir



مواد و روش کار

از اندامهای گوارشی ماهیان، به واسطه حساسیت فوق العاده به اتولیز، بایستی نمونه‌های بافتی به صورت کاملاً تازه و سریع تهیه گردند. بدین منظور در این مطالعه تعداد ۶ قطعه ماهی چالباش بالغ، از هر دو جنس بین سنین ۱۲ تا ۱۷ سال از نواحی جنوبی دریای خزر (صیدگاه‌های گهرباران و خزرآباد) به صورت تازه صید شده، تهیه و جهت نمونه برداری آماده گردیدند. میانگین وزنی آنها ۲۳ کیلوگرم و میانگین طول کلی آنها ۱۵۳ سانتیمتر بوده است. در ابتدا پس از جدا کردن بخشهای مورد نظر از روده‌ها، با یک برش طولی سرتاسری فضای داخلی روده‌ها از نظر ماکروسکوپی بررسی و محتوای داخل آنها تخلیه و شستشو گردیده و بلافاصله در محلول فرمالین بافر ۱۰ درصد قرار گرفتند. پس از فیکس شدن کامل، قطعات کوچکتری از نمونه‌ها به فواصل دو سانتیمتر تهیه گردید. سپس نمونه‌ها به دستگاه اتوتکنیکون منتقل شده و پس از طی مراحل آبگیری، شفاف سازی و آغشنگی با پارافین، بلوکهای پارافینی تهیه و توسط میکروتوم برشهایی به ضخامت ۵ میکرون تهیه گردید. مقاطع فوق به روش هماتوکسیلین و اتوزین رنگ آمیزی گردیده و در زیر میکروسکوپ نوری مورد مطالعه قرار گرفتند. سپس از برشهای تهیه شده فتومیکروگرافهایی نیز تهیه گردید.

نتایج

ساختمان ماکروسکوپی

بخش انتهایی دستگاه گوارش تاس ماهی چالباش شامل روده ماریچ، رکتوم، مجرای مخرجی و مخرج می‌باشد. از بین قسمتهای فوق روده ماریچ از قوام بیشتری برخوردار است و به علاوه دارای ضخامت بیشتری نسبت به قسمتهای لوله‌ای قبل و بعد از خود می‌باشد. با یک برش طولی در این بخش از مجرای گوارشی، سطح مخاطی روده به صورت ساختمانهای مشبک وسیعی دیده می‌شود. این مخاط بسیار چین خورده و مشبک تا اوایل رکتوم نیز امتداد می‌یابد. به علاوه در لبه دریچه‌های ماریچی موجود در روده ماریچ، یک طناب طولی مرکزی (Typhosol) از ابتدا تا انتهای آن کشیده شده که با شروع رکتوم خاتمه می‌یابد. این طناب مرکزی در حقیقت پیچ خوردگیهای طنابی شکل سطح رأس مخاط در این بخش از روده می‌باشد که برجسته و ضخیم گردیده است. دریچه‌های ماریچی نیز به صورت برجستگی مخاطی نازکتر در حد فاصل بخشهای مختلف طناب مذکور مشاهده شدند.

ساختمان رکتوم از انتهای روده ماریچ شروع شده که دارای طولی کوتاه، به طور متوسط ۱۰ سانتیمتر بوده و در اینجا از ضخامت روده کاسته شده است به طوری که قطر آن در ماهیان بالغ بین ۵-۳ سانتیمتر می‌باشد. در سطح داخلی رکتوم تعدادی چینهای مشخص و برجسته نمایان بوده که مجرای مخرجی را طی کرده و تا مخرج ادامه می‌یابد.

ساختمان میکروسکوپی

روده ماریچ: اپی تلیوم پوشاننده سطح داخلی و همچنین کرکهای روده ماریچ از نوع استوانه‌ای مطبق تا شبه مطبق مژه دار با سلولهای استوانه‌ای بلند و ریز کرکهای فراوان در برخی نواحی و تعداد زیادی سلولهای ترشجی بزرگ می‌باشد. به علاوه نوع دیگری از سلولها نیز که در بین سایر سلولهای اپی تلیال وجود دارند سلولهای مخروطی شکل حاوی دانه‌های اتوزینوفیلیک درشتی می‌باشند. این بخش حاوی دریچه‌های ماریچی متعددی در طول خود می‌باشد (تصویر ۱).

دریچه‌های ماریچی: این دریچه‌ها که حاصل برآمدگیهای پیچ خورده


طنابی شکل می‌باشند دارای بافت پوششی مشابه اپی تلیوم مخاطی یعنی از نوع مطبق تا شبه مطبق می‌باشد. در بافت همبند پارین زیر اپی تلیوم مخاط و همچنین در محور مرکزی دریچه‌های ماریچی رشته‌های عضلانی صاف همراه با عروق و اعصاب حضور دارند. در ناحیه رأسی دریچه‌ها که پیچ خورده است (Typhosol) تعدادی فولیکولهای لنفاوی بزرگ حضور دارند که توسط بافت همبندی و رشته‌های عضلانی صاف احاطه گردیده و بدین وسیله از یکدیگر مجزا گردیده‌اند. این فولیکولهای لنفاوی معمولاً به طرف خلف روده ماریچ بزرگتر و وسیعتر می‌باشند (تصویر ۲).

غدد روده‌ای: تعدادی غدد لوله‌ای ساده در پارین مخاط مشاهده می‌گردند که از سلولهای استوانه‌ای و تعدادی سلولهای ترشجی حاوی دانه‌های ترشجی درشت اتوزینوفیلیک تشکیل گردیده‌اند (تصویر ۱). در زیر غدد مذکور قطعات پراکنده‌ای از عضلات صاف به عنوان ماهیچه مخاطی کشیده شده است که پارین را از زیر مخاط جدا می‌کند این قطعات عضلانی انشعابات نازکتری از لایه ضخیم ماهیچه مخاطی موجود در زیر غدد منشعب بزرگ موجود در روده ماریچ می‌باشند. غدد مذکور کیسه‌ای شکل بوده که دارای اپی تلیومی مشابه اپی تلیوم مخاط روده ماریچ و از نوع شبه مطبق می‌باشند. در بین سلولهای اپی تلیوم این غدد نیز سلولهای دانه دار اتوزینوفیلیک مشاهده شدند (تصاویر ۲ و ۳). بافت همبند سستی همراه با سلولهای لنفاوی فراوان این غدد را از خارج دربر گرفته که رشته‌های عضلانی صاف این بافت را همراهی می‌کنند. دهانه غدد مزبور لایه ماهیچه مخاطی را کنار زده و به سطح اپی تلیوم کرکهای روده‌ای بازمی‌گردند (تصویر ۳).

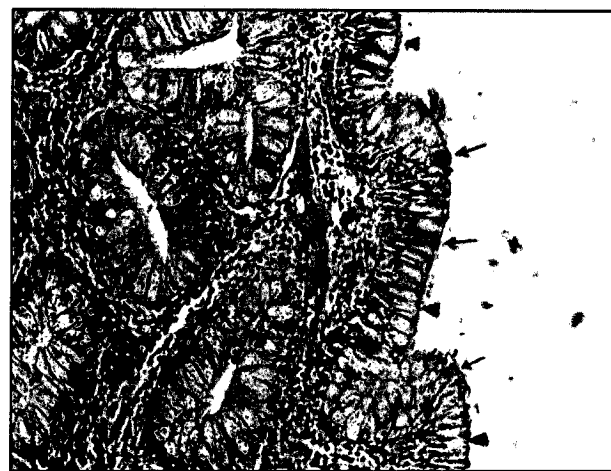
در زیر غدد بزرگ منشعب، لایه ضخیمی از عضلات صاف که بخش اعظم ماهیچه مخاطی را شامل می‌گردد، دیده می‌شود. زیر مخاط روده شامل بافت همبندی متشکل از عروق خونی و لنفاوی و اعصاب همراه با تجمعات لنفاوی پراکنده می‌باشد. طبقه عضلانی روده در دو لایه از نوع صاف بوده که لایه داخلی آن طولی و لایه خارجی آن حلقوی می‌باشد. در بافت همبند بین دو لایه عضلانی تعدادی شبکه عصبی پاراسمپاتیک نیز وجود دارند. لایه سروزی شامل یک ردیف سلولهای مکعبی تا سنگفرشی ساده همراه با بافت همبند پشت آن دارای مقادیری رنگدانه‌های قهوه‌ای تیره می‌باشد (تصویر ۴).

رکتوم: این بخش از لوله گوارش فاقد ساختمانهای قبلی یعنی طناب مرکزی و دریچه‌های ماریچی می‌باشد. مخاط داخلی آن بسیار ساده‌تر بود و از چینهای مخاطی کم عمق تری تشکیل گردیده است. اپی تلیوم آن کماکان از نوع استوانه‌ای شبه مطبق همراه با سلولهای ترشجی فراوان می‌باشد. در ناحیه رأسی سلولهای استوانه‌ای، مژه‌ها و نیز ریز کرکهای فراوانی مشاهده می‌گردد و بافت همبند پارین از نوع سست بوده که حاوی اعصاب و عروق خونی و سلولهای لنفاوی فراوان می‌باشد. در پارین تنها غدد لوله‌ای ساده وجود داشته که دارای سلولهای استوانه‌ای و ترشجی جامی شکل می‌باشند ولی غدد منشعب بزرگ وجود ندارند (تصویر ۵). در زیر غدد لوله‌ای، ماهیچه مخاطی به صورت یک لایه قطور از عضلات صاف قرار دارد که پارین را از زیر مخاط جدا می‌نماید. زیر مخاط از نوع بافت همبند سست حاوی عروق و اعصاب متعدد می‌باشد.

این بافت را طبقات عضلانی از نوع صاف در دو لایه دربرمی‌گیرند. همچنان لایه داخلی عضلانی در جهت طولی و لایه خارجی آن عرضی می‌باشند. در بین دو لایه نیز بافت همبندی حاوی شبکه‌های عصبی پاراسمپاتیک مشابه روده ماریچ وجود دارد. سروز که عضلات را از خارج



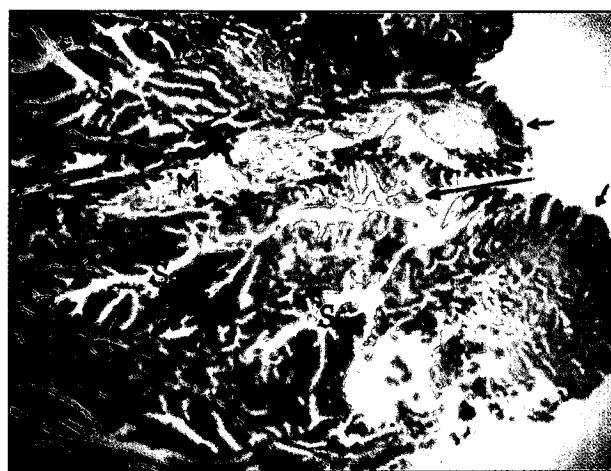
تصویر ۲- ساختمان در پیچه ماریچی همراه با فولیکولهای لنفی مجتمع مشاهده می شود. دستجات ماهیچه مخاطی (M) در پارین حضور دارند (H&E).



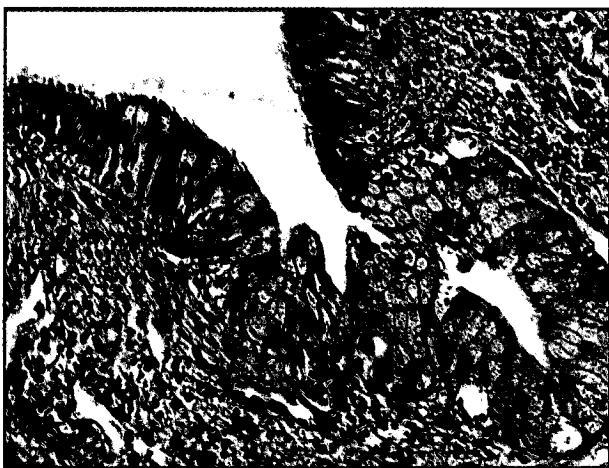
تصویر ۱- ساختمان مخاط روده ماریچی. اپی تلیوم حاوی سلولهای جامی (نوک فلش) و دانه دار انوزینوفیلیک (فلش) می باشد. در پارین غدد لوله‌ای ساده و نیز بافت لنفاوی منتشر مشاهده می گردد (H&E).



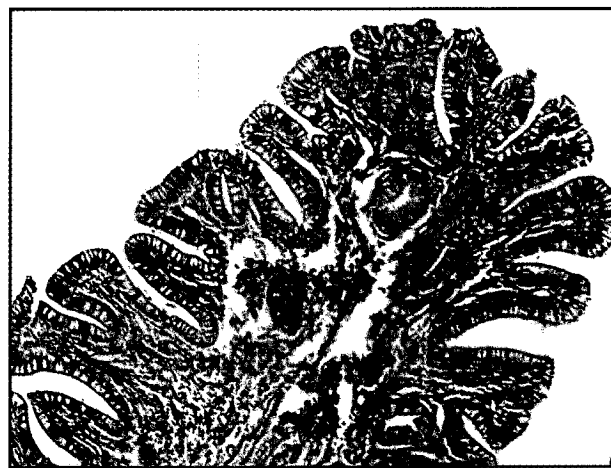تصویر ۴- طبقات عضلانی صاف که توسط سرور حاوی رنگدانه‌های قهوه‌ای و یک لایه سلولهای مکعبی (فلشها) احاطه گردیده‌اند (H&E).



تصویر ۳- روده ماریچی- نمایی از کرکهای روده‌ای (فلشهای کوتاه). غدد بزرگ منشعب روده‌ای (S)، همراه با دستجات ماهیچه مخاطی (M) و دهانه‌های غدد که در بین کرکها باز می گردند (فلش بلند) (H&E).



تصویر ۶- مجرای مخرجی در انتهای رکتوم. در این بخش اپی تلیوم رکتوم یعنی استوانه‌ای شبه مطابق تدریجاً به سنگفرشی مطبق تبدیل می گردد (H&E).



تصویر ۵- ساختمان مخاط رکتوم- اپی تلیوم حاوی سلولهای جامی فراوان می باشد. در پارین غدد لوله‌ای ساده حضور داشته ولی فاقد غدد بزرگ منشعب روده‌ای می باشد (H&E).

تماماً از نوع سنگفرشی مطبق با سلولهای ترشخی کوچک متعدد می باشد و زیر آن پارین و زیر مخاط در هم ادغام گردیده و در انتها بافت همبند ادوانتیس، عضلات مخطط نازک آن را در بر می گیرد (تصویر ۶).

در بر گرفته شامل بافت همبندی حاوی عروق و رنگدانه‌های قهوه‌ای با یک ردیف سلولهای سنگفرشی تا مکعبی ساده می باشد (تصویر ۴). در انتهای رکتوم به طرف مخرج بافت پوششی تدریجاً از استوانه‌ای شبه مطابق به سنگفرشی مطبق تبدیل می گردد. در ناحیه مخرجی اپی تلیوم



بحث و نتیجه گیری

نقش عملی مهم روده‌ها در روند گوارش و جذب مواد غذایی وجود یک ساختمان مخاطی کاملاً پیچیده و مشبک را ایجاد می‌نماید. این ساختمانهای پیچیده شامل مخاط چین خورده، دریچه‌های ماریچی و طناب مرکزی می‌باشد. علاوه بر اینها عدد روده‌ای منشعب و بالاخره کرکها و ریز کرکهای آن می‌باشند. این ساختارها یک ناحیه بسیار وسیع جذبی را در لوله گوارش فراهم می‌نماید که این از خصوصیات لوله‌های گوارشی تاس ماهیان با رژیم همه چیز خواری و ترجیحاً گوشتخواری می‌باشد که علی‌رغم کوتاهی نسبی طول آنها سطح جذبی به چند برابر افزایش می‌یابد (۳).

حضور سلولهای ترشحی جامی شکل و گرانولر اتوزینوفیلیک در اپی تلیوم که معمولاً در همه جای روده‌ها پراکنده‌اند نشانگر ترشحات موکوسی فراوان و نقش آنزیمی بسیار مهم در بخش خلفی دستگاه گوارش جهت کمک به عمل جذبی و نیز حرکت مواد غذایی به جلو می‌نماید که البته این حرکات با کمک مژه‌های فراوان رأسی در سلولهای استوانه‌ای روده‌ها و رکتوم تسریع می‌گردد (۴،۵). در مقایسه با معده، روده ماریچ جایگاه اصلی هضم و جذب دستگاه گوارش تاس ماهیان می‌باشد (۳،۴). به علاوه غلظت آنزیمی و سطوح پروتئینی در روده‌ها بالاتر از معده بوده که افزایش pH و مقادیری آلکالین فسفاتاز نیز حضور دارد. در مطالعات برخی محققین بر روی سایر گونه‌های تاس ماهیان حضور آنزیمهای گوارشی از قبیل پروتئازها و لیپاز در روده‌های رویان نشان داده شده و نیز افزایش آنزیمهای گوارشی در دوره لاروی اثبات گردیده است. در بررسیهای دیگر نشان داده شده که کمپلمان آنزیمی گوارشی در تاس ماهیان نسبت به سن دارای تغییراتی است به طوری که قبل از دوره لاروی، در طی این دوره، و نیز بعد از این دوره افزایش می‌یابد (۵۶). تغییرات آنزیمی در لوله‌های گوارشی بعد از معده در ماهیان بالغ در بالاترین حد خود بوده که بیشترین فعالیت آنزیمهای پروتئولیتیک در روده‌ها و بخصوص در دریچه‌های ماریچ روده خلفی وجود داشته است و همچنین افزایش در میزان pH و مقادیر آلکالین فسفاتاز مشاهده می‌شود.

مطالعه بر روی گونه‌های مختلف تاس ماهیان حضور برخی آنزیمهای گوارشی مانند لیپاز و آلفا امیلاز را نشان داده و دریافته‌اند که در دوره رشد لاروی مقدار آنزیمها افزایش می‌یابد و چنین یافته‌ای در نوزاد گونه چالباش نیز گزارش شده است (۶،۷). حضور بافتهای لنفاوی موجود در پارین و زیر مخاط و همچنین فولیکولهای لنفاوی بزرگ در بدنه و رأس دریچه‌های ماریچی نشان دهنده این می‌باشد که به واسطه اپی تلیوم آسیب پذیر مخاط روده که در معرض پاتوژنهای مختلف می‌باشد در غیاب عدد لنفاوی بزرگ مانند پستانداران، ضرورت وجود چنین ساختارهای ایمونولوژیکی جهت محافظت و افزایش قدرت دفاعی بافتهای مزبور بدیهی می‌نماید. در تاس ماهی ایرانی این ساختارهای لنفاوی به گونه‌ای است که ساختمانهای فولیکولی بویژه در داخل دریچه‌های ماریچی فاقد یک مرکز زایگر و ناحیه اطراف کاملاً مشخص می‌باشد و لذا شباهت کمتری به فولیکولهای تعریف شده دارند (۱،۲).

حضور رنگدانه‌های قهوه‌ای در سرور روده‌ها می‌تواند به دلیل آلودگیهای انگلی و حضور ملانوماکروفاژها در این نواحی از روده‌ها باشد (۱،۴). در یک بررسی که بر روی تاس ماهی روس (چالباش) انجام گرفته نشان داده شده که ترکیب مواد غذایی نه تنها در میزان مصرف غذا بلکه در بقا و میزان رشد تاس ماهی تأثیر مستقیم داشته و همچنین یک فاکتور القایی قوی برای

تعیین ترکیب و فعالیت آنزیمهای گوارشی می‌باشد (۷). این مطالعه علاوه بر روشن ساختن ساختارهای میکروسکوپی به وضوح نشان داد که بخشهای مورد مطالعه بخصوص روده ماریچ علی‌رغم کوتاهی نسبی طول آنها به واسطه دارا بودن سطوح داخلی بسیار گسترده مانند چینهای مخاطی بلند، کرکها و ریز کرکهای فراوان و دریچه‌های وسیع، نواحی جذبی گسترده‌ای را برای این گونه فراهم آورده‌اند که با رژیم غذایی آنها مطابقت می‌نماید.

References

۱. شیبانی، م. ت. (۱۳۷۵): بررسی میکروسکوپی لوله گوارشی تاس ماهی ایران. پایان نامه دکترای تخصصی علوم تشریحی دامپزشکی دانشکده دامپزشکی، دانشگاه تهران.
۲. شیبانی، م. ت. و پوستی، ا. (۱۳۷۹): مطالعه بافت شناسی روده‌ها در ماهی قره برون. مجله پژوهش و سازندگی، شماره ۴۹، صفحه: ۹۱-۸۹.
3. Binkowski, F.P. and Doroshov, S.I. (1985): North American sturgeon biology and aquaculture potentials. W. Junk publishers Dordrecht, PP: 31-39.
4. Buddington, R.K. and Doroshov, S.I. (1986): Digestive enzyme complement of white sturgeon. comp. Biochem. Physical. 83:561-567.
5. Gisbert, E. Sarasquete, M.C., Williot, P. and Castello orvay, F. (1999): Histological study of development of digestive system of siberian sturgeon during early ontogeny. Journal of Fish Biology. 55: 596-616.
6. Plotnikov, G.K. and Proskury akov, M. T. (1984): Sturgeon digestive enzyme during early stages of ontogeny. Kuban state university. Krosnodan. 20: 16-18.
7. Vivitskaya, L.V., Maldov, D.G., Tikhomirov, A.M., Kozolv, A.B. and Nikonov, S.I. (1992): Enzyme induction and behaviour of Juvenile Russian sturgeon under influence of different feeds. IEH. RAN, Moscow, Russia. Doki. AN. 323: 1186-1192.