

# مطالعه ضایعات آسیب شناسی ناشی از عفونت تجربی *Babesia ovis* در گوسفند

دکتر جواد اشرفی هلان<sup>۱\*</sup> دکتر زهره خاکی<sup>۲</sup> دکتر فرهنگ ساسانی<sup>۱</sup> دکتر ناصر علیدادی<sup>۲</sup>

دکتر محمد قلی نادعلیان<sup>۲</sup> دکتر صادق رهبری<sup>۳</sup>

دریافت مقاله: ۲۰ تیرماه ۱۳۸۲

پذیرش نهایی: ۲۸ مهرماه ۱۳۸۲

## A study on pathologic changes in sheep experimentally infected with *Babesia ovis*

Helan, J.A.,<sup>1</sup> Khaki, Z.,<sup>2</sup> Sasani, F.,<sup>1</sup> Alidadi, N.,<sup>2</sup> Nadalian, M.G.,<sup>2</sup> Rahbari, S.<sup>3</sup>

<sup>1</sup>Department of Pathology, Faculty of Veterinary Medicine, University of Tehran, Tehran-Iran. <sup>2</sup>Department of Clinical Sciences, Faculty of Veterinary Medicine, University of Tehran, Tehran-Iran.

<sup>3</sup>Department of Parasitology, Faculty of Veterinary Medicine, University of Tehran, Tehran-Iran.

**Objective:** Macroscopic and microscopic lesions of experimentally induced ovine babesiosis with *Babesia ovis*.

**Design:** Experimental study.

**Animals:** Twelve 1 to 2-year-old native breed sheep (Chall).

**Procedure:** Babesiosis was induced by intravenous injection of *Babesia ovis*. These sheep were negative for babesial infection before the experiment. Six of them were splenectomized. Clinical symptoms were recorded and serological and hematological examinations were carried out. Four seriously affected sheep (three splenectomized and one intact) were necropsied and macroscopic lesions were recorded. The tissue samples were fixed in 10% neutral buffered formalin, embedded in paraffin, sectioned at 5µ and stained with H&E, Giemsa Gener's and PAS for histopathology.

**Results:** Grossly, the liver was enlarged and dark brown in color and gallbladder was distended with watery bile. The kidneys were dark with cortical petechial and ecchymotic hemorrhages and moist on cut surface. Numerous subepicardial petechial hemorrhages were present. The lymph nodes were edematous and hemorrhagic. Gross examination of the CNS revealed edema and congestion of the brain and meninges. The lungs were diffusely congested and edematous. The cut surface of these organs was moist and the tracheal and bronchial lumina contained a large amount of frothy, pinkish edema fluid. The blood was thin and watery. Some carcasses were icteric. Histopathologic examination revealed focal necrosis, lymphoplasmocytic pericholangitis and cholangiohepatitis and canalicular cholestasis in liver. Proliferative glomerulitis, congestion of glomerular capillaries and ischemic acute tubular necrosis was present. Lymphocytic epicarditis and endocarditis, lymphohistiocytic myocarditis together with zenkers necrosis of cardiac muscle fibers and hemorrhages were observed. Severe edema, mild lymphocytolysis and hemorrhagic lymphadenitis were present. Perineuronal and perivascular edema and status spongiosis were noticed in brain. Microscopically, acute alveolar edema and interstitial neutrophilic and macrophages infiltration were present. Congestion of skeletal muscles was also present.

**Clinical implications:** These findings indicate that the disease is more complex than a simple syndrome of intravascular hemolysis. The intense visceral congestion and pulmonary edema suggest that death may be partly due to circulatory shock associated with accumulation of toxins, release of vasoactive substances and anemic anoxia. *J. Fac. Vet. Med. Univ. Tehran. 59, 1: 49-56, 2004.*

**Key words:** *Babesia ovis*, Sheep, Splenectomy.

**Corresponding author email:** ashrafihelan\_j@vetmed.ut.ac.ir

هدف: مطالعه ماکروسکوپی و میکروسکوپی ضایعات بافتی ناشی از عفونت تجربی *Babesia ovis* در گوسفند.

طرح: مطالعه تجربی.

حیوانات: دوازده راس گوسفند ۱ تا ۲ ساله از نژاد شال.

روش کار: در این مطالعه گوسفندان سابقه قبلی از آلودگی به انگل *Babesia ovis* در ۶ راس از آنها طحال به روش جراحی برداشته شده بود. تلقیح انگل *Babesia ovis* از طریق وریدوداج انجام و پس از ظهور و پیشرفت نشانه های بالینی بیماری، تعداد ۴ راس (۳ راس بدون طحال، ۱ راس طحال دار) کالبد گشایی شد. پس از کالبدگشایی کامل و ثبت ضایعات ماکروسکوپی در هر یک از لاشه ها، نمونه های مناسب از بافتهای مختلف برداشت و پس از پایدار شدن در فرمالین ۱۰ درصد بافرخنی و گذراندن مراحل آماده سازی بافتی و تهیه بلوکهای پارافینی، مقاطعی به ضخامت ۵ میکرون تهیه و به روشهای H&E، گیمسای بافتی و PAS رنگ آمیزی گردید.

نتایج: در بازرسی ظاهری، پرخونی شدید همراه با خونریزیهای پتشی و اکی موز در زیر کپسول کلیه ها مشاهده شد و سطح مقطع آنها، ادماتوز و به رنگ قهوه ای تیره بود. پرخونی و تورم بافت کبد با آثار احتباس صفرا در مجاری صفراوی همراه با انباشته شدن کیسه صفرا از صفرای رقیق ملاحظه گردید. پرخونی و ادم در پرده های مننژ و بافت مغز و پرخونی شدید همراه با خونریزیهای نقطه ای فراوان در زیر اپی کارد قابل توجه بود. عقده های لنفاوی، متورم و ادماتوز و دارای خونریزیهای وسیع در ناحیه قشری بود. پرخونی شدید و سرتاسری بافت ریه همراه با انباشته شدن نای و مجاری هوایی از مایعات ادمی کف آلود مشهود بود. رقیق و آبیکی شدن خون، ادرار قرمز تیره، پرخونی لاشه ها بویژه در عضلات اسکلتی و در مواردی زردی جلب توجه می کرد. در مطالعه ریز بینی، گلوومرولیت پرولیفراتیو، پرخونی شدید و استاز در کلافه مویرگی، کانونهایی از نکروز لوله ای حاد (ATN) ایسکمیک، پری کلانژیت و کلانژیو هپاتیت با احتباس صفرا و نکروزهای کانونی هپاتوسیت ها، پرخونی و ادم پرده های مننژ، ادم پیرامون نوروں ها، ادم و خونریزی در اطراف رگهای خونی همراه با نکروز نوروں ها و اسفنجی شدن بافت مغز، آندوکاردیت و پریکاردیت لمفوسیتیک با کانونهای خونریزی و نکروز و میوکاردیت لنفو هیستوسیتیک، لنفادنیت همورژیک همراه با ادم شدید، اریتروافاگوسیتوز و درجات خفیفی از لنفوسیتولیز عقده های لنفی، ادم آلتولوی حاد و پرخونی شدید رگهای خونی در عضلات اسکلتی مشاهده گردید.

نتیجه گیری: *Babesia ovis* می تواند باعث ایجاد بحران همولیز حاد و تغییرات سیستم میکروواسکولار بویژه افزایش نفوذپذیری رگهای خونی و استاز عروقی گردد که حاصل آنها ضایعات وسیع و آنوکسی گسترده در تمام بافتهای بدن مخصوصاً میوکاردیت همراه با دژنره شدن فیبر های عضلانی قلب، ادم آلتولوی حاد و نفروز کانونی حاد است که مجموعه ای از این ضایعات می تواند برای حیوان مبتلا کشنده

باشد. مجله دانشکده دامپزشکی دانشگاه تهران، (۱۳۸۲)، دوره ۵۹، شماره ۱، ۴۹-۵۶.

واژه های کلیدی: *Babesia ovis*، گوسفند، برداشت طحال.

(۱) گروه آموزشی آسیب شناسی دانشکده دامپزشکی دانشگاه تهران، تهران-ایران.

(۲) گروه آموزشی علوم درمانگاهی دانشکده دامپزشکی دانشگاه تهران، تهران-ایران.

(۳) گروه آموزشی انگل شناسی دانشکده دامپزشکی دانشگاه تهران، تهران-ایران.

\* نویسنده مسئول: ashrafihelan\_j@vetmed.ut.ac.ir



تلف شده برابر یا کمتر از ۱۰ درصد بود.

ضمن انجام کالبدگشایی کامل و کلاسیک در هر مورد، کلیه اندامها و بافتها به دقت بازرسی و نمونه های مناسب از آنها برداشته شد که پس از پایدار شدن در فرمالین ۱۰ درصد بافر خنثی و طی کردن مراحل آماده سازی بافتی و تهیه بلوکهای پارافینی، مقاطعی به ضخامت ۵ میکرون تهیه و به روش هماتوکسیلین و انوزین (H&E) رنگ آمیزی گردید. مقاطع بافتی برای بررسیهای بیشتر، به روشهای پرئودیک اسیدشیف (PAS) و گیمسای بافتی نیز رنگ آمیزی شدند.

**یافته های کالبدگشایی:** در مشاهده ماکروسکوپی، کلیه ها متورم و تیره بود و خونریزیهای پتشی و اکی موز در زیر کپسول کلیوی دیده می شد. سطح مقطع کلیه ها ادماتوز، مرطوب و شدیداً پر خون بود به طوری که قسمت قشری کلیه به رنگ قرمز مایل به قهوه ای تیره و قسمت مدولا به رنگ آبی بسیار تیره مایل به سیاه دیده می شد. در بازرسی دستگاه تنفس، ریه ها به طور سرتاسری پر خون و ادماتوز و به رنگ قرمز تیره مشاهده شد. قوام ریه ها الاستیک و سطح مقطع آنها به رنگ قرمز تیره و دارای نشت مایعات سفید مایل به صورتی کف آلود بود. مخاط بینی، توربینت ها و نای پر خون و مجرای نای و برنشاها از مایعات ادمی کف آلود سفید مایل به صورتی انباشته شده بود (تصویر ۱). خونریزیهای از نوع پتشی و اکی موز به فراوانی در زیر پرده جنب احشایی مشاهده گردید. منظره ظاهری ریه ها قویاً دلالت بر ادم ریوی حاد داشت.

در بازرسی قلب، پر خونی شدید عضله قلب همراه با خونریزیهای پتشی بسیار زیاد در زیر اپی کارد بویژه در سمت راست آن جلب توجه می کرد. کبد اندکی متورم و به رنگ قهوه ای تیره بود و در سطح مقطع آن آثاری از احتباس صفرا در مجاری صفراوی به صورت خطوط باریک و به رنگ سبز تیره قابل تشخیص بود. کیسه صفرا از صفرای رقیق و تیره انباشته شده بود. مثانه جمع شده و کوچک و در آن مقادیر اندکی از ادرار قرمز مایل به قهوه ای که نشانگر هموگلوبینوری احتمالی بود ملاحظه شد. خونریزیهای سرسنجاقی نسبتاً فراوانی در زیر سروز بدنه مثانه قابل مشاهده بود. پر خونی بافت مغز بویژه در ماده سفید و نیز پر خونی و ادم در پرده های مننژ مشهود بود. غدد فوق کلیوی به شدت پر خون بود.

عقدۀ های لنفاوی نظیر عقب حلقی، تحت فکی، پیش رانی، پیش کتفی، مدیاستینال، مزانتریک و اپلیاک، بزرگ، متورم و حالت ادماتوز داشتند و سطح مقطع آنها شدیداً پر خون و خونریزیهای پتشی و اکی موز را بویژه در قسمت قشری نشان می دادند. شدت ضایعات در عقدۀ های لنفی پیش کتفی از سایر عقدۀ ها بیشتر بود.

پیش معده ها، شیردان وروده ها پر خون بود. در سطح مخاط شیردان، بویژه در قسمت راس چینهای فوندوس و ناحیه پیلوریک، آثار تخریب مخاط به صورت نقاط گرد کوچک جلب توجه می کرد. این نقاط قسمت مرکزی گود افتاده و تیره و حاشیه باریک خونریزی، شبیه به زخمهای ناشی از استرس (Stress ulcer) داشتند. پر خونی سکوم از سایر بخشهای روده بیشتر بود.

**بازریا/وویس** از بازریاهای کوچک است و می تواند گلوبولهای قرمز نشخوارکنندگانی نظیر گوسفند و بز را آلوده نماید. آلودگی به این انگل به طور گسترده ای در نواحی مختلف دنیا بویژه در مناطق گرمسیری و نیمه گرمسیری، شرق و جنوب اروپا، شمال آفریقا، آمریکای جنوبی، شوروی سابق و خاورمیانه وجود دارد (۱۷، ۱۵، ۱۴، ۲۰).

بازریوز گوسفندی در ایران ناشی از **بازریا/وویس** و **بازریا موتازی** و در برخی موارد آلودگی مضاعف هر دو تک یاخته می باشد و در نواحی مختلف کشور به اسامی محلی متفاوتی شناخته می شود و همه ساله در فصول گرم سبب تلفات سنگین در گوسفندان می گردد (۱، ۲). طبق آمار رسمی سازمان دامپزشکی، تلفات ناشی از بازریوز از سال ۱۳۴۶ تا ۱۳۵۰ بالغ بر ۱۴۶۸۳ راس و از فروردین سال ۱۳۷۱ تا تیر ۱۳۷۴، تعداد مبتلایان ۶۲۶۰۲۴ راس بوده که از این تعداد ۱۶۶۱۰ راس تلف شده اند (۲). براساس مطالعات سرواپیدمیولوژی توسلی و رهبری در سال ۱۳۷۷، **بازریا/وویس** در تمام مناطق آب و هوایی کشور حضور دارد و بالاترین آلودگی در مناطق کوهستانی به میزان ۵۸/۸۱ درصد تعیین شده است (۲).

در کشور ما علی رغم شیوع گسترده و اهمیت اقتصادی این انگل و با توجه به اینکه ایران یک کشور گوسفندخیز محسوب می شود و نگهداری و پرورش این حیوان در تمام نقاط آن به طور وسیعی صورت می پذیرد مطالعات محدودی در مورد این بیماری انجام گرفته است. تاکنون گزارشی که در آن ضایعات آسیب شناسی و نحوه بیماری زاوی بازریوز گوسفندی ناشی از **بازریا/وویس** شرح داده شده باشد در ایران منتشر نشده است. گزارش حاضر درباره ضایعات اندامهای مختلف بدن نظیر کلیه ها، ریه ها، سیستم اعصاب مرکزی، کبد، قلب، عقدۀ های لنفاوی و عضلات اسکلتی در عفونت تجربی **بازریا/وویس** در گوسفند است و در آن ضمن مقایسه یافته های به دست آمده با مطالعات سایر محققین، درباره اهمیت این ضایعات و نقش آنها در مرگ دامهای مبتلا بحث شده است.

## مواد و روش کار

در یک مطالعه تجربی تعداد ۱۲ راس گوسفند از نژاد شال با سن ۲۴-۱۲ ماهه و بدون آلودگی قبلی به انگل بازریا، که در ۶ راس از آنها، طحال به روش جراحی برداشته شده بود به وسیله انگل **بازریا/وویس** تلقیح و پس از ظهور نشانه های بالینی و پیشرفت بیماری، کلیه گوسفندان بدون طحال و ۳ راس از گوسفندان طحال دار با فواصل زمانی متفاوت از زمان تلقیح تلف گردید. تعداد ۴ راس از گوسفندان تحت بررسی، بلافاصله پس از مرگ، مورد کالبدگشایی قرار گرفت که ۳ راس از آنها، بیماری را به شکل حاد نشان دادند و از این تعداد ۱ راس واجد طحال و ۲ راس بدون طحال بود. در یکی از گوسفندان، از ظهور نشانه های بالینی تا مرگ مدت بیشتری طول کشیده و عفونت حالت نسبتاً طولانی و مزمن تری پیدا کرده بود.

در گوسفندان بدون طحال، طول مدت بیماری کمتر از ۳ روز و دمای بدن بالاتر از ۴۲ درجه سانتیگراد بود. میزان هماتوکریت (PCV) در دامهای



توسط ماکروفاژها، حضور مقادیر اندکی رنگدانه هموسیدرین و لنفوسیتولیز خفیف را در برخی از فولیکول های لنفاوی نشان می دادند (تصویر ۶).

در بافت قلب، پرخونی و ادم، نقاط کوچک خونریزی و نفوذ سلولهای آماسی تک هسته ای عمدتاً از نوع لنفوسیت در اپی کارد وجود داشت (تصویر ۴). کانونهای محدودی از دژنره شدن، نکروز و لیز سلولهای عضلانی قلب و باقی ماندن ساختار بافت همبندی در آنها (کانونهای کاردیومیولیز) همراه با خونریزیهای متعدد و کانونهای نفوذ سلولهای التهابی از نوع لنفوسیت های متوسط و ماکروفاژ و اندکی پلاسماسل در میوکارد جلب توجه می کرد (تصویر ۴). پرخونی، ادم شدید و انفیلتراسیون سلولهای لنفوسیتی غالباً از نوع لنفوسیت های کوچک در آندوکارد دیده می شد. در نقاطی از بافت چربی زیر اپی کارد، توده های گلبولهای قرمز آلوده به انگل در خارج از رگهای خونی و بین سلولهای چربی به وضوح قابل تشخیص بود. در سیستم اعصاب مرکزی، پرخونی رگهای خونی، ادماتوز بودن ماده سفید و خاکستری مغز و پرده های منژ و میکروترومبوس های فراوان در عروق خونی کوچک دیده می شد. این ترومبوس ها، به صورت توده های صورتی رنگ یکنواخت و براق مجرای داخلی رگهای مبتلا را به طور کامل مسدود کرده بودند و شبیه به ترومبوس های هیالین بودند (تصویر ۵). همچنین ادم و خونریزیهای کوچک در فضای ویرشورابین، هیالینه شدن جدار بعضی از رگهای خونی و آثاری از ادم در پیرامون سلولهای عصبی، کروماتولیز، پیکنوز هسته ها و نوروفازی در تعدادی از نورون ها قابل مشاهده بود (تصویر ۵). انباشته شدن رگهای خونی از اریتروسیت ها و ادم در عضلات مخطط ملاحظه شد. پرخونی شدید بافت طحال به صورت انباشته شدن سینوزوئیدها از گلبولهای قرمز و کانونهای کوچک خونریزی مشاهده گردید. در یکی از گوسفندان که مدت نسبتاً طولانی تری در برابر عفونت مقاومت کرده و بیماری حالت مزمن تری پیدا کرده بود ضایعات در اندامها و بافتهای گوناگون به شرح زیر بود:

در بافت کلیه، آثار رژنره شدن در لوله های در هم پیچیده نزدیک، لوله های ترمیم شده آتروفیک با مجرای داخلی بزرگ و بافت همبندی اطرافی، گلمرولیت مزانژیوکاپیلر، کست ها و قطرات هیالین جلب توجه می کرد. در بافت ریه، پرولیفراسیون بافت همبندی و هیپرپلازی عضلات صاف در نسج بینابینی ریه، دیواره آلوئول ها و دیواره برونشیول ها، هیپرپلازی سلولهای گابلت در اپی تلیوم تنفسی مجاری هوایی با ترشح مقادیری موکوس در آنها و خالی بودن فضای داخلی آلوئول ها از اکسودا جلب توجه می کرد که مجموعه این ضایعات معرف پنومونی بینابینی بود. علاوه بر آن در بافت ریه، ترومبوس های هیالین در رگهای خونی کوچک بویژه مویرگها و آرتریول ها، فعال شدن سلولهای آندوتلیال مفروش کننده عروق خونی، نواحی از آمفیژم و آتلکتازی و ادم شدید در پرده جنب احشایی مشاهده شد. ادم شدید در پرده های منژ و بافت مغز بویژه در ماده سفید به صورت ایجاد حفرات ریز (میکروکاویتی) و حالت اسفنجی شدن (Status spongiosis) دیده می شد. همچنین پرخونی، ادم شدید دور رگها و پیرامون نورون ها و آثار DIC به صورت

لاشه ها در جاتی از زردی (ایکتر) و رسوب بیلی روبین را در مخاط چشم، بافتهای زیرجلدی، بافت همبندی کشاله ران، جناغ و محل اتصال دنده ها به آن نشان می دادند.


**یافته های هیستوپاتولوژیک:** در مطالعه میکروسکوپی بافت کلیه، کانونهایی از نکروز لوله ای حاد (ATN) به خصوص در لوله های پروگزیمال همراه با کنده شدن سلولهای پوششی از غشا پایه (BM)، پرشدن مجاری لوله ها از بقایای مواد نکروتیک، تخریب و از دست دادن تمامیت غشا پایه و همچنین هیپرسلولاریتی گلمرول ها به دلیل هیپرپلازی سلولهای مزانژیال و نفوذ لکوسیت ها (غالباً نوتروفیل) مشاهده گردید که نشانگر نکروز لوله ای حاد ایسکمیک (توبولرکتیک) و گلمرولونفریت حاد پرولیفراتیو بود (تصویر ۳).

در مطالعه ریزینی بافت ریه، پرخونی شدید رگهای خونی و انباشته شدن آنها از اریتروسیت ها همراه با نفوذ سلولهای آماسی از نوع نوتروفیل و ماکروفاژ و مقادیر بسیار اندکی لنفوسیت و ائوزینوفیل در دیواره آلوئول ها، ادم آلوئولی حاد به صورت پرشدن درون آلوئول ها و مجاری تنفسی از اکسودای با پروتئین نسبتاً زیاد و به رنگ صورتی و کانونهای کوچک خونریزی مشاهده گردید (تصویر ۲). حضور رشته های فیبرین و سلولهای آماسی در درون آلوئول ها چندان به چشم نمی خورد. بسیاری از رگهای خونی کوچک در بافت بینابینی ریه، بویژه مویرگها و آرتریولها دارای ترومبوس های عروقی هیالین بودند. این ترومبوس ها منظره ای یکنواخت، براق و به رنگ صورتی داشتند و باعث مسدود شدن مجرای داخلی رگها شده بودند.


در بافت کبد در نواحی باب، پرخونی و ادم به صورت فاصله دار شدن رشته های همبندی از هم و اتساع لنفاتیک ها، احتباس صفا در مجاری صفاوی و نفوذ خفیف سلولهای آماسی از نوع لمفوسیت و نوتروفیل و تعداد ناچیزی پلاسماسل و ائوزینوفیل در آن، اتساع سینوزوئیدها و انباشته شدن آنها از گویچه های سرخ، اجتماع سلولهای آماسی تک هسته ای در سینوزوئیدها و احتباس صفا در کانالیکول های صفاوی دیده می شد. نکروز تکی (Single cell necrosis) و کانونی در سلولهای کبدی مشاهده گردید. در نواحی نکروز شده، سلولها دارای سیتوپلاسم قرمز براق، یکنواخت، فاقد ساختار سلولی و حدود سلولی مشخص بودند و هسته ها حالت پیکنوزه داشتند و به صورت تیره و فشرده مشاهده می شدند. نواحی نکروز اشکال و اندازه های متفاوتی داشتند و از الگوی خاصی تبعیت نمی کردند اما تعدادی از آنها به شکل مثلث هایی بودند که قاعده آنها در ناحیه پری پورتال و راس آنها در ناحیه میدزوناتل قرار می گرفت.

عقد ه های لنفاوی ادم بسیار شدیدی را به صورت اتساع سینوزوئیدهای زیر کیسولی، اطراف تراپکولی و مرکزی، پرخونی رگهای خونی، کانونهای خونریزی و نفوذ سلولهای آماسی از نوع تک هسته ای (لنفوسیت و ماکروفاژ) و چند هسته ای (نوتروفیل و اندکی ائوزینوفیل) همراه با فعال شدن سلولهای آندوتلیال در دیواره عروق خونی و سینوزوئیدها، آثار تشکیل ترومبوس ها در برخی از رگها و نیز اریتروافگوسیتوز اریتروسیت های سالم و آلوده به انگل

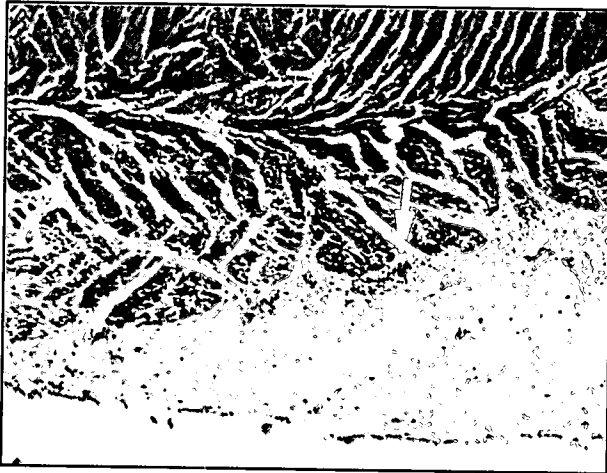




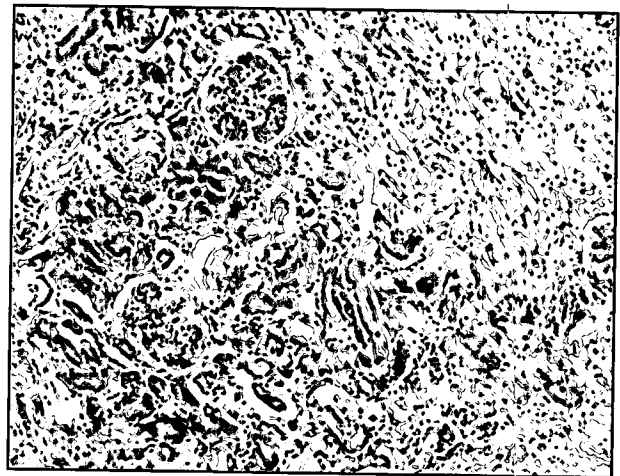
تصویر ۲- گوسفند مبتلا به عفونت تجربی با *بازیا اوویس*. ادم آلونولی حاد به صورت پر خونی شدید بافت ریه و انباشته شدن مجاری هوایی و فضای داخل آلونول ها از مایعات ادمی با پروتئین نسبتاً زیاد و به رنگ صورتی (H&E، x۴۰).



تصویر ۱- گوسفند مبتلا به عفونت تجربی با *بازیا اوویس* پر خونی و ادم شدید و سرتاسری در ریه ها همراه با انباشته شدن مجاری تنفسی از مایعات ادمی کف آلود.



تصویر ۴- گوسفند مبتلا به عفونت تجربی با *بازیا اوویس* ادم شدید، اپی کاردیت و میوکاردیت تک هسته ای (نوک پیکان کانونی از تجمع سلولهای آماسی از نوع تک هسته ای با غالبیت لنفوسیت هارا نشان می دهد) (H&E، x۴۰).



تصویر ۳- گوسفند مبتلا به عفونت تجربی با *بازیا اوویس*. کانون هایی از نکروز لوله ای حاد (ATN) در بافت کلیه همراه با گلومرولیت افزایشی در گلومرول ها (H&E، x۱۰۰).

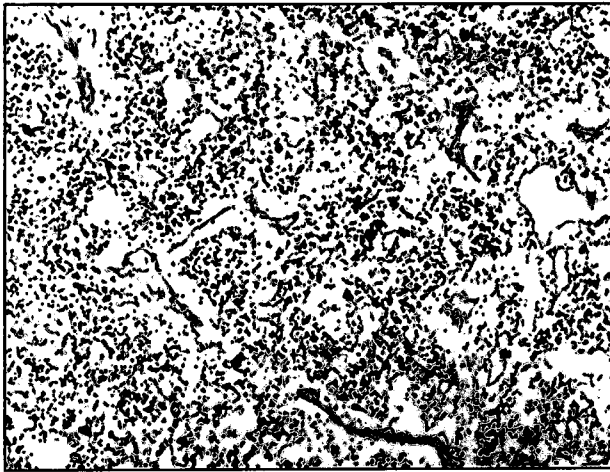
تعداد بسیار زیاد سلولهای ماکروفاژ (اریتروفاژ) بود که گویچه های سرخ آلوده و غیر آلوده به انگل را بلع کرده بودند (اریتروفاگوسیتوز شدید). علاوه بر آن، ادم شدید در دیواره آرتریول ها، به صورت دور شدن اجزای رشته های همبندی و طبقات دیواره رگ از هم و نفوذ سلولهای آماسی عمدتاً از نوع لنفوسیت، پلاسماسل و ماکروفاژ در اطراف آنها (پری واسکولیت و واسکولیت) همراه با تشکیل ترومبوس های هیالین در برخی از رگها و فعال شدن سلولهای آندوتلیال رگهای خونی و دیواره سینوزوئیدها وجود داشت. در قلب، آندوکاردیت، میوکاردیت و اپی کاردیت تک هسته ای دیده می شد. کیست های سارکوسیت در درون سلولهای عضلانی قلب به چشم می خورد.

#### بحث

بیماریابی انگل با *بازیا اوویس* را به همولیز درون عروقی ناشی از تکثیر انگل در درون گلبولهای قرمز، افزایش شکنندگی اسموتیک (Osmotic fragility) اریتروسیت ها، اریتروفاگوسیتوز گویچه های سرخ سالم و آلوده به انگل در

ترومبوس های کوچک (Microthrombi) هیالین به فراوانی در مغز مشاهده گردید. در کبد در نواحی باب، افزایش بافت همبندی و نفوذ سلولهای آماسی تک هسته ای (لنفوسیت ها) و اندکی نوتروفیل و ائوزینوفیل، احتیاس صفرا در مجاری صفراوی همراه با هیپرپلازی ملایم این مجاری ملاحظه شد. از سایر ضایعات کبد می توان به تشکیل ترومبوس های کوچک هیالین، اتساع سینوزوئیدها و انباشته شدن آنها از اریتروسیت ها و نفوذ سلولهای آماسی اشاره کرد. این ضایعات معرف پری کلانژیت، کلانژیوپاتیت و احتیاس صفرا بود. در عقده های لنفاوی علاوه بر پر خونی و ادم بویژه در قسمت مرکزی و کپسول عقده، لنفادنیت همراه با اتساع شدید سینوزوئیدها و نفوذ فراوانی از سلولهای لمفوسیت، پلاسماسل و ماکروفاژ وجود داشت. همچنین در قسمت قشری، هیپرپلازی فولیکول های لنفاوی به صورت هیپرپلازی سلولهای لمفوسیتی در ناحیه اطراف فولیکول ها و فعال شدن و وسعت یافتن مراکز زایگر (برجسته شدن سلولهای ریکولوهیستوسیتیک) مشاهده گردید. آنچه جالب توجه بود مقادیر فراوان رنگدانه هموسیدرین، حضور



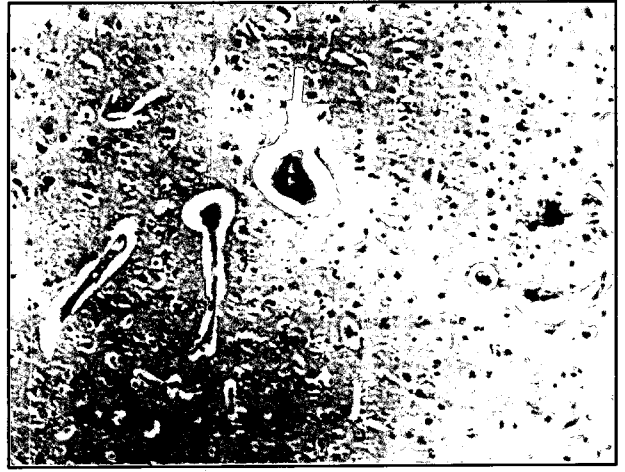

تصویر ۶- گوسفند مبتلا به عفونت تجربی با *Babesia ovis*. در جات خفیفی از تخلیه ساختمانهای لنفاوی و ادم بسیار شدید در داربست همبندی عقده لنفی (نوک پیکان اشاره به یک رگ لنفی با دهانه کاملاً باز و متسع دارد) (H&E، ×۱۰۰).

مایل به صورتی با کف پایدار در نای و مجاری بزرگ تنفسی گردیده بود. در یکی از گوسفندان که مدت بیماری طولانی تر بود ضایعات ریوی حاد پس از فروکش کردن تبدیل به پنومونی بینایی شده بود.

برای ضایعات ریوی مورد بحث دو علت عمده ذکر گردیده است. یکی از این دلایل مربوط به ضایعات عروقی و دیگری در ارتباط با نارسایی قلبی است. Radostits و همکاران در سال ۲۰۰۰، بر این عقیده اند که بازبایها مخصوصاً بعضی از گونه های آن نظیر *B. bovis*، می توانند عفونتهای فوق حاد را سبب شوند به طوری که از یکسو با تولید موادی که سبب فعال شدن ترکیبات وازواکتیو پلاسما نظیر کالیکرین و برادی کینین می شود باعث افزایش شدید نفوذپذیری عروق، اتساع رگها و افت فشار خون (هیپوتنشن) می گردند که نهایتاً سبب استاز جریان خون و شوک می شود و از سوی دیگر با فعال کردن سیستم انعقاد خون منجر به انعقاد درون عروقی منتشر (DIC) و به دنبال آن تشکیل ترومبوس های ریز فراوان در بسیاری از بافتها بویژه بافتهای دارای گردش خون کوچک (Microvasculature) گسترده همانند ریه ها گشته و سرانجام ترومبوس های ریوی کشنده (Fetal pulmonary thrombosis) شکل خواهد گرفت (۱۵). ضمن آنکه با *Babesia ovis* می تواند عفونت شدید و حادی را مخصوصاً در گوسفندان بدون طحال سبب گردد و به دلیل آنوکسی گسترده در بافتهای بدن، مواد آزاد شده از تخریب و لیز سلولها شوک آندوتوکسیک را باعث می شوند.

دلیل دیگر توسط Jubb و همکاران در سال ۱۹۸۵ بیان شده است. ایشان معتقدند بیماریزایی *B. ovis* بسیار شبیه به *B. bigemina* است و علت اصلی شکل گیری ضایعات، قدرت بالای این انگلها در همولیز داخل عروقی گوپیچه های سرخ، ایجاد آنمی شدید و آنوکسی آنمیک در بافتهاست و در این میان با توجه به نیاز بافت قلب به خونرسانی فراوان و دایمی برای حفظ فونکسیون خود، تغییرات مذکور می تواند منجر به نارسایی انتهایی بطن چپ (Terminal left ventricular failure) گردد که ماحصل آن پرخونی شدید بافت ریه و تجمع مایعات ادمی در درون آلونول ها است (۱۱).



تصویر ۵- گوسفند مبتلا به عفونت تجربی با *Babesia ovis*. پرخونی، ادم بسیار شدید در اطراف رگهای خونی و پیرامون نورونها همراه با حضور ترومبوس های هیالین (نوک پیکان) در عروق بافت مغز (H&E، ×۱۰۰).

سیستم لمفور تیکولار، توکسیک بودن بعضی از ترکیبات و اجزا انگل برای میزبان، آنزیمهای پروتئولیتیک و سایر محصولات متابولیسم انگل که باعث فعال شدن آمین های وازواکتیو و عوامل اتساع عروقی پلاسما می شوند، شکل گیری ایمنی هومورال علیه آنتی ژن های انگل و مشارکت کمپلکس های آنتی ژن و آنتی بادی در شروع یا تشدید روند های شوک، DIC، چسبیدن گلبولهای قرمز آلوده به انگل، به یکدیگر و به اریتروسیت های سالم و به سلولهای آندوتلیال رگهای خونی که باعث انباشته شدن عروق کوچک از اریتروسیت ها (Plugging) و کاهش سرعت جریان خون در آنها می گردد نسبت می دهند (۴،۶،۸،۱۲،۱۶،۱۸).

با برداشت طحال قدرت دفاعی بدن دام مبتلا کاهش یافته و با تضعیف توان کنترل و حذف عامل بیماری، پاتوژنیسیته انگل افزایش یافته و فرآیندهای ایجاد شوک تشدید و سیر بیماری کوتاه تر و شدت بیماری بیشتر می گردد (۸،۹،۱۱،۱۲).

در مطالعه حاضر، علاوه بر پرخونی و ادماتوز بودن بافتهای مختلف بدن، در کلیه ها استاز جریان خون در کلافه مویرگی، گلو مرونونفریت افزایشی همراه با نکروز لوله ای حاد (ATN) کانونی در لوله های ادراری بویژه در لوله های پروگزیمال قابل مشاهده بود که می توانست دلیل نارسایی کلیوی حاد و در واقع سندرم شوک کلیوی (Kidney shock syndrome) و از دلایل اصلی مرگ سریع دامهای مبتلا باشد (۸،۱۱).

در این مطالعه، در دستگاه تنفس، ادم آلونولی حاد شدید همراه با نفوذ سلولهای آماسی چند هسته ای و تک هسته ای در دیواره آلونول ها، نقاط خونریزی، پرخونی شدید و حضور ترومبوس های هیالین در رگهای خونی کوچک جلب توجه می کرد. اکسودای سرورزی نشت یافته در فضای آلونولی با پروتئین نسبتاً زیاد و به رنگ صورتی و تقریباً فاقد سلولهای آماسی و رشته های فیبرین بود که حکایت از تغییرات شدید جدار رگهای خونی و خروج مقادیر فراوان مایعات حاوی پروتئین از درون رگها و وارد شدن آنها به داخل آلونول ها داشت که پس از مخلوط شدن با هوای تنفسی باعث ایجاد مایعات سفید



در عقده های لنفی به میان نیامده است (۸).

همچنان که نتایج پژوهش حاضر نشان می دهد در غیاب طحال، عقده های لنفی، به عنوان بخشی از سیستم مونسیت / ماکروفاژ، نقش مهمی را در فاگوسیتوز اریتروسیت های آلوده و سالم دارند که به همراه همولیز درون عروقی گویچه های سرخ از علل ایجاد آنمی در دامهای مبتلا محسوب می گردد. برخی از صاحب نظران، فاگوسیتوز فعال گلبولهای قرمز آلوده و غیر آلوده به انگل *B. canis* در داخل جریان خون و بیرون آن از جمله در طحال، عقده های لنفی، کبد و مغز استخوان را بویژه در سگهای با آنمی شدید ولی فاقد هموگلوبینوری آشکار را گزارش کرده اند (۱۷).

در مطالعه حاضر، آندوکاردیت و اپی کاردیت لنفوسیتیک، کانونهای خونریزی، دژنره شدن و نکروز فیبرهای عضلانی همراه با میکوکاردیت لمفوسیتوسیتیک جلب توجه می کرد. در یک مطالعه تجربی انجام شده بر روی *B. ovis* در گوسفند، پری کاردیت، آندوکاردیت و میکوکاردیت تک هسته ای و نکروز فیبرهای عضلانی قلب و خونریزی در اپی کارد، آندوکارد و میکوکارد، همو پری کاردیوم و هیدروپری کاردیوم دیده شده است (۸). بیشتر محققین ایجاد ضایعات قلبی بویژه از نوع دژنراتیو را در عفونت با انگل بازیا، بخصوص *B. bigemina* و *B. ovis*، به آنوکسی آنمیک شدید ناشی از همولیز درون عروقی حاد نسبت می دهند. با توجه به اینکه قلب برای حفظ فونکسیون خود نیاز فراوان و دایمی به خونرسانی دارد نارسایی قلبی حاصله را علت اصلی ضایعات مشاهده شده در ریه و حتی یکی از دلایل اصلی مرگ سریع دامها در عفونتهای حاد و شدید با این انگل می دانند (۱۱).

در این بررسی در سیستم اعصاب مرکزی، پرخونی و ادم در پرده های منژ و بافت مغز همراه با شواهدی از نکروز نورون ها و خونریزیهای پیرامون عروقی و ترومبوس های هیالن در شکل حاد و آنسفالوپاتی اسفنجی شکل در شکل مزمن مشاهده گردید. در مطالعه Habela و همکاران در سال ۱۹۹۱، آنسفالیت غیر چرکی همراه با میکروهموراژی و نوروفازی در شکل حاد و آنسفالوپاتی اسفنجی شکل با شواهدی از آنسفالومالاسی در حالت مزمن مشاهده شده است (۸). در مطالعه حاضر در هیچ یک از دامهای مورد مطالعه آثار آنسفالیت مشاهده نشد.

در هر حال برخلاف *B. ovis*، *B. bovis* قدرت پایینی در کلونیزه کردن گلبولهای قرمز و مسدود کردن (Plugging) عروق کوچک مغز و در نتیجه ایجاد بازیوز مغزی (Cerebral babesiosis) دارد (۸، ۱۷، ۱۸). در این مطالعه نشانه ای از انسداد مویرگهای مغز با اریتروسیت های آلوده در موارد حاد و یا مزمن مشاهده نشد. هر چند برخی از پژوهشگران همراه با سایر علائم بیماری درگیری سیستم اعصاب مرکزی را در بازیوز گوسفندی گزارش کرده اند (۱۴).

بازیاها بویژه بازیا بوویس و بازیا کنیس می توانند با ترشح یک آنزیم از نوع استرازاها باعث تغییر مستقیم فیبرینوزن و تبدیل آن به فیبرین، فعال شدن کالیکرئین پلازما و به دنبال آن فعال شدن فاکتور هاگمن (فاکتور ۱۲ انعقاد) و برانگیختن انعقاد درون عروقی منتشر (DIC) در سرتاسر بافتهای

در برخی از مطالعات علاوه بر ضایعات مذکور، هیدروتوراکس، هموتوراکس، هیالینه شدن دیواره آلونول ها، پنومونی سروزی فیبرینی و به دنبال آن پنومونی بینایی و شواهدی از گرانولوسیتوز ائوزینوفیلیک در دیواره آلونول ها که نشانگر شوک آنافیلاکتیک می باشد مشاهده شده است (۸، ۱۳، ۱۷).

در هر حال ضایعات ریوی مشاهده شده در این مطالعه، فراتر از یک ادم ریوی ساده بوده و بیشتر بر اکسوداسیون جنرالیزه بافت ریه و انباشته شدن آلونول ها و مجاری تنفسی از مایعات پروتئین دار دلالت می نمود و معرف حالت Shook lung بود و در شکل گیری آنها، علاوه بر نارسایی میکوکارد قلب ناشی از آنمی شدید ( $PCV \geq 10$  درصد در گوسفندان مبتلا)، یک عفونت فراگیر و شعله ور (Fulminate) نیز دخالت داشته است. به هر حال ضایعات ریوی یاد شده از بارزترین تغییرات بافتی و از مهمترین دلایل مرگ دامهای مذکور محسوب می شود و در صورت زنده ماندن آنها می توانست به یک پنومونی حاد شدید تبدیل گردد.

در کبد پر خونی و ادم، نکروزهای کانونی سلولهای کبدی، استاز صفرا در کانالیکول ها و راکتیو بودن این بافت در موارد حاد و پری کلانژیت، کلانژیوپیتیت، احتباس صفرا همراه با هیپرپلازی خفیف مجاری صفراوی و ترومبوس های هیالن در حالت مزمن مشاهده گردید. نکروزها الگوی خاصی نداشتند. ضایعات مشابهی نیز توسط سایر پژوهشگران گزارش گردیده است به طوری که در مطالعه Habela و همکاران در سال ۱۹۹۱، کلانژیت، پری کلانژیت، پیتیت با نکروز اطراف ورید مرکزی (سنتری لوبولار) در موارد شدید و همچنین استاز صفرا در پارانشیم کبدی و کانونهای نشست املاح صفراوی و تشکیل میکروگرانولوماهای کاذب در اطراف آنها و نقاط خونریزی دیده شده است (۸). در برخی از گزارشات بویژه در مورد *B. bovis*، ترومبوس ها به کرات در سینوزوئیدها و عروق کبدی مشاهده شده اند (۸). در عقده های لنفاوی در موارد حاد، لنفادنیت هموراژیک همراه با ادم شدید و نفوذ سلولهای آماسی از نوع لنفوسیت و نوتروفیل، مقادیر اندکی هموسیدرین، لنفوسیتولیز خفیف و اریتروفاگوسیتوز دیده شد و در یک مورد که بیماری حالت مزمن تری داشت علاوه بر پر خونی و ادم، هیپرپلازی فولیکول های لنفاوی در قسمت قشری همراه با حضور تعداد بسیار زیادی از ماکروفاژهای بزرگ حاوی مقادیر فراوان اریتروسیت های سالم و آلوده به انگل و نیز آماس و ادم دیواره رگهای خونی به خصوص آرتریول ها، رنگدانه هموسیدرین و آثار DIC مشاهده شد. ضایعات مشابه توسط سایر محققین نیز بیان شده است. Habela و همکاران در سال ۱۹۹۱، هیپرپلازی سیستم لمفور تیکولر، مقادیر فراوان سلولهای آماسی در سینوزوئیدها و تعداد زیاد ماکروفاژها و دیو سلولهای بزرگ حاوی گلبولهای قرمز (اریتروفاگوسیتوز) را در موارد حاد و ماکروفاژهای حاوی مقادیر زیاد هموسیدرین را در شکل مزمن گزارش کرده اند (۸). محققین اخیر لمفوسیتولیز خفیف را در فولیکول های لنفاوی بافت طحال، در گوسفندانی که طحال آنها برداشته نشده بود مشاهده کرده اند و علت آن را اثرات دپرس کننده بازیا بر روی سیستم ایمنی بدن می دانند. در گزارش مذکور، ذکری از لنفوسیتولیز و تغییرات دیواره آرتریول ها

## تشکر و قدردانی

بدین وسیله نگارندگان بر خود لازم می دانند مراتب تشکر و قدردانی خود را از امکانات تحقیقاتی به دست آمده از طرح تحقیقاتی بین دانشگاهی با کد ۰۳۹ از طرح شماره ۳۱۳۰۳۳۷۱ اعلام نمایند. همچنین از زحمات آقایان رحمان حسنی و محمد مهدی همایی فر برای تهیه مقاطع بافتی و رنگ آمیزیهای H&E و اختصاصی تشکر و قدر دانی می گردد.

## References

۱. توسلی، م. و رهبری، ص. (۱۳۸۰): نشانه های در مانگاهی در بابزیوز تجربی با بابزیا/اوویس در گوسفند. مجله دانشکده دامپزشکی دانشگاه تهران، ۵۶ (۲)، صفحه: ۳۲-۲۹.
۲. توسلی، م. و رهبری، ص. (۱۳۷۷): بررسی سرواپیدمیولوژی بابزیا/اوویس در گوسفندان در مناطق مختلف اقلیمی ایران. مجله دانشکده دامپزشکی دانشگاه تهران، ۵۳ (۴ و ۳)، صفحه: ۵۹-۵۵.
۳. رفیعی، ع. (۱۳۵۷): تک یاخته شناسی دامپزشکی و مقایسه ای، انتشارات وزارت علوم و آموزش عالی، صفحه: ۱۴۴-۱۵۵ و ۷۰۹-۶۴۹.
4. Carlton, W.W. and McGavin, M.D. (1995): Thomson's Special Veterinary Pathology, 2nd ed., Mosby, St. Louis, Missouri, USA. PP: 219-228, 292-293, 416.
5. Ellissalde, G.S., Wagner, G.G. and Craig, T.M. (1983): Hypcholesteremia and hypocortisolemia in acute and terminal *Babesia bovis* infections. Vet. Parasitol. 12: 1-11.
6. Ettinger, S.J. and Feldman, E.C. (1995): Textbook of Veterinary Internal Medicine, 4th ed., Harcourt Brace, W.B. Saunders Company, Philadelphia, USA, Vol.1. PP: 390-391.
7. Feldman, B.F., Zinke, J.G. and Jain, N.C. (2000): Schalm's Veterinary Hematology, 5th ed. Lippincott Williams & Wilkins, Philadelphia, USA. PP: 158-162.
8. Habèla, M.A., Reina, D., Navarrete, I., Redonodo, E. and Hernandez, S. (1991): Histopathological changes in sheep experimentally infected with *Babesia ovis*, Vet. Parasitol. 38: 1-12.
9. Jones, T.C., Hunt, R.D. and King, N.W. (1997): Veterinary Pathology, 6th ed., Lippincott Williams & Wilkins, Baltimore, Maryland, USA. PP: 595-598, 1114-1128.
10. Jubb, K.V.F., Kennedy, P.C. and Palmer, N. (1993): Pathology of Domestic Animals, 4th ed., Academic Press, San Diego, California, USA, Vol.3. PP: 186-191.
11. Jubb, K.V.F., Kennedy, P.C. and Palmer, N. (1985): Pathology of Domestic Animals, 3rd ed. Academic Press, San Diego, California, USA, Vol.2, PP: 361-373, Vol.3. PP: 44-45, 148-153.

بدن گردند (۱۱،۱۷). بعضی از محققین از عوامل ایجاد کننده DIC به انگل بابزیا بویژه گونه های *B. bovis* و *B. canis* و از ضایعات بارز و مشخص کننده بابزیوز حاد به تشکیل لخته های درون عروقی اشاره کرده اند (۱۱،۱۵). از سایر علل DIC می توان آزاد شدن ترومبوپلاستین بافتی ناشی از لیز و تخریب سلولها و فعال شدن سیستم انعقاد خارجی و نیز آزاد شدن مقادیر فراوانی از فسفولیپیدهای گلبولهای قرمز لیز شده را ذکر کرد (۱۲،۱۷) اما انعقاد درون عروقی منتشر از چهره های بارز عفونتهای *B. ovis* نبوده و تنها در موارد بسیار حاد و حاد بیماری آن هم در حیوانات طحال برداشته شده مشاهده می گردد زیرا لخته های کوچک خون، رشته های فیبرین و کمپلکس های حاصل از فعال شدن سیستم انعقاد پس از تشکیل در عروق کوچک به وسیله سیستم مونوسیت/ ماکروفاژ مخصوصاً در طحال حذف می شوند که در صورت فقدان طحال از جریان خون حذف نشده و میکروترومبوس ها در بافتی نظیر کلیه، مغز و ریه دیده خواهد شد (۷،۱۱). به هر حال شواهد هیستوپاتولوژیک دال بر اهمیت انعقاد درون عروقی در عفونتهای بابزیایی به جز در موارد حاد و در دامهای طحال برداشته شده وجود ندارد (۱۱).

نهایتاً باید گفت برخی از محققین عقیده دارند که بیماریزایی و به تبع آن یافته های بالینی و آسیب شناسی ناشی از عفونت *B. ovis* مخصوصاً در موارد حاد بسیار شبیه به *B. bigemina* است و اساس شکل گیری ضایعات بافتی بر تکثیر و تزايد انگل در درون گلبولهای قرمز و قدرت بالای این انگلها در همولیز داخل عروقی اریتروسیت ها و ایجاد بحران همولیتیک درون عروقی حاد و آنمی همولیتیک شدید استوار است که منجر به آنوکسی آمیک شدید در بافتها می گردد و در این میان ضایعات کلیوی، ریوی و قلبی هر کدام به تنهایی و نیز در کنار ضایعات دیگر می تواند برای دام مبتلا کننده باشد (۱۷، ۶، ۷، ۱۵). Soulsby در سال ۱۹۸۲، پاتوژنز بابزیا/اوویس را شبیه به *B. motasi* در گوسفند و *B. bigemina* در گاو ذکر کرده است. ایشان معتقد است اساس بیماری در بابزیاهای مذکور بر بحران همولیز درون عروقی حاد استوار است هر چند بابزیا/اوویس حدت کمتری از آنها دارد (۱۷). بعضی از پژوهشگران نظیر Pugh در سال ۲۰۰۲، بر این عقیده اصرار دارند که به طور کلی بابزیاهای نشخوار کنندگان کوچک نسبت به همتای آنها در گاو از پاتوژنیسیته پایین تری برخوردار می باشند (۱۴). Habela و همکاران در سال ۱۹۹۱، معتقدند که *B. bovis* و *B. ovis* از نظر ایجاد ضایعاتی که مشخص کننده فرآیند شوک هیپوولمیک می باشد بسیار به هم شبیه هستند (۸).

به هر حال در یافتن مکانیسم دقیق بیماریزایی *B. ovis* در دامهای سالم و در حیوانات فاقد طحال، چه به صورت تجربی و یا در عفونتهای طبیعی، نیاز به بررسی بیشتری دارد و به نظر می رسد محدود کردن تمامی رخدادها حاصل از عفونت با *B. ovis* در گوسفندان به همولیز درون عروقی حاد چندان صحیح نباشد هم چنانکه در سالهای اخیر نیز پژوهشهایی پیرامون نقش فعال شدن مواد وازواکتیو در این عفونت صورت پذیرفته است.



12. Mahoney, D.F. (1972): Immune response to hemoprotozoa, in: Immunity to Animal Parasites, Edited by E.J.L.Soulsby, Academic Press, New York, USA, PP: 301-341.
13. Patarroyo, J.H., Vargas, M.I. and Biludo, P.L. (1982): Descriptions of lesions in cattle in a natural outbreak of *Babesia bovis* infection in Brazil. Vet. Parasitol., 11: 301-308.
14. Pugh, D.G. (2002): Sheep and Goat Medicine, W.B. Saunders, Pennsylvania, USA. PP: 381-384.
15. Radostits, O.M., Gay, C.C., Blood, D.C. and Hinchcliff, K.W. (2000): Veterinary Medicine, 9<sup>th</sup> ed. W.B. Saunders, London, UK. PP:1289-1296.
16. Smith, D.P. (2002): Large Animal Internal Medicine, 3<sup>rd</sup> ed. Mosby, Missouri, USA. PP: 1051-1055.
17. Soulsby, E.J.L. (1982): Helminthes, Arthropods and Protozoa of Domesticated Animals. 7<sup>th</sup> ed. Bailliere Tindall, London, Uk. PP: 706-726.
18. Yeruham, I., Hadani, A., Galker, F., Avidar, Y. and Bogin, E. (1998): Clinical, clinico-pathological and serological studies of *Babesia ovis* in experimentally infected sheep, J. Vet. Med. B. 45: 385-394.