

مطالعه پاتولوژیک ضایعات کبدی ناشی از آفاتوکسیکوزیس تجربی در جوجه‌های گوشتی

دکتر علیرضا صفامهر*، دکتر جواد اشرفی هلان^۱، دکتر عبدالامیر علامه^۲، دکتر محمود شیوازاد^۳

دریافت مقاله: ۱۳ دی ماه ۱۳۸۲
پذیرش نهایی: ۱۵ اردیبهشت ماه ۱۳۸۳

A pathological study of hepatic lesions after experimental aflatoxicosis in broiler chickens

Safameher, A.R.,¹ Ashrafihelan, J.,² Allameh, A.A.,³ Shivazad, M.⁴

¹Department of Animal Sciences, Research and Sciences Campus, Azad University, Tehran-Iran. ²Department of Pathology, Faculty of Veterinary Medicine, University of Tabriz, Tabriz-Iran. ³Department of Biochemistry, Faculty of Medicine, Tarbiat Modarres University, Tehran-Iran. ⁴Department of Animal Science, Faculty of Agriculture, University of Tehran, Tehran-Iran.

Objective: To study gross and histopathologic lesions and also relative weight of liver in experimental aflatoxicosis in Ross broiler chicks.

Design: Experimental study

Animals: Two hundred and forty 1-day-old Ross broiler chicken.

Statistic analysis: Linear model analysis and Duncan's method for mean values with SAS package.

Procedure: The chickens were fed by NRC (1994) diet. Feed and water were provided ad libitum. The diets were divided into 3 groups: control (0 or basal) and treatment with 1 and 2 ppm of aflatoxin. Aflatoxin was produced by infecting of autoclaved rice with *Aspergillus parasiticus* NRRL-2999 in the flasks and titrated by TLC and HPLC. After 21 and 42 days, three chickens from each group randomly killed and their livers were weighed. Tissue samples were collected and fixed in 10% neutral buffered formalin, embedded in paraffin, sectioned at 5 μm and stained by haematoxylin and eosin (H&E).

Results: Relative weights of the livers (g/100g.b.w) in treatment groups were significantly increased as compared with control ($p < 0.05$). Histopathologic examination revealed severe fatty change, regeneration foci of liver cells, fibrosis of portal regions and bile ductule hyperplasia. The lesions were very severe in 42-days-old chickens and had the lesser severity in 21-days-old chickens.

Conclusion: Liver is the target organ for aflatoxin. Aflatoxin causes severe lesions in the liver and increases its relative weight. Prolonged exposure to low concentrations of toxin produces severe changes in fat metabolism and bile ductules proliferation.

J.Fac.Vet.Med. Univ. Tehran. 60,3:253-257,2005.

Keywords: aflatoxicosis, liver, chicken.

Corresponding author's email: safamehr@yahoo.com

هدف: مطالعه ضایعات ماکروسکوپی، تغییرات وزن نسبی و ضایعات میکروسکوپی کبد ناشی از آفاتوکسیکوزیس تجربی در جوجه‌های گوشتی.

حیوانات: ۲۴۰ قطعه جوجه گوشتی یک روزه از سویه تجاری رأس.

تحلیل آماری: روش آنالیز مدل‌های خطی و مقایسه میانگین‌ها به روش دانکن با استفاده از نرم افزار SAS.

روش: جوجه‌های مورد مطالعه به طور تصادفی در بین ۱۲ قفس تقسیم و از یک روزگی با جیره تجاری مطابق NRC اما در قالب جیره شاهد (بدون آفاتوکسین) و جیره‌های آلوده (دارای ۱ و ۲ ppm آفاتوکسین) و با دسترسی آزاد به آب و غذا تغذیه شدند. آفاتوکسین با استفاده از آلوده کردن برنج اتوکلاو شده با اسپرژیلوس پارازیتیکوس NRRL-2999 و داخل فلاسک‌های شیشه‌ای تولید و به روشهای TLC و HPLC اندازه‌گیری شد. در انتهای هفته سوم و ششم از هر قفس ۳ قطعه جوجه به طور تصادفی کشتار و پس از اندازه‌گیری وزن نسبی کبد، نمونه‌های بافتی مناسب برداشت و در فرمالین ده درصد بافر خنثی پایدار گردید که پس از گذراندن مراحل آماده‌سازی بافتی و تهیه بلوکهای پارافینی، مقاطعی به قطر ۵ میکرون تهیه و به روش هماتوکسیلین و اتوزین (H&E) رنگ آمیزی گردید.

نتایج: آنالیز واریانس مقادیر به دست آمده از اندازه‌گیری وزن نسبی کبدها نشانگر افزایش معنی دار ($P < 0.05$) وزن نسبی کبد در هر دو مقطع سنی ۲۱ و ۴۲ روزگی نسبت به گروه شاهد بود. در مطالعه ریزینی تغییر چربی (fatty change) بسیار شدید در سلول‌های کبدی، کانونهای متعدد کوچک و بزرگ از سلولهای کبدی در حال رژنره شدن، فیبروز نواحی باب و هیپریپلازی مجاری صفراوی کوچک در این نواحی در جوجه‌های با سن ۴۲ روزگی مشاهده گردید. در ۲۱ روزگی ضایعات میکروسکوپی شبیه به ضایعات فوق بود اما وسعت و تعداد کانونهای رژنره شدن سلولهای کبدی و همچنین شدت تغییر چربی، فیبروز و هیپریپلازی مجاری صفراوی کمتر از جوجه‌های ۴۲ روزه بود.

نتیجه‌گیری: کبد اندام هدف برای اثرات توکسیک آفاتوکسین بوده و علاوه بر ایجاد ضایعات بافتی شدید در آن، می‌تواند سبب افزایش وزن نسبی کبد گردد. تجویز آفاتوکسین با مقادیر کم ولی طولانی مدت سبب تغییرات شدید در متابولیسم چربی در سلولهای کبدی و نیز تکثیر مجاری صفراوی کوچک می‌شود.

مجله دانشکده دامپزشکی دانشگاه تهران، ۱۳۸۴، دوره ۶۰، شماره ۳، ۲۵۷-۲۵۳.

واژه‌های کلیدی: آفاتوکسیکوزیس، کبد، جوجه گوشتی.

(۱) گروه علوم دامی واحد علوم و تحقیقات، دانشگاه آزاد اسلامی، تهران - ایران.

(۲) گروه پاتوبیولوژی دانشکده دامپزشکی دانشگاه تبریز، تبریز - ایران.

(۳) گروه بیوشیمی دانشکده علوم پزشکی دانشگاه تربیت مدرس، تهران - ایران.

(۴) گروه علوم دامی دانشکده کشاورزی دانشگاه تهران، تهران - ایران.

* نویسنده مسؤول: safamehr@yahoo.com



جدول ۱- اجزاء و مقادیر محاسبه شده جیره های پیش دان و میان دان.

اجزاء جیره	پیش دان (۳ تا ۱۰ هفتگی) (به درصد)	میان دان (۴ تا ۶ هفتگی) (به درصد)
ذرت	۵۹/۸۵	۶۵
کنجاله سویا	۳۱/۷	۲۹/۵۳
پودر ماهی	۳	۰
روغن گیاهی سویا	۱/۸۱	۱/۸۸
دی کلسیم فسفات	۱/۱۶	۱/۰۹
پودر صدف	۱/۴۱	۱/۵۸
پیش مخلوط ویتامین + مواد معدنی	۰/۵	۰/۵
دی - ال - متیونین	۰/۱۴	۰/۰۷
آمپرولیوم	۰/۰۵	۰/۰۵
نمک طعام	۰/۲۸	۰/۲۱
مقادیر محاسبه شده:		
انرژی قابل سوخت و ساز (کیلوکالری بر گرم)	۲۹۵۰	۳۰۰۰
پروتئین خام (درصد)	۲۱/۲۲	۱۸/۷۵
کلسیم (درصد)	۰/۹۲	۰/۸۴
فسفر قابل دسترس (درصد)	۰/۴۱	۰/۳۲
لیزین (درصد)	۱/۱۶	۰/۹۶
متیونین (درصد)	۰/۵	۰/۳۶
متیونین + سیستمین	۰/۸۳	۰/۶۷

۱- هر نیم کیلوگرم مکمل ویتامینی حاوی: ۹۰۰۰۰۰ واحد بین المللی ویتامین A، ۲۰۰۰۰۰ واحد بین المللی ویتامین D₃، ۱۸۰۰ واحد بین المللی ویتامین E، ۰/۴ گرم ویتامین K₃، ۰/۱۸ گرم ویتامین B₁، ۰/۸۲۵ گرم ویتامین B₂، ۱ گرم ویتامین B₃، ۳ گرم ویتامین B₅، ۰/۳ گرم ویتامین B₆، ۰/۱۲۵ گرم ویتامین B₉، ۰/۱۵ گرم ویتامین H₂ و ۵۰ گرم کولین کلراید می باشد.
 ۲- هر نیم کیلوگرم مکمل معدنی حاوی: ۱۶ گرم منگنز (۶۰ درصد)، ۲۵ گرم آهن، ۱۱ گرم روی، ۴ گرم مس، ۰/۱۶ گرم ید، ۲ کیلوگرم سلنیوم و ۵۰ گرم کولین کلراید می باشد.

جدول ۲- اثر آفلاتوکسین بر وزن نسبی کبد در جوجه های گوشتی در سن ۲۱ و ۴۲ روزگی.

جیره	۲۱ روزگی	۴۲ روزگی
شاهد	۵/۹۸ ^a	۳/۱۶ ^a
۱	۸/۶ ^b	۵/۹۷ ^b
۲	۹/۴ ^b	۶/۱۶ ^b

حروف غیر مشترک در هر ستون بیانگر وجود اختلاف معنی دار می باشد (P < ۰/۰۵).

روزگی ایجاد و ضایعات آسیب شناسی بافت کبدی مورد مطالعه قرار گرفت.

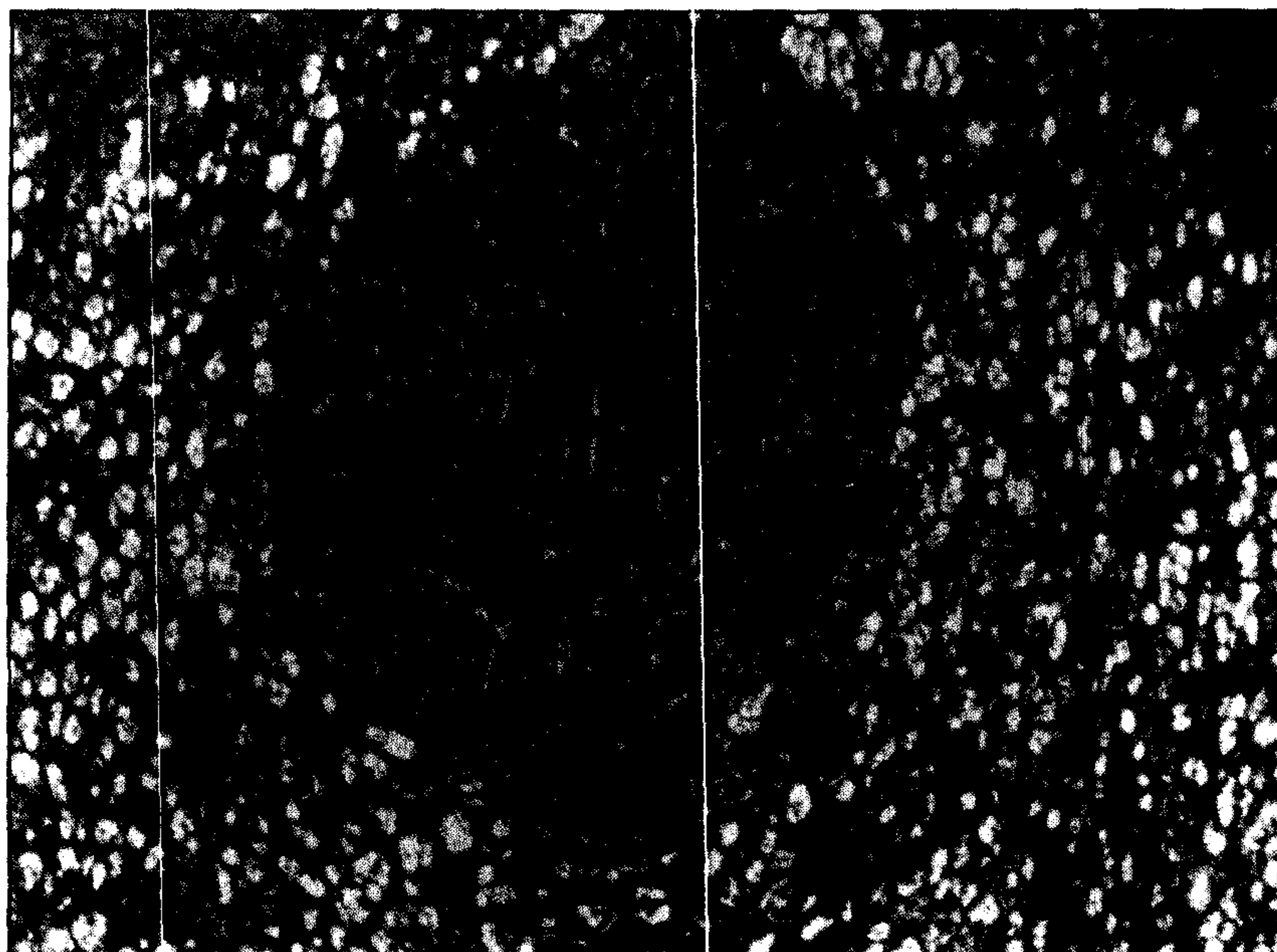
مواد و روش کار

دویست و چهل قطعه جوجه گوشتی از سویه تجاری رأس به طور تصادفی بین ۱۲ قفس تقسیم و از یک روزگی با جیره تجاری مطابق با توصیه سیستم تغذیه ای NRC (سال ۱۹۹۴) تغذیه شدند (جدول ۱). در این تحقیق سه نوع جیره غذایی استفاده شد: شاهد: بدون آفلاتوکسین، جیره ۱: جیره آلوده به آفلاتوکسین (۱ ppm)، جیره ۲: جیره آلوده به آفلاتوکسین (۲ ppm). جوجه های مورد مطالعه به آب و غذا دسترسی آزاد داشتند. آفلاتوکسین از طریق آلوده کردن برنج اتوکلاو شده و در داخل فلاسکهای شیشه ای با اسپرژیلوس پارازیتیکوس NRRL-2999 تولید گردید. به این ترتیب که بر روی برنج استریل، ۲ میلی لیتر از سوسپانسیون قارچ اسپرژیلوس پارازیتیکوس که حاوی ۱۰^۸ × ۱۶/۵ ارگانیزم قارچی بود اضافه گردید. محیط کشت ها، به مدت ۵ روز در درجه حرارت ۲۸ درجه سانتیگراد نگهداری و برای کشتن اسپوره ها از روش بخار دادن به برنج تخمیر شده، و برای خشک کردن آن از آون با ۵۶ درجه سانتیگراد هوای خشک بهره گرفته شد و سپس پودر آن تهیه گردید (۱۵). محتوای آفلاتوکسین پودر برنج توسط روش TLC و HPLC اندازه گیری شد (۱۵، ۱۸). پودر برنج (حاوی ۰/۳۷ mg/g مجموع آفلاتوکسین ها) به جیره پایه جهت فراهم نمودن مقادیر آفلاتوکسین مورد نظر (به ترتیب ۱ ppm و ۲ آفلاتوکسین برای گروه های تحت مطالعه ۲ و ۳) اضافه گردید.

پودر برنج حاوی چهار آفلاتوکسین طبیعی AFG1، AFB2، AFB1، AFG2، به ترتیب به نسبت های ۸۰/۷، ۹/۴، ۹/۷ و ۰/۲ درصد بود. در انتهای هفته سوم و هفته ششم از هر قفس سه قطعه جوجه گوشتی به صورت تصادفی کشتار شده و وزن نسبی کبد (گرم به ازای ۱۰۰ گرم وزن بدن) ثبت شد. نمونه های بافت کبد در محلول فرمالین ۱۰ درصد بافر خنثی پایدار گردید و سپس قطعاتی از بافتهای پایدار شده انتخاب و پس از برش دادن و گذراندن مراحل آماده سازی بافتی و تهیه بلوک های پارافینی، مقاطعی به قطر ۵ میکرون تهیه شده و با روش هماتوکسیلین و ائوزین جهت آزمایشهای هیستوپاتولوژیک رنگ آمیزی شدند. طرح آزمایشی مورد استفاده در این تحقیق کاملاً تصادفی و به هر تیمار ۳ تکرار اختصاص داده شد. تجزیه و تحلیل داده ها، با استفاده از نرم افزار آماری SAS و به روش آنالیز مدل های خطی و مقایسه میانگین به روش دانکن انجام گرفت (۱۴).

آفلاتوکسین ها (AFs) گروهی از مواد شیمیایی فوق العاده سمی بوده و توسط اسپرژیلوس فلاووس و اسپرژیلوس پارازیتیکوس تولید می شوند و می توانند به عنوان آلوده کننده های طبیعی در غذاهای دام و طیور حضور داشته باشند (۱۰). آفلاتوکسین ها در صنعت طیور از اهمیت فوق العاده ای برخوردار هستند زیرا مکرراً در مواد خوراکی تولید شده و موجب خسارات اقتصادی شدید و مشکلات سلامتی در طیور می شوند (۲). نشانه معمول آفلاتوکسیکوزیس مزمن در دام و طیور کاهش سرعت رشد و بازدهی پایین در حیوان می باشد (۷، ۵). آفلاتوکسیکوزیس در طیور با نشانه هایی همچون بی حالی، کم اشتها، همراه کاهش رشد، کاهش راندمان غذایی، کاهش تولید تخم مرغ، افزایش حساسیت به استرس های میکروبی و محیطی و افزایش مرگ و میر همراه است. آفلاتوکسیکوزیس موجب کم خونی، ممانعت از عملکرد مناسب سیستم ایمنی، مسمومیت کبدی، موتاژنز، تراژونز، سرطانیابی و خونریزی می شود (۳). در پژوهش حاضر آفلاتوکسیکوزیس به طور تجربی در جوجه های گوشتی دارای سن ۱ تا ۴۲



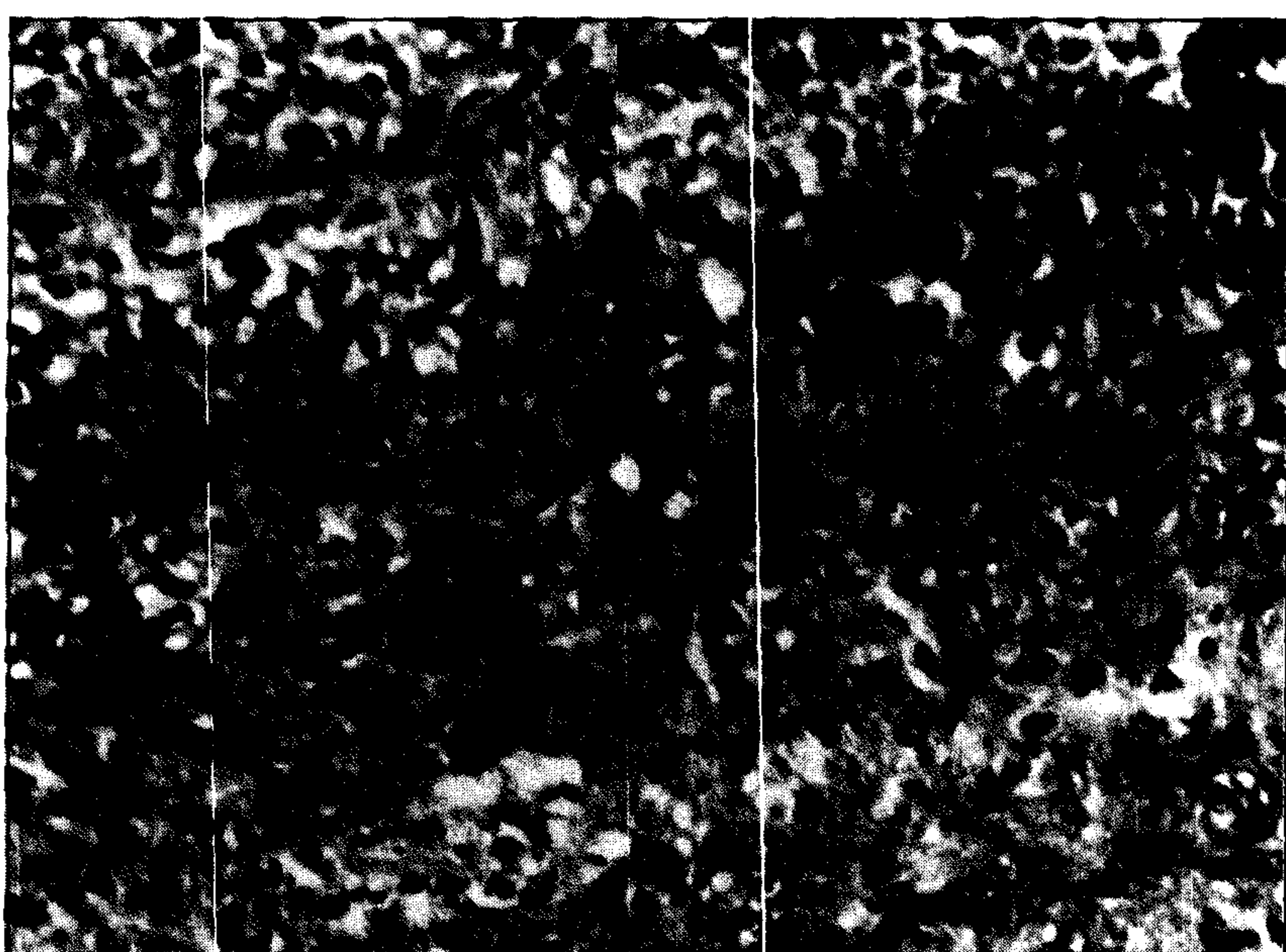


تصویر ۲- آفات توکسیکوزیس تجربی در جوجه‌های گوشتی. هیپرپلازی ندولر در سلولهای کبدی جوجه مبتلا به آفات توکسیکوز تجربی، ندول حاصل از رزتره شدن سلولهای کبدی مشاهده می‌شود (رنگ آمیزی H&E ۱۰۰).

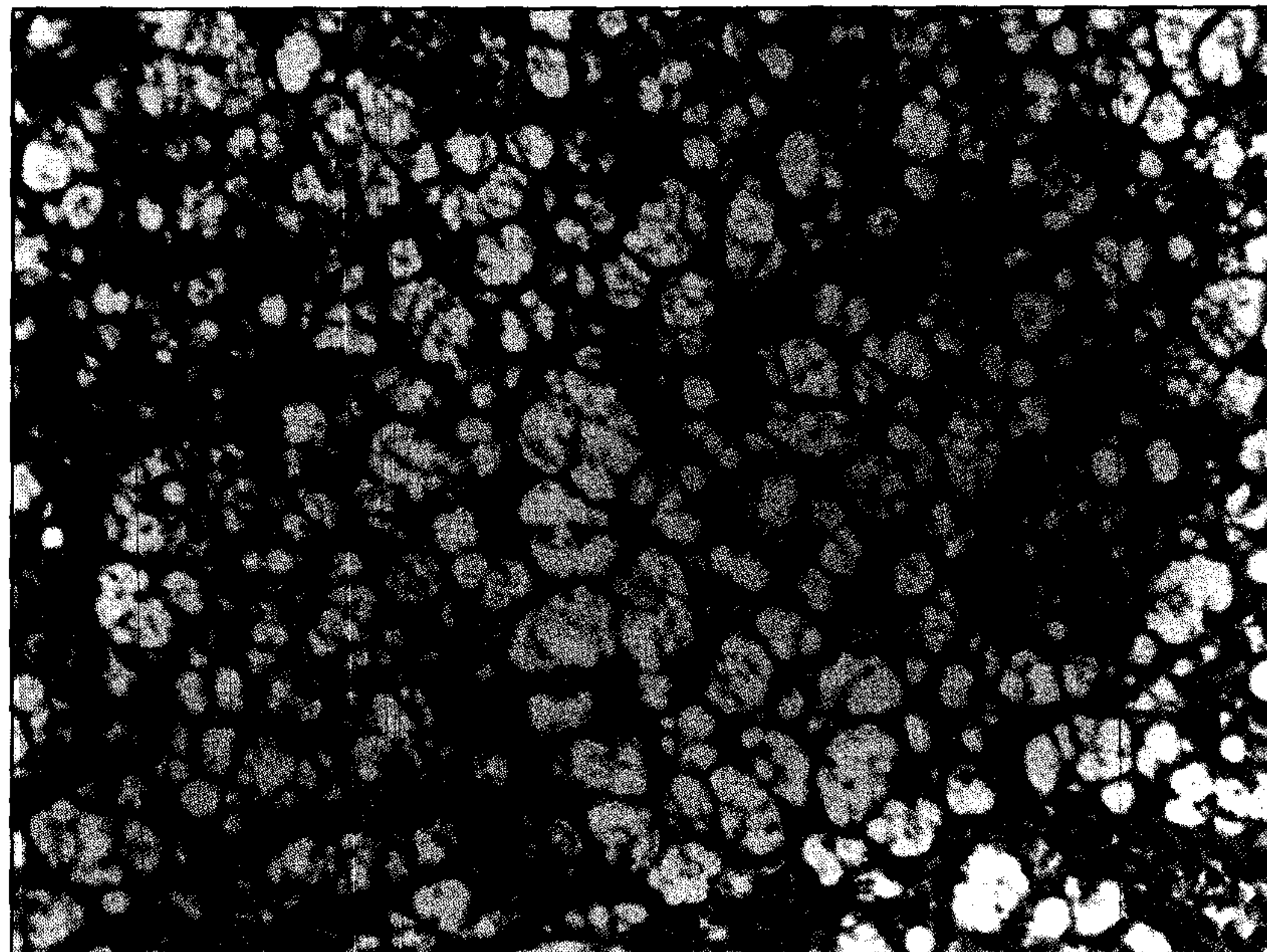
متابولیسم چربی نسبت داده شود. نتایج این تحقیق با نتایج Mani و همکاران در سال ۲۰۰۰، Fernandez و همکارانش در سال ۱۹۹۴ و Smith و Hamilton در سال ۱۹۷۰ مطابقت دارد. در معرض بودن با مقادیر کم آفات توکسیکین به مدت طولانی سبب کاهش میزان رشد و افزایش اندازه کبد می‌گردد بدون اینکه نشانه‌های درگیری کبدی به طور آشکار بروز نماید. بزرگ شدن اندازه کبد به هیپرتروفی شبکه آندوپلاسمیک صاف در هیپاتوسیت‌ها و نیز تغییر چربی مربوط است (۹).

ضایعات هیستوپاتولوژیک مشاهده شده در بافت کبد در جوجه‌های ۴۲ روزه به ترتیب زیر بود:

سلولهای کبدی دچار تغییر چربی (fatty change) بسیار شدیدی بودند به طوری که در اغلب سلولها، واکوتل‌های درشت چربی که تمام سیتوپلاسم سلول را فرا گرفته و هسته و ضمامم سلولها را به کنار رانده بود جلب توجه



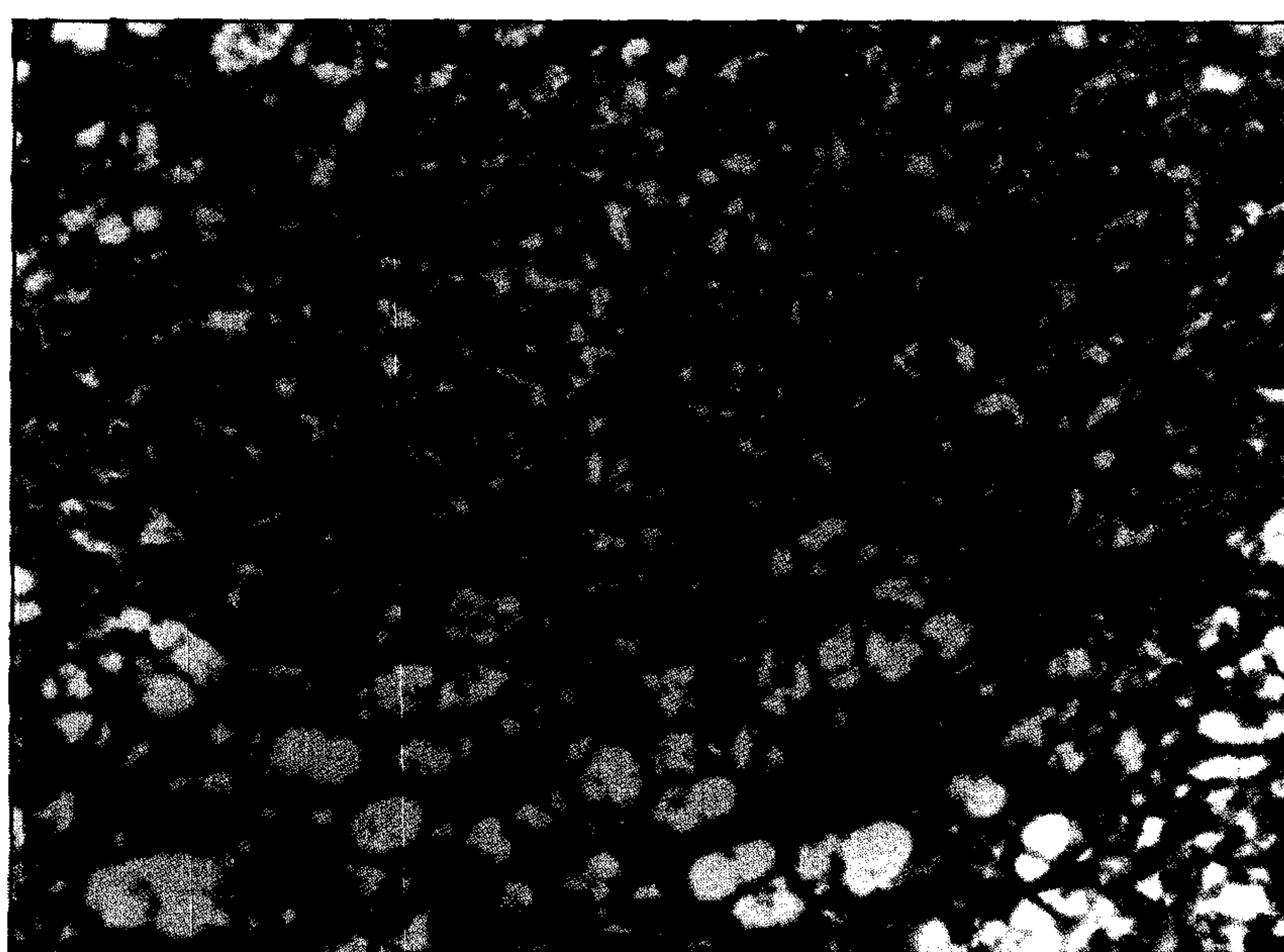
تصویر ۴- آفات توکسیکوزیس تجربی در جوجه‌های گوشتی. فیبروپلازی (تکنیر بافت همبندی) همراه با هیپرپلازی مجاری صفراوی کوچک در جوجه‌ها مبتلا به آفات توکسیکوز، مجاری صفراوی تازه تشکیل به صورت مجاری با لومن باریک و سلولهای پوششی (اپی‌تلیوم) زیاد و جوان که دارای هسته‌های درشت و پررنگ می‌باشند دیده می‌شود (رنگ آمیزی H&E ۴۰۰).



تصویر ۱- آفات توکسیکوزیس تجربی در جوجه‌های گوشتی. تغییر چربی بسیار شدید در سلولهای کبدی، سیتوپلاسم سلولهای کبدی از واکوتل‌های چربی انباشته شده و هسته این سلولها همراه با سایر ارگانل‌ها به حاشیه سلول رانده شده است (پیکان) (رنگ آمیزی H&E ۴۰۰).

نتایج و بحث

نتایج اثر آفات توکسیکین بر روی وزن نسبی کبد در جوجه‌های گوشتی در سن ۲۱ و ۴۲ روزگی در جدول ۲ نشان داده شده است. آنالیز واریانس تفاوت معنی داری بین گروه‌های تغذیه شده از جیره‌های حاوی آفات توکسیکین (۲ ppm) و گروه شاهد را نشان می‌دهد به طوری که در هر دو مقطع سنی، وزن نسبی کبد گروه‌های تغذیه شده از جیره‌های آلوده به آفات توکسیکین (جیره‌های ۳ و ۲) نسبت به گروه شاهد افزایش معنی داری داشته است ($P < 0.05$). کبد اندام هدف اثرات سمی آفات توکسیکین بوده و در دوزهای پایین آفات توکسیکین وزن نسبی آن سریع‌تر از اندامهای دیگر تحت تاثیر قرار می‌گیرد (۸). بر اساس نظر Tung و همکاران در سال ۱۹۷۲ افزایش در وزن کبد بایستی به افزایش ذخیره لیپید در سلولهای کبدی به دلیل آسیب به



تصویر ۳- آفات توکسیکوزیس تجربی در جوجه‌های گوشتی. تغییر چربی در سلولهای کبدی همراه با آثار رزتره شدن سلولهای کبدی مشاهده می‌گردد. نوک پیکان به یک هسته بزرگ سلول کبدی (مگالوسیتوز) اشاره می‌کند (رنگ آمیزی H&E ۴۰۰).



McGavin و همکاران در سال ۲۰۰۱ لیپیدوزیس و نکروز سلولهای کبدی، هیپرپلازی صفراوی، فیروز و اشکال غیرهمسان سلولهای کبدی (atypia) را از نشانه‌های میکروسکوپی آفلاتوکسیکوز مزمن در سگها برشمرده‌اند (۱۲). Randall و Reece در سال ۱۹۹۶ منظره توری مانند سیتوپلاسم سلولهای کبدی ناشی از تغییر چربی شدید و نیز تکثیر مجاری صفراوی پری پورتال را از تغییرات مهم آفلاتوکسیکوزیس طیور برشمرده‌اند (۱۳). Jones و همکاران در سال ۱۹۹۷ تکثیر مجاری صفراوی کوچک در اطراف لوبول‌های کبدی را مهم‌ترین و ثابت‌ترین نشانه مسمومیت مزمن در بین تمام گونه‌های حیوانات می‌دانند (۸). همچنین تغییرات هیپاتوسیت‌ها نظیر تغییر چربی، تورم و نکروز در مسمومیت مزمن با آفلاتوکسین بروز می‌کند. هر چند وسعت و شدت این ضایعات به اندازه مسمومیت حاد نیست و پس از پیشرفت ضایعات، ایجاد بافت همبندی فیبروواسکولار که باعث فیروز پری پورتال یا سیروز در کبد گشته و همراه با رژنره شدن ندولر هیپاتوسیت‌ها با تفاوت در اندازه هسته آنها و تشکیل هیپاتوسیت‌های مگالوسیتیک (megalocytic hepatocytes) مشاهده می‌گردد (۸).

به نظر Calnek و همکاران در سال ۱۹۹۱ مسمومیت با آفلاتوکسین را در پرندگان می‌توان به اشکال حاد (acute) و تحت حاد (subacute) تقسیم کرد که در حالت اخیر هیپرپلازی ندولر پارانشیم کبد، هیپرپلازی مجاری صفراوی، تغییر چربی شدید، فیروز نواحی باب همراه با نفوذ سلولهای التهابی از نوع هتروفیل و سلولهای تک هسته‌ای مهم شمرده شده است (۴). ضایعات مشابه توسط سایر محققین نیز مشاهده شده است (۱۶).

تشکر و قدردانی

بدین وسیله از مسئولین محترم و ریاست بخش طیور موسسه تحقیقات علوم دامی کشور و کارشناسان آزمایشگاه بیوشیمی بالینی و قارچ شناسی دانشکده علوم پزشکی دانشگاه تربیت مدرس که در اجرای این طرح تحقیقاتی کمال مساعدت و همکاری را مبذول داشتند و هم چنین از زحمات جناب آقای محمد مهدی همایی فربری برای تهیه مقاطع بافتی تشکر و قدردانی می‌گردد.

References

۱. خداکرم تفتی، ع.، مرجانمهر، س.ح. (۱۳۷۶): هیستوپاتولوژی پرندگان. تالیف سی. ریدل، ترجمه، چاپ اول، انتشارات دانشگاه شیراز، شماره ۲۵۸، صفحه: ۱۲۸.
2. Abo-Norag, M., Edrington, T.S., Kubena, L.F., Harvey, R.B. and Phillips, T.D. (1995): Influence of hydrated sodium calcium aluminosilicate and virginamycin on aflatoxicosis in broiler chicks. Poul. Sci, 74:626-632.

می‌کرد (تصویر ۱). بافت کبد منظره توری مانند پیدا کرده بود. به نظر می‌رسید تغییر چربی در اطراف نواحی ورید مرکزی گسترده‌تر و شدیدتر است. کانونهای نکروز وجود نداشت. آثار رژنره شدن در بافت کبد به صورت ایجاد کانونهای گرد کوچک تا بزرگ از سلولهای کبدی در حال رژنره شدن ملاحظه گردید. این کانونها به وسیله بافت همبندی ظریفی احاطه شده بود و از سلولهای با هسته‌های درشت و سیتوپلاسم اندک و فاقد واکوئل‌های چربی تشکیل شده بودند (تصویر ۲) در حالی که سلولهای کبدی اطراف کانونهای مذکور تغییر چربی شدیدی را نشان می‌دادند. در این نواحی، سلولهای رژنره شده دارای هسته‌های درشت و فعال با تفاوت در اندازه آنها، هستک درشت و کروماتین فراوان و سیتوپلاسم اندک مشاهده می‌گردید. علاوه بر این برخی از سلولهای کبدی دارای سیتوپلاسم فراوان و هسته‌های درشت (مگالوسیتوز) بودند (تصویر ۳) که احتمالاً می‌توانست نشانه توقف این سلولها در مرحله تقسیم سلولی باشد.

فیروز نواحی باب به صورت افزایش بافت همبندی در این نواحی همراه با تکثیر مجاری صفراوی کوچک مشاهده گردید. هیپرپلازی مجاری صفراوی کوچک نسبتاً شدید بود و در نواحی باب تعداد زیادی از مجاری مذکور با سلولهای نابالغ و جوان که هسته‌های درشت و سیتوپلاسم اندکی داشتند جلب توجه می‌کرد (تصویر ۴). هر یک از مجاری صفراوی تازه تشکیل شده دارای مجرای مرکزی (لومن) باریک بود و از ۲ الی ۴ سلول در دیواره خود تشکیل یافته بود. سلول‌های مفروش کننده مجاری صفراوی تازه تشکیل نابالغ بوده و نظم و ترتیب کامل نداشتند.

علاوه بر یافته‌های مذکور نفوذ سلول‌های آماسی در نواحی باب مشاهده گردید که غالباً از نوع لنفوسیت و ماکروفاژ بودند هر چند در برخی از آنها کانونهایی از حضور سلول‌های دانه‌دار (گرانولوسیت) نیز دیده می‌شد. همچنین احتباس صفرا به صورت تجمع املاح صفراوی به رنگ قهوه‌ای مایل به سبز تیره و کشیف در کانالیکول‌های صفراوی (bile canaliculi) دیده می‌شد. به هر حال در کبد این جوجه‌ها، کانون‌های وسیع نکروز و خونریزی وجود نداشت. ضایعات مشاهده شده در جوجه‌های با سن ۲۱ روزگی بسیار شبیه به ضایعات جوجه‌های با سن ۴۲ روزه بود ولی وسعت و تعداد کانونهای در حال رژنره شدن سلولهای کبدی کمتر بود. شدت فیروز نواحی باب و هیپرپلازی مجاری صفراوی و نفوذ سلولهای آماسی کمتر از ۴۲ روزگی بود و تغییر چربی حالت کانونی داشت و از شدت و وسعت کمتری برخوردار بود.

در مطالعه حاضر یافته‌های آسیب شناسی به دست آمده با مطالعات سایر محققین همخوانی دارد. Randall و برخی از صاحب نظران نکروز گسترده سلول‌های کبدی را از نشانه‌های آفلاتوکسیکوزیس حاد و مجاری صفراوی تزیاید یافته، تشکیل نواحی نوزایش، فیروز و حضور جمعیت متراکمی از سلولهای لنفوسیت و هتروفیل را از نشانه‌های آفلاتوکسیکوزیس مزمن در پرندگان ذکر کرده‌اند (۱). همچنین بروز هیپاتوم‌های کپسول دار و کلانژیوم در مسمومیت‌های طولانی مدت با آفلاتوکسین اشاره شده است (۱) که در بررسی حاضر آثاری از بروز این تومورها ملاحظه نشد.



3. Bailey, R.H., Kubena, L.F., Harvey, R.B., Buckiey, S.A. and Rottinghaus, G.E. (1998): Efficacy of various inorganic sorbents to reduce the toxicity of aflatoxin and T-2 toxin in broiler chickens. *Poul. Sci.*, 77: 1630-1632
4. Calnek, B.W. (1991): *Diseases of Poultry*. 9th ed., Wolf Publishing, London, UK, pp: 893-897.
5. Doerr, J.A., Huff, W.E., Wabeck, C.J., Cha, G.W., May, J.D. and Merkey, J.W. (1983): Effect of low level chronic aflatoxicosis in broiler chickens. *Poul. Sci.* 62:1971-1977.
6. Frenandez, A., Mariateresaverde, M., Gascon, J., Ramos, J., Gomez, D.F. and Chavez, G. (1994): Variations of clinical biochemical parameters of laying hens and broiler chickens fed aflatoxin-containing feed. *Avian Pathol.* 23:37-47.
7. Gabal, M.A. and Azzam, A.H. (1998): Interaction of aflatoxin in the feed and immunization against selected infections diseases in poultry, II. Effect on 1-day-old layer chicks simultaneously vaccinated against Newcastle Disease, infectious bronchitis and infectious bursal disease. *Avian Pathol.* 27: 290-295
8. Jones, T.C., Hunt, R.D. and King, N.W. (1997): *Veterinary Pathology*, 6th ed., Williams & Wilkins, Baltimore, USA, PP: 539-541
9. Jubb, K.V.F., Kennedy, P.C. and Palmer, N. (1993): *Pathology of Domestic Animals*. 4th ed., Vol.2, Academic Press, San Diego, California, USA, PP: 388-390.
10. Leeson, S., Diaz, G. and Summers, J.D. (1995): Aflatoxins. In: Leeson, S., Diaz, G. and Summers, J.D. (E.ds) *Poultry Metabolic Disorders and Mycotoxins*, Guelph, Canada University Books, pp: 248-279 .
11. Mani, K., Sundaresan, K. and Viswanathan. K. (2000): Preformental of commercial broiler strains under experimental aflatoxicosis. *Indian Journal of Poul. Sci*, 35(2): 176-180
12. McGavin, M.D., Carlton, W.W. and Zachary, J.F. (2001): *Thomson's Special Veterinary Pathology*. 3rd ed., Mosby, St.Louis, USA, PP: 110.
13. Randall, L.J. and Reece, R.L. (1996): *Color Atlas of Avian Histopathology*, Mosby-Wolfe, London, UK, pp: 83.
14. SAS Institute. (1982): *SAS User's Guide: Statistics*. SAS institute Inc., Cary, NC.
15. Shotwell, O.L., Hesseltine, C.V., Stubblefield, R.D. and Sorenson, W.G. (1966): Production of aflatoxin on rice. *Applied and Enviroment all of Microbiology*, 14:425-428.
16. Singh, H., Sanghu, B.S. and Singh, B. (1994): Prevalence and Pathology of Mycotoxicosis in Poultry. *Indian Journal of Poul. Sci.* 29(1): 101-103.
17. Smith, J.W., and Hamilton, P.B. (1970): Aflatoxicosis in the broiler chicken. *Poul Science*, 49:207-215.
18. Trucksess, M.W., Stack, M.E., Nesheim, S., Albert, R. and Romer, T. (1994): Multifunctional column coupled with liquid chromatography for determination of aflatoxins B1, B2, G1 and G2 in corn, Almonds, Brazil nuts, Peanuts and Pistachios nuts: collaborative study. *J.AOAC. Int.*, 77:1512-1521.
19. Tung, H.T., Donaldson, W.E. and Hamilton, P.B. (1972): Altered lipid transport during aflatoxicosis. *Toxicol.Appl. Pharmacol.*, 22: 97-104.

