

گزارش یک مورد شکاف کام در گوساله گاومیش

دکتر روزعلی باتوانی*

دریافت مقاله: ۱۶ شهریورماه ۱۳۸۲
پذیرش نهایی: ۲۹ فروردین ماه ۱۳۸۳

Cleft palate in buffalo calf (A case report)

Batavani, R. A.

Department of Clinical Sciences, Faculty of Veterinary Medicine, University of Urmia, Urmia-Iran.

Objective: To introduce cleft palate in buffalo calf

Animals: A 3 days old buffalo calf.

Procedure: Clinical examination and Necropsy.

Results: History taking showed dysphagia and nasal regurgitation of milk. Clinical examination diagnosed aspiration pneumonia and cleft palate. necropsy findings confirmed it. *J.Fac.Vet.Med.Univ. Tehran.60,3:303-304,2005.*

Keywords: cleft palate, buffalo

Corresponding author's email: alibatavani@ yahoo.com

هدف: معرفی شکاف کام در گوساله گاومیش.

حیوان: یک گوساله گاومیش ۳ روزه.

روش: معاینات بالینی و کالبدشکافی.

نتیجه: با توجه به تاریخچه مشکل قورت دادن شیر و برگرداندن آن از بینی و علایم بالینی پنومونی استنشاقی، شکاف کام تشخیص و با کالبدشکافی تایید گردید. مجله دانشکده

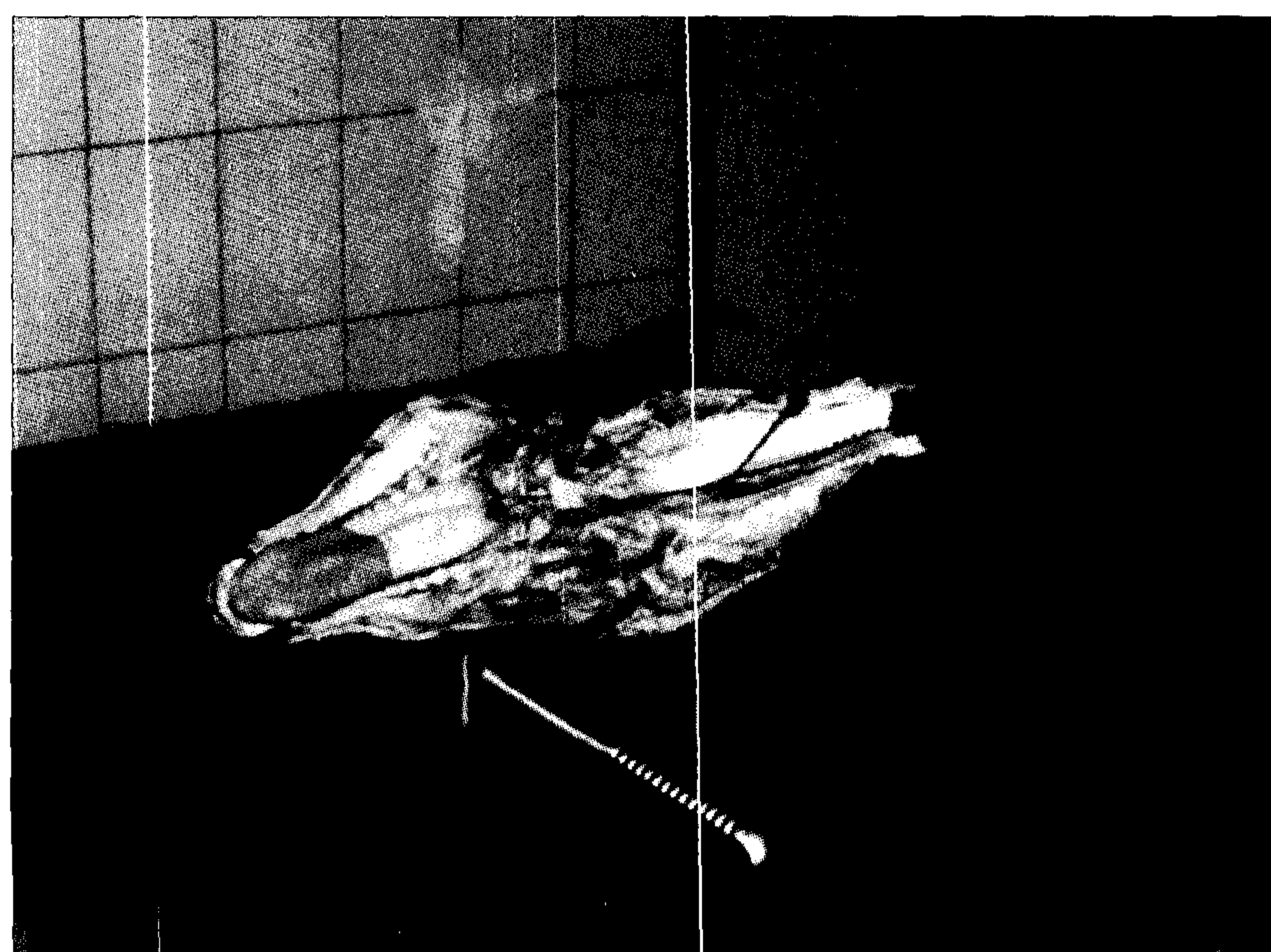
دامپزشکی دانشگاه تهران، ۱۳۸۲، دوره ۶۰، شماره ۳، ۳۰۴-۳۰۳.

واژه‌های کلیدی: شکاف کام، گاومیش.

شکاف کام نقصی است که در دوره تکامل جنینی اتفاق می افتد. درجات مختلف شکاف کام ممکن است با نقایص دیگر از قبیل لب شکری، سندرم گوساله پا خمیده، آرتروگر پیپوز، ناهنجاری های نخاع شوکی و دوتایی بودن سر همراه باشد (۱).

بیمار گوساله گاومیش ماده ای از نوع رودخانه ای بود که روز ۳ پس از تولد با تاریخچه مشکل قورت دادن شیر و برگرداندن آن از سوراخ های بینی به درمانگاه آورده شده بود. در معاینات بالینی ضمن مشاهده ابتلائی حیوان به پنومونی استنشاقی، شکاف کام تشخیص داده شد و پس از کالبدشکافی در سقف دهان شکاف کام تایید گردید (تصویر ۱).

از آنجایی که در این ناهنجاری بین دهان و بینی ارتباط برقرار می گردد پس از تولد نوزاد با مکیدن شیر تداخل می کند در نتیجه شیر مکیده شده به داخل دهان از بینی خارج می گردد و باعث پنومونی استنشاقی، تاخیر در رشد، گرسنگی و لاغری نوزاد می شود. در اتیولوژی این نقص عوامل ارثی و محیطی نقش اساسی دارند. وراثت پذیری شکاف کام در گوسفند و گاوهای نژاد هر فورد و شاروله گزارش شده است (۱۱). عوامل محیطی موجب شکاف کام، گیاهان سمی، داروها، تشعشعات و عوامل عفونی مخصوصاً ویروس های ناشناخته شکاف کام در نوزاد حیوانات اهلی گزارش شده است که مادران آن ها در دوره خاصی از آبستنی گیاهان سمی گونه های لوپینوس فور موسوس (خانواده باقلا)، کونیوم ماکولاتوم (شوکران سمی)، وراتروم کالیفرنیکوم (آهوخور)، داتورا استرامونیوم (تاتوره) و نیکوتینا گلاکا (تنباکوی وحشی) مصرف کرده اند (۶، ۸، ۹). گونه های مختلف حیوانات ممکن است حساسیت های متفاوتی را در برابر گیاهان ترا توژن بروز دهند. در یک گزارش تغذیه میش های آبستن در روزهای ۳۴-۵۵ حاملگی با گیاه تنباکوی وحشی، تنها یک بره از پنج بره متولد شده از سه میش، مبتلا به شکاف کام بود در حالی که تغذیه بزهای آبستن با همان گیاه در روزهای ۴۱-۳۲



تصویر ۱- شکاف کام در گوساله گاومیش ۳ روزه.

۱) گروه علوم درمانگاهی دانشکده دامپزشکی دانشگاه ارومیه، ارومیه - ایران.

* نویسنده مسؤول: alibatavani.com



References

۱. قاضی، س.، ر.، و عریان، ا. (۱۳۷۶): ناهنجاری‌های مادرزادی در دامپزشکی، تالیف: استانی، ام.، دنیس، انتشارات دانشگاه شیراز، صفحه: ۶۱-۷۵ و ۱۶۸-۱۶۷.
2. Bianchi, F., Calzolari, E., Ciulli, L., Cordier, S., Gualandi, F., Pierini, A. and Mossey, P. (2000): Environment and genetics in the etiology of cleft lip and cleft palate with reference to the role of folic acid. *Epidemiol. Prev.* 24: 21-27.
3. Bowman, K. F., Tate, L. P. J. R., Evans, L. H., and Dowick, W. J. (1982): Complications of cleft palate repair in large animals. *J. Am. Vet. Med. Assoc.* 180: 652-670.
4. Edwards, M. J., Agho, K., Attia, J. Diaz, P. Hayes, T., Illingworth and Roddick, L. G. (2003): Case- control study of cleft palate after maternal use of topical corticosteroid during pregnancy. *Am. J. Med. Genet.* 120A: 459-63.
5. Faron, G., Drouin, R., Pedneault, L., Poulin, L. D., Laframboise, R., Garrido-Russo, M. and Fraser, W. D. (2001): Recurrent cleft palate in sibilings of a patient with malabsorption syndrome, probably caused by hypovitaminosis a associated with folic acid and vitamin B (2) deficiency. *Teratology.* 63:161-3.
6. Keeler, R. F., Crowe, M. W. (1984): Teratogenicity and toxicity of wild tree tobacco, *Nicotiana glauca* in sheep. *Cornell Vet.* 74: 50-59.
7. Kirkham, L. E., Vasey, J. R. (2002): Surgical cleft palate repair in a foal. *Aust. Vet. J.* 80: 143-6.
8. Panter, K. E., Keeler, R. F. and Baker, D. C. (1988): Toxicoses in livestock from the hemlocks (*Conium* and *Cicuta* spp.). *J. Anim. Sci.* 66: 2407-13.
9. Panter, K. E., Stegelmeier, L. (2000): Reproductive Toxicoses of Food Animals. *Vet. Clin. North Am. Food Animal Prac.* 16: 531-544.
10. Panter, K. E., Weinzweig, J., Gardner, D. R. Stegelmeier, B. L. and James, L. F. (2000): Comparison of cleft palate induction by *Nicotiana glauca* in goats and sheep. *Teratology.* 61: 203-10.
11. Radostitis, O. M., Gay, C. C., Blood, D. C. and Hinchcliff, K. W. (2000): *Veterinary Medicine.* 9th ed. W. B. Saunders Company. London, pp: 247, 1727.
12. Schubert, J., Schmidt, R. and Syska, E. (2002): B. group vitamins and cleft lip and cleft palate. *Int. J. Oral Maxillofac Surg.* 31: 410-413.
13. Suva, F., Jin, y., Lu, H., Li, X., Tipoe, G. L., Lau, T. Y., Tamada, Y., Kuroki, K. and Fang, Y. R. (2001): Alteration of apoptosis in cleft palate formation and ectomesenchymal stem cells influenced by retinoic acid. *Okajimas Folia Anat Jpn.* 78: 179-86.

