

مطالعه وجود شن مغزی در اپی فیز گوسفند

محمدحسین توحیدی پور^۱* زهرا طوطیان^۱

^۱ گروه علوم پایه، دانشکده دامپزشکی، دانشگاه تهران، تهران - ایران

(دریافت مقاله: ۵ خردادماه ۱۳۸۵، پذیرش نهایی: ۱۰ شهریورماه ۱۳۸۵)

چکیده

جسم پینال اغلب حاوی کنکرسایون های ماسه مغزی (brain sand) است. کنکرسایون ها عمدتاً از فسفات ها و کربنات کلسیم تشکیل می گردند و تعداد آنها با افزایش سن زیاد می شود. منشاء و مکانیسم تشکیل آن به طور دقیق شناخته نشده است. اجسام کلسیفیه به عنوان نقطه مرجعی در رادیوگرافی جمجمه مورد استفاده قرار می گیرند. نظر به اهمیت ماسه مغزی مطالعه حاضر به تحقیق در ارتباط با وجود ماسه مغزی در گوسفند می پردازد. برای این منظور تعداد ۲۴ نمونه اپی فیز گوسفندان ۷، ۶، ۴، ۳ ساله داخل محلول بوئن (Boins fluid) قرار گرفت. پس از ۸ ساعت نمونه ها از محلول بوئن به الکل ۷۰ درصد انتقال داده شدند. بعد از ۷۲ ساعت نمونه ها پاساژ و پس از آمادش بافتی به روش ون کوسا (Von Kossa) رنگ آمیزی گردیدند و با میکروسکوپ نوری مورد مطالعه قرار گرفتند. همچنین در این مطالعه تعداد ۶ نمونه مغز کامل پس از قرار گرفتن در محلول ۱۰ درصد فرمالین به مدت دو ماه، در ارتباط با اپی فیز مورد مطالعه قرار گرفت. نتایج بدست آمده نشان داد که فقط در نمونه مغز گوسفند ۷ ساله ماسه مغزی سیاه رنگ در مرکز پارانشیم غده وجود دارد.

واژه های کلیدی: اپی فیز، ماسه مغزی، گوسفند.

به ضخامت ۵ میکرون تهیه و به روش ون کوسا رنگ آمیزی گردید و با میکروسکوپ نوری مورد مطالعه قرار گرفت.

مقدمه

اپی فیز انسان اغلب حاوی کنکرسایون هایی است که ماسه مغزی (sand brain) نامیده می شود کنکرسایون ها عمدتاً از فسفات ها و کربنات کلسیم تشکیل می گردند و تعداد آنها با افزایش سن زیاد می شود (۲). مکانیسم تشکیل شن مغزی به خوبی شناخته نشده است. فرضیه ای که راجع به تشکیل کنکرسایون وجود دارد این است که پلی پیتید ممکن است همراه با یک پروتئین حاصل از سلولها آزاد شوند. مکانیسم ترشح پلی پیتید در دستگاه گردش خون شامل تغییر تعویض کلسیم می باشد. بر اساس فرضیه دیگر کنکرسایون به علت افزایش انعقاد مواد داخل سلولی و مواد زائدی که با مواد معدنی مخلوط می شوند ایجاد می گردند. این نکته به علت کاهش درناژ مایع بافتی اپی فیز همراه با سن مشخص گردیده است (۳، ۷، ۹). آهکی شدن (calcification) اپی فیز دوران کودکی در انسان شروع شده و به طریقه رادیوگرافی می توان آن را در دوران بلوغ مشاهده کرد. نقاط آهکی شده در استرومای اپی فیز به صورت توسعه یافته دیده می شود (۱۰). با توجه به اهمیت اپی فیز در حیوانات بر آن شدیم که وجود شن مغزی را در گوسفند مورد مطالعه قرار دهیم.

نتایج

در بررسی میکروسکوپی، نشان داده شد که اپی فیز گوسفند دارای کپسولی از نرم شامه است که از آن تراکولهای نرم شامه بدخل آن نفوذ و غده را لوبوله کرده و لوبها به لوبولها تقسیم می شوند. در نمونه های اپی فیز گوسفندان ۳ ساله (تصویر ۱) و ۴ ساله (تصویر ۲) و ۶ ساله (تصویر ۳) اثری از شن مغزی دیده نشد ولی در اپی فیز گوسفند ۷ ساله (تصویر ۴) شن مغزی برنگ سیاه دیده شد. اطراف شن مغزی را سلولهای پنیئالوسیت (Pinealocytes) فرا گرفته بود.

بحث

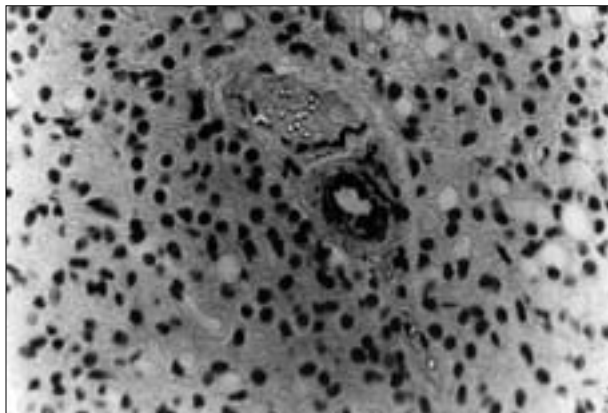
معدنی شدن (Mineralization) رگهای خونی مغز در حیوانات مختلف به خصوص در اسب بالغ گزارش شده است (۴) تومورهای اپی فیز نیز از دیگر ضایعاتی است که قابل ذکر می باشد (۱۰). معدنی شدن در بعضی بافتهای مختلف بدن ممکن است اتفاق بیفتد که در رباطها و زرد پی عضلات به صورت نوعی متاپلازی (Metaplasia) می باشد نه آهکی شدن صرفاً بعضی از بافتهای بدن تمایل بیشتری برای جذب کلسیم دارند (۱۱) همچنین شن مغزی در انسان و گاو (۲، ۷، ۸) در قسمتهای مرکزی اپی فیز دیده شده است.

شن مغزی در سنین پایین تر در گوسفند وجود نداشت در حالی که در سن ۷ سالگی شن مغزی مشابه انسان و گاو در قسمتهای مرکزی اپی فیز مشاهده گردید در خرگوش و موش صحرایی شن مغزی در ناحیه اطراف اپی فیز توسط سایر محققین گزارش شده است (۳، ۷). نتایج این تحقیق نشان دهنده وجود شن

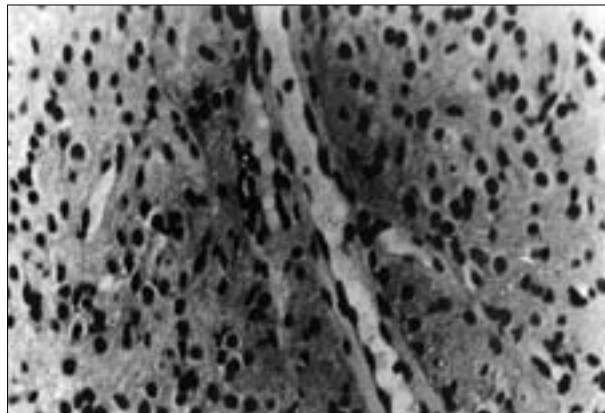
مواد و روش کار

در این مطالعه تعداد ۲۴ نمونه اپی فیز گوسفندان بالغ ۷، ۶، ۴، ۳ ساله از هر سن ۶ نمونه بلافاصله بعد از کشتار با استفاده از اهر برقی و برداشت سقف کاسه سر تهیه گردید. نمونه ها ابتدا داخل محلول بوئن (Boins fluid) به مدت ۸ ساعت قرار گرفت و سپس به محلول الکل ۷۰ درصد انتقال یافت و بعد از ۷۲ ساعت، نمونه ها را پاساژ و سپس برش های پی در پی (serial section)

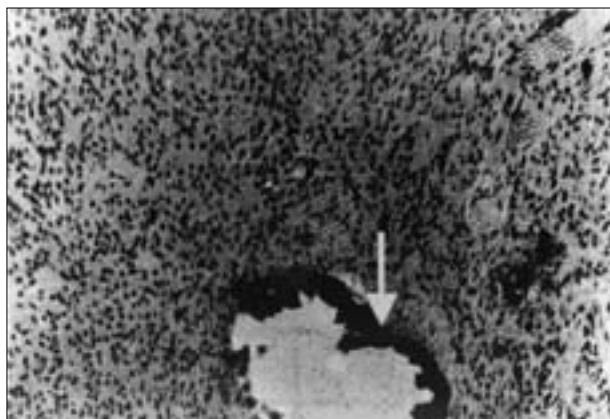




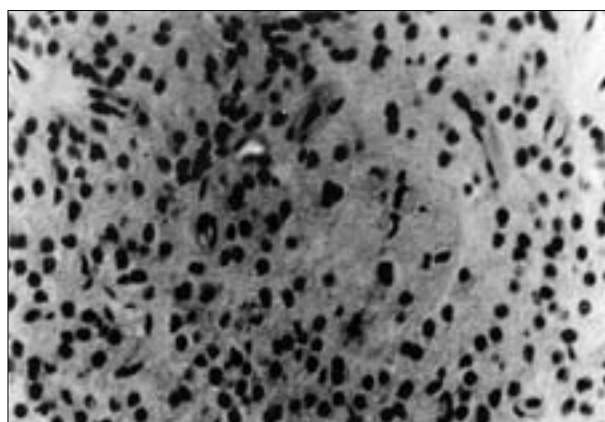
تصویر ۲- سلولهای اپی فیز گوسفند ۴ساله (X۱۲۸۰).



تصویر ۱- سلولهای اپی فیز گوسفند ۳ساله (X۱۲۸۰).



تصویر ۴- سلولهای اپی فیز گوسفند ۷ساله، بیکان: شن مغزی (X۵۰۴۰).



تصویر ۳- سلولهای اپی فیز گوسفند ۶ساله (X۱۲۸۰).

References

1. Anderson, W.A.D., Thomas, M.S.(1980) Synopsis of pathology 10th Ed. The C.V. Mosby Company SL Louis. Toronto - London. pp. 606.
2. Bargmann, W.(1943) Die epiphysis cerebri in: Hdb mikrosk. Anat. Mensch.Bd. VI Von Moldendorff, W. Ed., Springer Verlag. Berlin. pp. 309-502.
3. Diehl, B.J.M., Cell tiss, Ros, 1978, 195: pp. 359 - 366.
4. Donald Mcgavin, M.(2001) Special veterinary pathology 3rdEd. Mosby Company. Stlouis London, Philadelphia, Sydney, Toronto. pp. 405.
5. Fawcett, D.W.(1986) Text of histology 11th Ed. W.B. Saunders, Philadelphia. pp. 359-361, 536 - 537.
6. Getty, R., Sisson, Grossman.(1975) The Anatomy of domestic animals 5thEd. Philadelphia London, W.B. Saunders Company. pp. 1075.
7. Kawamura, N., Ishibashi, T.(1986) Scanning electron microscopy of brain sand in the pineal gland JPN.J. Zootech Sci. 57: 1043 - 1045.
8. Kristic, R.(1976) Cell Tiss. Res. 174: 129-137.
9. Lukaszyk, A., Reiter, R.J.(1975) Am.J. Anat. 143:

مغزی در سنین بالاتر است و مشخص می کند که تولید شن مغزی نشانه از یاد سن می باشد.

451- 464.

10. Ritchie, A.C.(1990) Textbook of pathology 9thEd. Lea and febiger. Philadelphia, London. pp.1456.
11. Thomason, R.G. (1984) General veterinary pathology 2nd edition. W.B. Saunders Company. Philadelphia London, Toronto, Mixicocity, Sydney, Tokyo.pp.42.



STUDY OF BRAIN SAND IN SHEEP EPIPHYSIS

Tohidipour, M. H.^{1*}, Tootian, Z.¹

¹Department of Basic Sciences, Faculty of Veterinary Medicine, University of Tehran, Tehran-Iran

(Received 26 May 2006 , Accepted 1 September 2006)

Abstract:

Pineal bodies usually contain a concretion called brain sand. Concretion is mostly composed of phosphate and calcium carbonate. The concretion increases with age, however the origin and mechanism of formation of these materials are not clearly understood. Calcified bodies are usually used as a guide in radiographic studies. Due to the importance of these materials, this research was done on brain sands in sheep brains. In this research, 24 specimens of pineal glands were collected from sheep at the ages of 3, 4, 6 and 7 years. They were then fixed in boin's Fluid for 8 hours and then put in 70% ethanol. After 72 hours, the specimens were stained by Von Kossa and studied with light microscope. For studying pineal body, 6 whole brains were put in 10% formaldehyde for 2 months. Results showed that brain sands were only seen in 7 years old sheep in the central part of pineal glands.

Key words: epiphysis, brain sand, sheep.

