

گزارش یک مورد واریاسیون مهره‌ای در اسبچه خزر

محمدرضا پریانی^{۱*}، حسن گیلانپور^۲، محمدحسن صبوری^۲، کاظم چاوشی پور^۲^۱ گروه علوم پایه دانشکده دامپزشکی دانشگاه آزاد اسلامی واحد کرج، کرج - ایران .^۲ گروه علوم پایه دانشکده دامپزشکی دانشگاه تهران، تهران - ایران .

(دریافت مقاله: ۱۲ اردیبهشت ماه ۱۳۸۴، پذیرش نهایی: ۲۸ آذر ماه ۱۳۸۵)

چکیده

اسکلت ۷ رأس اسبچه خزر بر اساس روش‌های متداول پس از تهیه و آماده‌سازی مورد بررسی قرار گرفت. یک مورد واریاسیون مهره‌ای از نظر تعداد مهره‌های سینه‌ای، کمری و خاجی و وجود دنده نوزدهم مشاهده شد. در رابطه با واریاسیون مهره‌های ستون مهره‌ای گزارشی در رابطه با اسبچه خزر موجود نیست. با توجه به شباهت‌های موجود در بین تک‌سمی‌ها و واریاسیون‌های گزارش شده چنین وضعیتی غیر عادی بنظر نمی‌رسد.

واژه‌های کلیدی: آناتومی، مهره، واریاسیون، اسب، اسبچه خزر.

بود که آخرین مهره سینه‌ای دنده‌ای جوش خورده با بدنه مهره داشت (تصویر ۱). تعداد مهره‌های کمری ۵ عدد و تعداد مهره‌های خاجی ۶ عدد شمارش گردید (تصویر ۲).

بحث

تعداد مهره‌های سینه‌ای در اسب اغلب ۱۸ عدد است. گزارشی‌هایی وجود دارد که نشان می‌دهد مواردی مبنی بر ۱۹ عدد بودن مهره‌های سینه‌ای نیز دیده شده است که گاهی اوقات آخرین آنها همراه با دنده بوده است (۴، ۵). در مواردی نادر ۱۷ عدد مهره سینه‌ای نیز گزارش گردیده است (۴). در این اسبچه تعداد مهره‌های سینه‌ای ۱۹ عدد بوده است که بنا بر منابع موجود و وجود مهره نوزدهم حامل دنده در اسب زیاد غیر معمول نیست. از این رو می‌توان گفت که در اسبچه خزر هم ممکن است چنین حالت‌هایی دیده شود.

تعداد مهره‌های کمری اغلب ۶ عدد است اگرچه ۵ عدد نیز در اسب اهلی، الاغ، اسب عرب، اسب پرژوالسکی و قاطر گزارش گردیده است (۶، ۷، ۸). بدین ترتیب در این اسبچه مورد مطالعه و وجود ۵ عدد مهره کمری در مقایسه با سایر تک‌سمیان دلیل بروضعیتی خاص نمی‌باشد بویژه آنکه در مواردی که تعداد مهره‌های سینه‌ای ۱۹ عدد باشد تعداد مهره‌های کمری ممکن است به ۵ عدد تقلیل یابد (۴).

مهره خاجی بطور معمول از جوش خوردن ۵ مهره ایجاد می‌شود، تعداد این مهره‌ها در اسب اهلی، اسب پرژوالسکی و شتلند پونی ۴ یا ۶ عدد گزارش گردیده است و در قاطر و الاغ ۶ و ۷ عدد نیز ذکر شده است (۸) بنابراین و وجود ۶ عدد مهره در تشکیل مهره خاجی در این اسبچه مورد مطالعه تناقضی با گزارشات موجود در رابطه با تک‌سمیان ندارد.

در این اسبچه خزر و وجود ۱۹ مهره سینه‌ای همراه با دنده، ۵ مهره کمری و حضور ۶ عدد مهره خاجی که مطابق با واریاسیون‌های گزارش شده می‌باشد وضعیتی غیر عادی بنظر نمی‌رسد ولی وجود چنین موردی در اسبچه خزر با

مقدمه

اسبچه خزر نژادی متعلق به ایران می‌باشد و تاکنون مطالعات پراکنده‌ای بر روی آن صورت گرفته است. این نژاد اسبی است نادر، با جثه کوچک و قدی حداکثر ۱۲۰ سانتیمتر که در سواحل دریای خزر یافت می‌شود. این اسب اولین بار توسط فیروز در سال ۱۹۶۵ کشف و گزارش گردید (۱، ۲). نقش اسبچه خزر در آثار بجا مانده از ایران باستان موجود است به طوری که اکثر باستان‌شناسان وجود اسب‌های کوچک را از ۴۰۰۰ سال قبل از میلاد در ایران باستان تأیید می‌نمایند (۳).

به طور کلی فرمول مهره‌ای در اسب به شرح زیر می‌باشد:

C7, T18, L6, S5, Ca15-21

بدین ترتیب تعداد مهره‌های گردنی (C) ۷ عدد، تعداد مهره‌های سینه‌ای (T) ۱۸ عدد، مهره‌های کمری (L) ۶ عدد بوده و مهره خاجی (S) نیز از جوش خوردن ۵ عدد مهره تشکیل می‌شود. مهره‌های دم (Ca) از نظر تعداد متفاوت بوده و به طور میانگین ۱۸ عدد می‌باشند (۴).

متغیر بودن تعداد مهره‌های سینه‌ای در اسب و مهره‌های کمری در اسب والاغ و اسب پرژوالسکی در برخی از منابع گزارش شده است (۴، ۶، ۷، ۸).

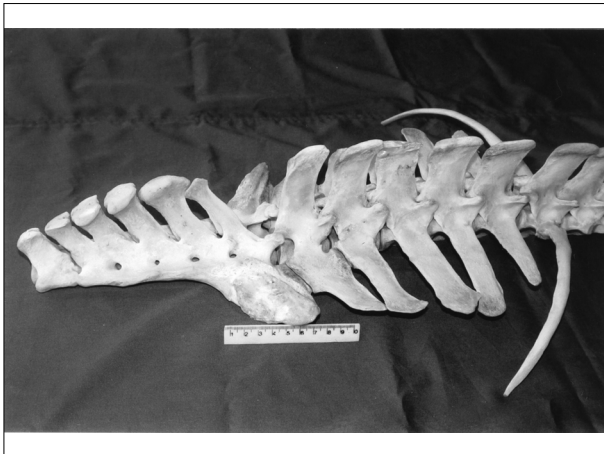
مواد و روش کار

اسکلت ۷ رأس اسبچه خزر به روش‌های متداول در آناتومی آماده و پاکسازی گردید. ستون مهره‌ها در مقایسه با سایر تک‌سمیان بدقت مورد بررسی قرار گرفت و از قسمتهای مختلف عکسبرداری گردید.

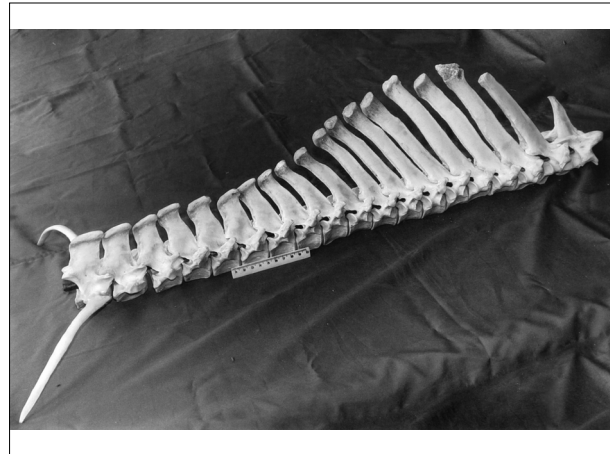نتیجه

در این مطالعه ضمن بررسی اسکلت ۷ رأس اسبچه خزر یک مورد واریاسیون مهره‌ای مشاهده گردید. این اسکلت دارای ۷ مهره گردنی بود که مشابه با سایر نژادهای اسب است. تعداد مهره‌های سینه‌ای در این اسبچه ۱۹ مهره





تصویر ۲ - نمای جانبی مهره‌های کمری و خاجی، ۵ عدد مهره کمری و ۶ عدد مهره خاجی مشخص است. آخرین مهره سینه‌ای به همراه دنده جوش خورده به بدنه آن نیز دیده می‌شود.



تصویر ۱ - نمای جانبی مهره‌های سینه‌ای، ۱۹ عدد مهره‌های سینه‌ای که بدنه آخرین آنها با دنده جوش خورده است.

References

1. Firouz, L. (1972) The Caspian Miniature Horse of Iran. Field Research projects, Coconut Grove, Miami, Florida.
2. Firouz, L. (1990) The Caspian Miniature Horse of Iran. Proceeding of the fall. Scientific conference of the faculty of veterinary medicine.
3. Firouz, L. (1999) Foundation stock Caspians. In Proceedings. The first international congress on the Caspian horse. Brenham, Texas, USA, 11th and 12th September.
4. Getty, R. (1975) Sisson and Grossman's Anatomy of the Domestic Animals. 5th Ed. W.B. Saunders co. Philadelphia.
5. Stecher, R. M. (1959) The Prezewalski horse: notes on variations in the lumbo-sacral spine. Proc. First international symposium on Prezewalski horse, Praug, September 5-8. Zoological garden.
6. Stecher, R. M. (1961) Ankylosing lesions of the spine. J. Am. Vet. Med. Assoc. 138: 248-255.
7. Stecher, R. M. (1961) Numerical variation in the vertebrae of the Prezewalski horse. Mammalia 25: 192-194.
8. Stecher, R. M. (1962) Anatomical variations of the spine in the horse. J. Mammalogy 43: 205-219.

توجه به محدودیت این نژاد و مطالعات انجام شده بر روی آن و عدم گزارش مواردی این چنین از اهمیت خاصی برخوردار است.

تشکر و قدردانی

این مطالعه در بخش آناتومی دانشکده دامپزشکی دانشگاه تهران انجام گرفته است و از آقای دکتر درداری در رابطه با تهیه برخی نمونه‌های اسبچه خزر سپاسگزاری می‌گردد.



A CASE REPORT OF VERTEBRAL VARIATION IN CASPIAN MINIATURE HORSE

Paryani, M.R.^{1*}, Gilanpour, H.², Sabouri, M.H.², Chavoshpour, K.²

¹Department of Basic Sciences, Faculty of Veterinary medicine, Islamic Azad University, Karaj branch, Karaj-Iran.

²Department of Basic Sciences, Faculty of Veterinary medicine, University of Tehran, Tehran-Iran.

(Received 2 May 2005 , Accepted 19 December 2006)

Abstract:

Seven Caspian miniature horses, aged above two years, were used for this study. The skeleton of these horses were cleaned and prepared using appropriate techniques. The vertebral column was studied and photographed. The vertebral column in one of these horses showed variations in thoracic, lumbar and sacral region. The vertebral formula was C₇, T₁₉, L₅, S₆ and a pair of 19th rib was fused with the last thoracic vertebra. There are no reports regarding variation in vertebral column of the miniature horse. Like the other equine, the vertebral column of the Caspian miniature horse may show some variation regarding the number of vertebrae in different region of vertebral column.

Key words: anatomy, vertebrae, variation, horse, Caspian miniature horse.

*Corresponding author's email: mrparyani@kiaau.ac.ir, Tel: 0261-4418143-6, Fax: 0261-4418156

