

مطالعه هیستومورفولوژیک و مورفومتریک لوزالمعده گوسفند نر نژاد مهربان

بهزاد مبینی^{۱*}، مینا تجلی^۲، سید هادی منصوری^۲

(۱) گروه علوم پایه دانشکده دامپزشکی دانشگاه آزاد اسلامی واحد شهرکرد، شهرکرد- ایران.

(۲) گروه علوم پایه دانشکده دامپزشکی دانشگاه شیراز، شیراز- ایران.

(دریافت مقاله: ۱۳۸۴، پذیرش نهایی: ۱۲ اسفند ماه ۱۳۸۵)

چکیده

لوزالمعده گوسفند نر نژاد مهربان در چهار گروه سنی جنین، نوزاد، بلوغ جنسی و مسن با استفاده از رنگ آمیزی های اختصاصی، میکروسکوپ نوری و میکرومتر مدرج خطی چشمی مورد مطالعه هیستومورفولوژیک و هیستومورفومتریک قرار گرفته است. نتایج نشان داد که کپسول غده فاقد عضله صاف بود. قسمت لوله ای بخش برون ریز غده غالبیت داشت. ساختار نورواینسولار و جزایر تک سلولی بتا مشاهده گردید. قطر جزایر لوزالمعده بین ۵۱/۰۱ تا ۹۶/۰۹ میکرون بدست آمد. در مجموع می توان نتیجه گرفت کپسول نقشی در خروج ترشحات از غده ندارد و با افزایش سن، قطر جزایر لوزالمعده افزایش می یابد.

واژه های کلیدی: هیستومورفولوژیک، مورفومتریک، لوزالمعده، گوسفند مهربان.

(۲/۵ تا ۳ ماهه)، نوزاد (تایک هفته پس از تولد)، بالغ جنسی (۶ تا ۷ ماهه) و مسن (بالای ۳ سال) انتخاب شدند که در هر گروه سنی سه حیوان مورد مطالعه قرار گرفت. تشخیص سن در گروه سنی جنین از راه اندازه گیری Crown-rump (۲۰) و در سایر گروه های سنی از راه فرمول دندانی انجام گرفت (۱۹). پس از کشتن حیوانات به روش انسانی، بدون آسیب رساندن به لوزالمعده و ارگان های مجاور آن، غدد از بدن خارج و بلافاصله با فرمالین ۱۰ درصد تثبیت شدند. مطابق روش های متداول بافتی از نمونه ها برش های متوالی ۵ میکرونی تهیه گردید (۷۸۵۲ برش). پس از انتخاب برش ها به طور تصادفی، رنگ آمیزی های هماتوکسیلین- ائوزین، رتیکیلین، گوموری آلدئید فوشین، ماسون تری کروم و گوموری مخصوص سلول های جزایر بر روی آنها انجام گرفت. مطالعات مورفولوژیک بر روی چهار چوب و پارانشیم لوزالمعده با استفاده از میکروسکوپ نوری و مطالعات مورفومتریک شامل تعیین قطر جزایر درون ریز غده با استفاده از میکرومتر مدرج خطی چشمی به روش استاندارد میکرومتری و نیز شمارش تعداد آنها در قسمت های مختلف غده انجام گرفت.

نتایج

در گوسفند کپسول نسبتاً ضخیمی که از رشته های کلاژن، الاستیک و رتیکولر تشکیل شده است لوزالمعده را می پوشاند. این الیاف در بافت بین لوبولی و سیستم مجاری غده، نازکتر مشاهده می شود. رشته های رتیکولر آسینی های برون ریز و جزایر درون ریز را احاطه کرده ولی بداخل جزایر وارد نمی شوند. عضله صاف در کپسول و چهار چوب غده گوسفند مشاهده نشد. پارانشیم غده در گوسفند شامل یک بخش کمرنگ درون ریز و یک بخش پررنگ برون ریز است که بخش درون ریز را احاطه کرده است. بخش برون ریز از آسینی ها که واحدهای غده ای لوله ای - حبابی هستند و مجاری مرتبط به آنها تشکیل شده اند که قسمت لوله ای نسبت به قسمت حبابی غالبیت دارد. شکل سلول های آسینی عمدتاً هرمی ولی بر اساس نحوه برش متفاوت است.

مقدمه

لوزالمعده یک ارگان غده ای مهم در دستگاه گوارش است که بخش برون ریز آن بسیاری از آنزیم های هضمی ضروری و بسیاری از الکترولیت ها را ترشح می کند. این بخش یک غده لوله ای - حبابی مرکب است که در نشخوارکنندگان قسمت لوله ای غالب است (۳، ۲۴). بخش درون ریز آن نیز از توده های سلولی نامنظمی بنام جزایر پانکراتیکی تشکیل شده که در بین ساختارهای ترشحاتی لوزالمعده پراکنده و به قطر ۰/۱ تا ۰/۵ میلی متر می باشند. تعداد این جزایر در ناحیه دم لوزالمعده انسان زیادتر و مجموع آنها در لوزالمعده انسان در حدود دویست هزار تا یک میلیون و هشتصد هزار است (۱). در انسان این جزایر، برخی دارای چند سلول و برخی بیش از ۱۲۰۰۰ سلول دارند ولی به طور متوسط در هر جزیره در حدود ۲۵۰۰ سلول وجود دارد (۲۸). جزایر نقش کلیدی در تنظیم مواد مغذی بر عهده دارند (۲۶). جزایر به اندازه های مختلف از قطر ۱۰ تا چند هزار میکرون مشاهده می شوند (۲). مطالعات هیستولوژیک گوناگونی بر روی لوزالمعده حیوانات مختلف از جمله بز (۱۴، ۲۳)، سگ (۲۲)، گاو (۱۰، ۱۸)، اسب (۹)، غاز (۱۳)، موش (۱۲)، شتر (۲۵)، انجام شده است. مطالعات مورفومتریک صورت گرفته بر روی قطر و تعداد جزایر درون ریز لوزالمعده نیز محدود به سگ (۲۲)، موش صحرائی (۵)، اسب (۹) و گاو (۴) می باشد. با توجه به آنکه مطالعات هیستولوژیک صورت گرفته روی لوزالمعده گوسفند تنها محدود به مطالعه انواع سلول های آسینی و بخش درون ریز غده بوده است (۱۶، ۱۷) و مطالعات مقایسه ای هیستولوژیک کل غده و نیز مطالعه مورفومتریک لوزالمعده در گوسفند صورت نپذیرفته بود، لذا این بررسی با هدف فوق بر روی لوزالمعده گوسفندان نر نژاد مهربان انجام گرفته است.

مواد و روش کار

برای این تحقیق ۱۲ رأس گوسفند نژاد مهربان در چهار گروه سنی جنین



جدول ۲- میانگین و انحراف معیار قطر جزایر درون ریز (بر حسب میکرومتر) در قسمت های مختلف لوزالمعده در چهار گروه سنی جنین، نوزاد، بلوغ جنسی و مسن گوسفند مهربان.

سن	قسمت های غده	بدنه	لوب راست	لوب چپ
جنین		۵۱/۰۱±۲۲/۴۶ ^a	۵۵/۸۵±۲۶/۳۶ ^c	۵۴/۵۶±۲۴/۵۱ ^h
نوزاد		۷۴/۲۵±۳۷/۱ ^b	۷۱/۶۸±۳۵/۶۴ ^f	۷۵/۸۲±۴۵/۷۳ ⁱ
بالغ جنسی		۸۵/۹۳±۳۵/۵۱ ^{p bc}	۸۸/۸۳±۴۳/۳۸ ^{q g}	۷۵/۶۰±۴۰/۰۷ ^j
بالغ جسمی		۸۹/۶۲±۵۰/۴۵ ^{cd}	۹۶/۰۹±۴۴/۶۱ ^e	۹۱/۷۱±۴۱/۰۶ ^k

* حروف غیرمشابه در ستون های عمودی دارای اختلاف معنی دار در حد $p < 0.05$ هستند.

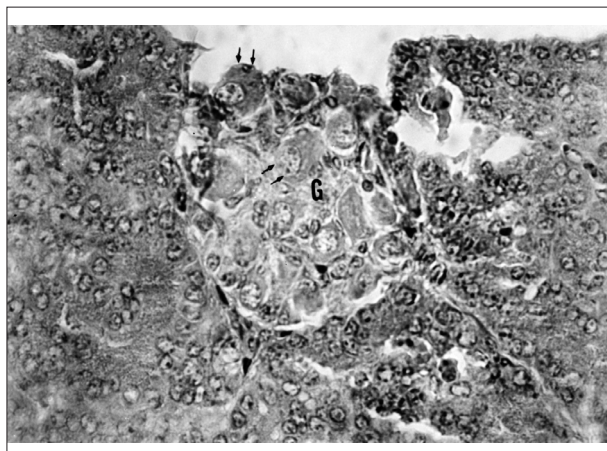
* حروف مشابه در ردیف های افقی در سطح $p < 0.05$ دارای اختلاف معنی دار هستند.

بین جنین و نوزاد شده است. بیشترین تعداد جزایر در لوب چپ غده نیز در گروه سنی جنین و کمترین آن در نوزاد و بالغ جنسی می باشد.

بر اساس جدول ۲ و مقایسه میانگین قطر جزایر مشاهده می شود که بیشترین قطر جزایر لوب راست لوزالمعده مربوط به گوسفندان مسن با قطر ۹۶/۰۹ میکرون بوده در حالیکه کمترین قطر جزایر در بدنه لوزالمعده گروه سنی جنین با قطر ۵۱/۰۱ میکرون مشاهده گردید. در گروه سنی جنین و مسن بیشترین قطر جزایر مربوط به لوب راست غده و کمترین قطر مربوط به بدنه غده می باشد. در گروه سنی نوزاد بیشترین قطر جزایر در لوب چپ و کمترین قطر در لوب راست غده مشاهده می شود. در حالیکه در گروه بالغ جنسی همانند گروه های سنی جنین و مسن بیشترین قطر جزایر در لوب راست غده ولی کمترین قطر جزایر در لوب چپ غده می باشد.

بحث

کپسول لوزالمعده گوسفند بر خلاف انسان که (۹) و نیز بر خلاف حیوانات دیگر (۲، ۷) آن را بسیار ظریف گزارش نمودند همانند کپسول لوزالمعده بز که (۱۴) اعلام کردند، نسبتاً ضخیم بود و هر سه نوع رشته بافت همبندی شامل کلاژن، الاستیک و رتیکیولر در آن مشاهده گردید. رشته های رتیکیولر دار بست غده را ایجاد کرده و در اطراف آسینی های ترشحی برون ریز و جزایر لانگهانس مشاهده می شوند ولی بداخل جزایر و بین سلول های درون ریز



تصویر ۲- ساختار نوروانسولار در لوزالمعده گوسفند (G). فلش های یک سلول عصبی بزرگ را نشان می دهند. رنگ آمیزی هماتوکسیلین انوزین، بزرگنمایی $\times 700$.

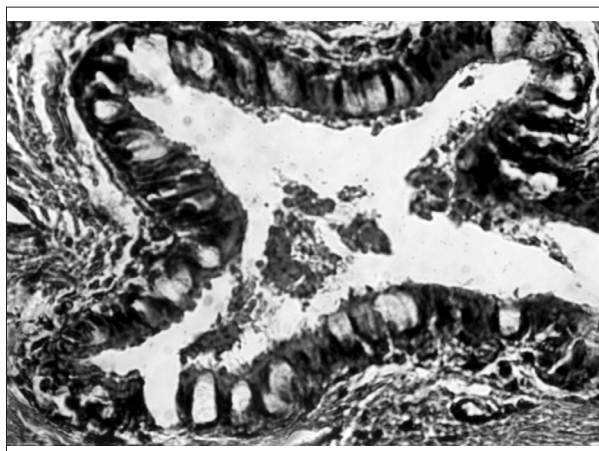
جدول ۱- میانگین و انحراف معیار تعداد جزایر درون ریز در قسمت های مختلف لوزالمعده در چهار گروه سنی جنین، نوزاد، بلوغ جنسی و مسن گوسفند مهربان.

سن	قسمت های غده	بدنه	لوب راست	لوب چپ
جنین		۶±۴/۳۵	۴/۶۶±۱/۵۳ ^a	۹±۳/۶
نوزاد		۹/۶۶±۲/۳	۹/۶۶±۱/۵۳ ^b	۷/۶۶±۱/۵۲
بالغ جنسی		۷/۶۶±۰/۵۸	۶/۶۶±۱/۵۳ ^{ab}	۷/۶۶±۲/۸۸
بالغ جسمی		۵/۶۶±۰/۵۸	۵/۶۶±۱/۵۳ ^{ab}	۸/۲۳±۲/۵۱

* حروف غیرمشابه در ستون های عمودی دارای اختلاف معنی دار در حد $p < 0.05$ است.

بافت پوششی مجرای بین لوبولی در لوزالمعده گوسفند از استوانه ای ساده تا استوانه ای شبه مطبق مژه دار مشاهده شد. برخی از مجاری بزرگ غده دارای سلول های جامی بود (تصویر ۱).

کمپلکس نوروانسولار در بافت پیوندی بین لوبولی لوزالمعده گوسفند مشاهده گردید (تصویر ۲). بخش درون ریز غده شامل جزایر پانکراتیکی در اشکال مختلف بود و سلول های درون ریز بصورت نامنظم و بدون آرایش خاصی در جزایر قرار گرفته اند. علاوه بر جزایر چند سلولی، جزایر تک سلولی بتا نیز در لوزالمعده گوسفند مشاهده گردید. با توجه به جدول ۱ و مقایسه میانگین تعداد جزایر در قسمت های مختلف غده مشاهده می گردد که بیشترین تعداد جزایر در بدنه و لوب راست لوزالمعده نوزاد و کمترین آن مربوط به لوب راست لوزالمعده جنین می باشد. بیشترین و کمترین جزیره در جنین به ترتیب در لوب چپ و لوب راست غده می باشد ولی در نوزاد، کمترین جزیره در لوب چپ غده در حالیکه در لوب راست و بدنه غده، تعداد جزایر تقریباً یکسان می باشد. در بالغ جنسی تعداد جزایر موجود در لوب چپ و بدنه غده بیشتر از لوب راست می باشد و در گروه سنی مسن، تعداد جزایر موجود در لوب چپ بیشتر از بدنه و لوب راست غده می باشد. از طرف دیگر بیشترین و کمترین تعداد جزایر موجود در بدنه غده به ترتیب در نوزاد و گروه سنی مسن مشاهده می شود. بیشترین تعداد جزایر در لوب راست غده مربوط به نوزاد و کمترین آن در جنین بوده که باعث معنی دار شدن اختلاف



تصویر ۱- بافت پوششی استوانه ای شبه مطبق مژه دار همراه با سلول های جامی در مجرای بین لوبولی لوزالمعده گوسفند. رنگ آمیزی ماسون تری کروم، بزرگنمایی $\times 800$.



References

1. Amry.A.(1988) Veterinary histology vol 2- Tehran University publication Co.pp.149-152.
2. Aughey, E., Fry, F.L. (2001) Comparative Veterinary Histology with Clinical Correlates. Manson Publishing Ltd, pp. 129-130.
3. Banks, W. J. (1993) Applied veterinary histology. Williams and Wilkins Co. Baltimore, pp. 195-197.
4. Bloom, W. and Fawcett, D. W. (1975) A text book of histology. 10thEd. W. B. Saunders Co. Philadelphia, pp. 726-742.
5. Bonner- Weir, S., Orci, L. (1982) New perspectives on the microvasculature of the islets of Langerhans in the rat. Diabetes. 31: 883-339.
6. Das, A., Das, R.K., Parida, S., Mishra, U.K. and Solanki, D. (2003) Histomorphological study on pancreas of duck (*Anas boscas*). Ind. J. Ani. Sci. 73: 598-599.
7. Dellmann, H.D.(1993) Textbook of veterinary histology. 4thEd. Lea and Febiger, pp. 190-191, 282-283.
8. Fayazi, A., Mobini, B.(2005) Histomorphological study of goose pancreas. DVM theses. No.416. Islamic Azad University of Shahrekord, Iran.
9. Furuoka, H., Ito, H., Hamada, M., Suwa, T., Satoh, H. and Itakura, C. (1988) Immunocytochemical component of endocrine cells in pancreatic islets of horses. Jpn. J. Vet. Sci. 51: 35-43.
10. Galabova, R., Petkov, P. (1975) Electron microscopy of the endocrine pancreas of cattle (*Bos taurus L.*). Acta. Anat. 92:560-569.
11. Grube, D., Weimann, J. (1985) Cellular organization of human pancreatic islets. Acta Endocrinol. 267 [Suppl]:45.
12. Hellerstrom, C., Hellman, B. (1960) Some aspects of silver impregnation of the islets of langerhans in the rat. Acta. Endocrinologica. 35:518-532.
13. Jaehyun, L., Saekwang, K., Hyeungsik, L. (1999) An immunocytochemical study on the endocrine pancreas of bean geese. Korean J. Vet. Res. 39:448-454.
14. Lone, T.K., Prasad, G., Sinha, R.D. (1989) Histological studies on the exocrine pancreas of goat (*Capra hircus*). Ind. Vet. J. 66: 333-335.

وارد نشده اند، در حالی که (۸) در غاز (۸) رشته‌ها به داخل جزایر نیز نفوذ کرده اند. کپسول لوزالمعده در گوسفند فاقد عضله صاف بود که نشاندهنده غیر انقباضی بودن کپسول و عدم همکاری کپسول در خروج ترشحات از لوزالمعده در گوسفند می باشد.

پارانشیم غده شامل بافت برون ریز و درون ریز بود که مشابه (۱۴) در گاو و گاو میش (۱۵) می باشد. بافت برون ریز از واحدهای ترشحاتی لوله‌ای - حبابی تشکیل شده که قسمت لوله‌ای غالب تر بود که این موضوع در تایید مشاهدات Lone و همکاران (۱۴) و Stinson and Calhoun (۲۴) می باشد.

بافت پوششی مجاری بین لوبولی به دو صورت مشاهده گردید، بافت پوششی استوانه‌ای ساده که همانند حیوانات دیگر (۲۰،۷) می باشد و یا بافت پوششی استوانه‌ای شبه مطبق مژه دار که تا کنون در هیچ حیوانی گزارش نشده است. برخی از مجاری فاقد سلول‌های جامی بود همانند آنچه که در حیوانات دیگر (۶،۷) گزارش شده است، در حالی که در برخی از مجاری سلول‌های جامی مشاهده گردید که تا کنون گزارش نشده است.

بافت درون ریز از جزایر پانکراتیکی با اشکال مختلف تشکیل شده بود که نحوه قرارگیری سلول‌های درون ریز به صورت نامنظم و بدون آرایش خاصی بود، در هر جزیره انواع سلول‌های درون ریز مشاهده گردید. علاوه بر جزایر چند سلولی، جزایر تک سلولی نیز که تنها از یک سلول بتا تشکیل شده اند همانند آنچه که در لوزالمعده سگ (۲۲) گزارش نمودند در لوزالمعده گوسفند نیز مشاهده گردید.

کمپلکس نورواینسولار که قبلا در بز (۱۴) در سگ (۲۷) و در شتر (۲۵) گزارش شده در بافت پیوندی بین لوبولی لوزالمعده گوسفند نیز مشاهده گردید.

تعداد جزایر موجود در لوب راست غده از سن جنینی تا هنگام تولد، همگام با بزرگ شدن غده افزایش می یابد در حالی که تعداد جزایر موجود در قسمت‌های مختلف غده در بین سایر گروه‌های سنی فاقد اختلاف معنی دار می باشد. قطر جزایر موجود در لوب راست غده به جز در گروه سنی بالغ جنسی و مسن که تفاوت معنی داری ندارند، بین سایر گروه‌های سنی تفاوت معنی داری وجود دارد که این تفاوت حاکی از افزایش قطر جزایر موجود در لوب راست از سن جنینی به سنین بالاتر می باشد. اگر چه قطر جزایر موجود در بدنه و لوب چپ لوزالمعده با افزایش سن از گروه سنی جنین تا مسن افزایش می یابد ولی این افزایش از نظر آماری بین همه گروه‌های سنی اختلاف معنی داری نشان نمی دهد.

در این تحقیق قطر جزایر لوزالمعده در گوسفند بین ۵۱/۰۱ تا ۹۶/۰۹ میکرون بدست آمد. این در حالی است که قطر جزایر در سگ بین ۵۰ تا ۳۷۰ میکرون (۲۲)، در انسان بین ۱۲۱ تا ۲۴۲/۵ میکرون (۱۲)، در موش صحرائی بین ۶۰ تا ۸۰۰ میکرون (۷)، در اسب بین ۶۰ تا ۱۲۰ میکرون (۱۰) و در گاو بین ۲۵ تا ۲۰۰ میکرون (۶)، گزارش شده است. در این تحقیق قطر جزایر لوزالمعده در قسمت‌های مختلف غده متفاوت بود که با یافته‌های حاصل از مطالعه لوزالمعده شتر (۲۵)، مطابقت دارد.



15. Malik, M.R., Prakash, P. (1972) Comparative histology of the pancreas of buffalo and ox. Ind. J. Ani. Sci. 42: 681.
16. Mukherjee, G., Singh, L.P., Barnwal, A.K. and Saran, A. (1988) Endocrine pancreas of sheep. Ind. J. Ani. Sci. 58): 91-93.
17. Mukherjee, G., Singh, L.P., Roy, M.K., Barwal, A.K. and Sharan, A.(1986) Acinar cell types of sheep pancreas. Ind. J. Ani. Sci. 56: 930-934.
18. Nakajima, S., Kitamura, N., Yamada, J., Yamashita, T. and Watanabe, T. (1988) Immunocytochemical study on the endocrine pancreas of cattle with special reference to coexistence of serotonin and glucagons or bovine pancreatic polypeptide. Acta. Anat. 131: 235-240.
19. Nickel, R., Schummer, A., Seiferle, E. (1979) The anatomy of the domestic animals. 2ndEd. Velay Paul Parey, pp. 119-122, 179-180.
20. Noakes, D.E., Parkinson, T.J., Gray, C.W. (2001) Arthur's veterinary reproduction and obstetrics. 8thEd. W.B. Saunders. pp. 68.
21. Pusty.I.(1994) Comparative histology and histotechnique. 3rdEd. Tehran University publication Co. pp. 277-281.
22. Redecker, P., Seipelt, A., Jorns, A., Bargsten, G. and Guube, D. (1992) The microanatomy of canine islets of Langerhans : implication for intraislet regulation. Anat. Embryol. 185: 131-141.
23. Saekwang, K. U., Hyeungsik, L., Jaehyun, L. (1999) Immunohistochemistry of glucagons immunoreactive cells in the developing pancreas of the Korean native goat(*Capra hircus*). Korean J. Biol. Sci. 3: 187-191.
24. Stinson, A.W., Calhoun, M.L. (1981) Textbook of veterinary histology. 2ndEd. Lea and Febiger, Philadelphia, 255-257, 375-376.
25. Tadjalli, M., Meamary, A. (1998) Histological and histochemical studies on pancreas of camels (*Camelus dromedarius*). J. Camel Prac. Res. 5: 61-66.
26. Trimble, E.R., Renold, A.E. (1981) Ventral and dorsal areas of rat pancreas: islet hormone content and secretion. Am. J. Physiol. 240: E 422-E 427.
27. Watanabe, S., Wakuri, H., Mutoh, K. (1989) Histological studies on the endocrine pancreas in the dog. Anat. Histol. Embryol. 18: 150-156.
28. Weir, G.C., Bonner-Weir, S. (1990) Islets of Langerhans: the puzzle of intraislet interactions and their relevance to diabetes. J. Clin. Invest. 85: 983-987.



HISTOMORPHOLOGIC AND MORPHOMETRIC STUDY OF PANCREAS IN MEHRABAN MALE SHEEP

Mobini, B.^{1*}, Tadjalli, M.², Mansuri, S. H.²

¹Department of Anatomical Sciences, Faculty of Veterinary Medicine, Shahre-kord Islamic Azad University, Shahre-kord- Iran.

²Department of Anatomical Sciences, Faculty of Veterinary Medicine, University of Shiraz, Shiraz- Iran.

(Received 25 November 2005 , Accepted 2 March 2007)

Abstract:

Histomorphologic and histomorphometric studies on the pancreas of Mehraban male sheep were done in four age groups: fetus, neonate, young adult and old age. In this respect, we used special stainings, light microscope and ocular micrometer. The results showed that the smooth muscles were absent in capsule. The tubular portion of exocrine pancreas was more prominent. Neuroinsular complex and beta unicellular islets were observed. The islet diameters were found between 51.01 to 96.09 microns. The capsule had no role in the secretion of pancreatic juice, The islet diameters increased by age.

Key words: histomorphologic, morphometric, pancreas, Mehraban sheep.

*Corresponding author's email: Dr.mobini@gmail.com, Tel: 0311- 4591916, Fax: 0311-2331453

