

مطالعه آناتومیکی شاخه‌های سرخرگ کاروتید خارجی در شتر یک کوهانه و مقایسه آن با نشخوارکنندگان و تک سمیان

محمد حسن یوسفی^{۱*}، حسن گیلانپور^۲، بیژن رادمهر^۲

(۱) گروه علوم پایه آموزشکده دامپزشکی شهیرزاد، دانشگاه سمنان، سمنان - ایران.

(۲) گروه علوم پایه دانشکده دامپزشکی دانشگاه تهران، تهران - ایران.

(دریافت مقاله: ۱۳ دی ماه ۱۳۸۴، پذیرش نهایی: ۹ اسفند ماه ۱۳۸۵)

چکیده

شاخه‌های سرخرگ کاروتید خارجی در تعدادشش سرشتر یک کوهانه تهیه شده از کشتارگاه، پس از طی دوره ثبوت در فرمالین ۱۰ درصد تشریح و مطالعه شد. سرخرگ کاروتید مشترک در شتر یک کوهانه به سه شاخه شامل سرخرگ‌های کاروتید داخلی و کاروتید خارجی و پس سری تقسیم می‌شود، و از این نظر شبیه تک‌سمی‌ها است. سرخرگ کاروتید خارجی شاخه اصلی سرخرگ کاروتید مشترک محسوب می‌شود. سرخرگ زبانی در شتر یک کوهانه مانند نشخوارکنندگان کوچک به طور مستقل از سرخرگ کاروتید خارجی منشعب شده و به زبان خون‌رسانی می‌کند. سرخرگ کاروتید خارجی در زیر مفصل آرواره‌ای-گیجگاهی به دو شاخه شامل سرخرگ ماگز یلاری و گیجگاهی سطحی تقسیم می‌شود. در شتر یک کوهانه مانند نشخوارکنندگان کوچک اولین انشعاب از سرخرگ گیجگاهی سطحی بنام سرخرگ عرضی صورت، تمام ناحیه صورت را خون‌رسانی می‌کند ولی مسیر این سرخرگ کمی با سرخرگ عرضی صورت در نشخوارکنندگان کوچک متفاوت است. سرخرگ ماگز یلاری در شتر مانند نشخوارکنندگان موقعیت خارج استخوانی دارد و به نظر می‌رسد که در شتر تنها شبکه میرابل قدامی جهت تشکیل شبکه میرابل سخت شامه‌ای قدامی وجود دارد.

واژه‌های کلیدی: شتر - آناتومی - سرخرگ - سرخرگ کاروتید خارجی.

داخلی می‌باشد (۱). مطالعات مختلفی بر روی سرخرگ‌های سر در دام‌های مختلف انجام شده است (۴، ۷، ۱۰).

مطالعات انجام شده در بز نشان می‌دهد که سرخرگ‌های مهم برای گردش خون مغز، شاخه‌های جلویی و عقبی سرخرگ ماگز یلاری می‌باشند (۴) مطالعات انجام شده در مورد شتران نسل جدید (لاما) نشان می‌دهد که سرخرگ خارج چشمی به پلک‌های بالا و پایین و غده اشکی و گوشه جانبی چشم و عضلات چشم خون‌رسانی کرده و شاخه‌هایی برای شبکه میرابلی روی سخت شامه‌ای قدامی می‌فرستد و شبکه میرابلی چشمی رانیز می‌سازد (۱۰).

Ghoshal و Zguigal در سال ۱۹۹۱ بیان کردند که پوشش ادوانتیس بین شاخه‌های سرخرگی شبکه میرابلی روی سخت شامه‌ای قدامی و سیاهرگ‌های سینوس غاری، مشترک است و بین این دو جهت خنک کردن و تنظیم درجه حرارت مغز ارتباط وجود دارد (۱۱). Ocal و همکاران در سال ۱۹۹۸ بیان کردند که شبکه میرابلی روی سخت شامه‌ای قدامی در شتر بوسیله شاخه‌های شبکه‌ای سرخرگ ماگز یلاری و سرخرگ خارجی چشم و سرخرگ کاروتید داخلی تشکیل می‌شود (۹). Bame و همکاران در سال ۱۹۷۵ نشان دادند که شبکه میرابل مغزی توسط شاخه‌هایی از سرخرگ‌های ماگز یلاری و مهره‌ای و کندیلار ساخته می‌شود (۲).

Badawi و همکاران در سال ۱۹۹۷ مطالعه‌ای روی سرخرگ ماگز یلاری انجام دادند و بیان کردند که سرخرگ کاروتید خارجی نهایتاً به دو شاخه سرخرگ ماگز یلاری و سرخرگ صورتی تقسیم می‌شود و سرخرگ‌های گیجگاهی سطحی و گوشه خلفی نقش عمده‌ای در تغذیه گوش دارند و

مقدمه

خون‌رسانی به سر توسط سرخرگ کاروتید مشترک انجام می‌شود. این سرخرگ در زاویه فک پایین به سه شاخه تقسیم می‌شود: سرخرگ کاروتید داخلی - سرخرگ پس سری - سرخرگ کاروتید خارجی.

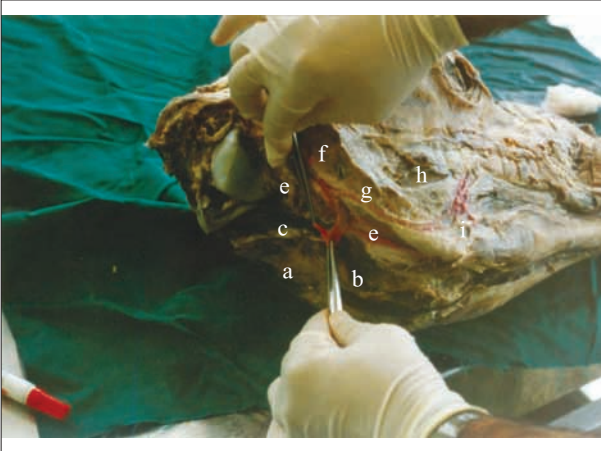
۱- سرخرگ کاروتید داخلی: این سرخرگ نازک است و در نشخوارکنندگان وجود ندارد عبارت دیگر کمی بعد از تولد بخش خارج سری این سرخرگ که در سمت داخلی بخش صماخی استخوان گیجگاهی قرار گرفته تحلیل رفته و بعضاً به صورت طناب فیبروزی نازکی دیده می‌شود که اتصال ضعیفی با سرخرگ کاروتید مشترک دارد. در تک سمیان و سگ این سرخرگ وارد حفره کاسه سری شده و به مغز خون‌رسانی می‌کند (۶).

۲- سرخرگ پس سری: یکی دیگر از انشعابات سرخرگ کاروتید مشترک محسوب می‌شود که به طرف کندیل‌های استخوان پس سری حرکت کرده و سپس به دو شاخه تقسیم می‌شود که یکی از شاخه‌ها با سرخرگ مهره‌ای آناتاموز داده و شاخه بعدی وارد حفره کاسه سری شده و به مغز خون‌رسانی می‌کند (۸).

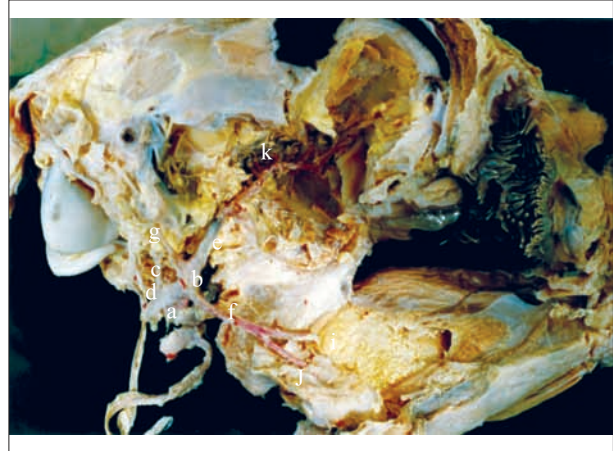
۳- سرخرگ کاروتید خارجی: در حقیقت ادامه سرخرگ کاروتید مشترک بعد از جدا شدن سرخرگ‌های پس سری و کاروتید داخلی، می‌باشد (۵).

Abdelmagied در سال ۱۹۸۹ ساختار کاروتید سینوس در شتر را مطالعه کرد و بیان کرد که سرخرگ کاروتید مشترک با جدا شدن سرخرگ کاروتید داخلی پایان یافته و ادامه آن بنام سرخرگ کاروتید خارجی خوانده می‌شود و کاروتید سینوس نیز همانند سایر پستانداران در نقطه شروع سرخرگ کاروتید

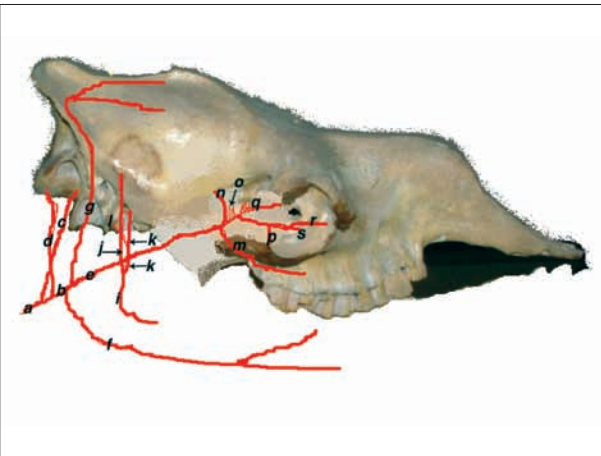




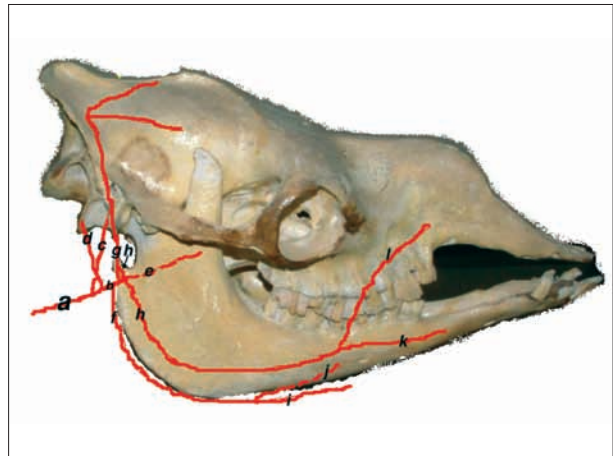
تصویر ۲- شاخه‌های سرخرگ کاروتید خارجی سرشتر (نمای عقبی سمت راست).
a- سرخرگ کاروتید مشترک، b- سرخرگ کاروتید خارجی، c- سرخرگ کاروتید داخلی، e- سرخرگ زبانی، f- سرخرگ گیجگاهی - سطحی، g- سرخرگ عرضی صورت، h- سرخرگ لب بالا، i- سرخرگ لب پایین.



تصویر ۱- شاخه‌های سرخرگ کاروتید خارجی سرشتر (سمت راست).
a- سرخرگ کاروتید مشترک، b- سرخرگ کاروتید خارجی، c- سرخرگ کاروتید داخلی، d- سرخرگ پس سری، e- سرخرگ ماگزیلاری، f- سرخرگ زبانی، g- سرخرگ گیجگاهی - سطحی، I- سرخرگ زیر زبانی، j- سرخرگ عمقی زبان، k- شبکه میرابلی قدامی.



تصویر ۴- شاخه‌های عمقی سرخرگ کاروتید خارجی سرشتر سمت راست (پس از برداشت ارواره پایین).
a: سرخرگ کاروتید مشترک، b: سرخرگ کاروتید خارجی، c: سرخرگ کاروتید داخلی، d: سرخرگ پس سری، e: سرخرگ ماگزیلاری، f: سرخرگ زبانی، g: سرخرگ گیجگاهی سطحی، i: سرخرگ ماندیبولولوآلونولار، j: سرخرگ گیجگاهی عمقی، خلفی، k: سرخرگ مننز میانی، l: سرخرگ صماخی قدامی، m: سرخرگ گونه‌ای، n: سرخرگ گیجگاهی عمقی، قدامی، o: شبکه میرابلی، p: سرخرگ کامی نزولی، q: سرخرگ خارجی چشمی و شبکه میرابل چشمی، r: سرخرگ مالا، s: سرخرگ زیرکاسه چشمی.



تصویر ۳- شاخه‌های سطحی سرخرگ کاروتید خارجی سرشتر (سمت راست).
a: سرخرگ کاروتید مشترک، b: سرخرگ کاروتید خارجی، c: سرخرگ کاروتید داخلی، d: سرخرگ پس سری، e: سرخرگ ماگزیلاری، f: سرخرگ زبانی، g: سرخرگ گیجگاهی سطحی، h: سرخرگ عرضی صورت، i: سرخرگ زیر زبانی، j: سرخرگ عمقی زبان، k: سرخرگ لب پایین، l: سرخرگ لب بالا.

از فیکس شدن نمونه‌ها شاخه‌های سرخرگ کاروتید مرحله به مرحله تشریح گردید و از آن عکس برداری بعمل آمد.

نتایج

سرخرگ کاروتید مشترک در محدوده ماهیچه دو بطنی و بالای زاویه استخوان فک به سه شاخه تقسیم شده بود (تصاویر ۱-۳-۴) که عبارت بودند از:

۱- سرخرگ کاروتید داخلی: این سرخرگ پس از جدا شدن به طرف جلو و به سمت ناحیه زیر گیجگاهی کشیده شده و نهایتاً وارد حفره کاسه سری می‌گردید.

خون صورت توسط سرخرگ صورتی تامین می‌شود. Badawi و همکاران بیان کردند که سرخرگ کاروتید مشترک به سه شاخه شامل کاروتید داخلی - کاروتید خارجی و پس سری تقسیم می‌شود و زبان توسط سرخرگ زبانی تغذیه می‌شود که از سرخرگ کاروتید خارجی منشعب شده است (۳).

مواد و روش کار

برای انجام این تحقیق تعداد ۶ سرشتر بالغ (بالای سه سال) از کشتارگاه سمنان تهیه شده و سپس به آزمایشگاه انتقال داده شد. در دو نمونه ماده رود و پاسب (پلی وینیل - پلی اکریل) با رنگ قرمز، بداخل سرخرگ کاروتید مشترک تزریق گردید و سپس در فرمالین ۱۰ درصد قرار داده شد. سایر نمونه‌ها نیز بدون انجام تزریق ماده رنگی در فرمالین ۱۰ درصد قرار داد شدند. تمام نمونه‌ها حداقل به مدت ۲۰ روز در فرمالین ۱۰ درصد نگهداری گردیدند. پس



سطحی بود و مانند نشخوار کنندگان خارج استخوانی است. سرخرگ ماگز یلاری پس از جدا شدن در موقعیت میانی شاخه استخوان فک پایین قرار گرفته و مسیر جلویی - پشتی را به طرف حفره چشمی طی می‌کرد. بخش انتهایی آن وارد کانال زیر کاسه چشمی شده که بنام سرخرگ زیر کاسه چشمی خوانده می‌شود (تصویر ۴). شاخه‌های جانبی سرخرگ ماگز یلاری عبارت بودند از:

الف- سرخرگ ماندیبولوالولار: در تمامی این نمونه‌ها این سرخرگ اولین شاخه سرخرگ ماگز یلاری بود که از لبه زیری سرخرگ اصلی جدا شده و سپس از طریق سوراخ ماندیبولار وارد استخوان آرواره پایین شده و به آرواره پایین و دندان‌های آرواره پایین خون‌رسانی می‌کرد (تصویر ۴).

ب- سرخرگ گیجگاهی عمقی خلفی: این سرخرگ از سرخرگ ماندیبولوالولار جدا شده و به سمت ناحیه گیجگاهی و ماهیچه گیجگاهی رفته و در آن ناحیه توزیع می‌گردید (تصویر ۴).

ج- سرخرگ منژی میانی: این سرخرگ دقیقاً در نقطه مقابل سرخرگ ماندیبولوالولار از سرخرگ ماگز یلاری جدا شده و از طریق سوراخ بیضی وارد حفره سری شده و خون‌رسانی منژ را به عهده داشت (تصویر ۴).

د- سرخرگ صماخی قدامی: سرخرگ بسیار کوچکی بود که از سرخرگ منژی میانی جدا می‌شد ولی در یک نمونه به طور مستقل از لبه پشتی سرخرگ ماگز یلاری در مقابل سرخرگ ماندیبولوالولار منشعب می‌گشت. این سرخرگ وارد گوش میانی می‌شود (تصویر ۴).

ه- سرخرگ گونه‌ای: این سرخرگ از سطح جانبی سرخرگ ماگز یلاری جدا شده و مسیر شکمی - جلویی را طی کرده و به ناحیه گونه خون‌رسانی می‌نماید (تصویر ۴).

و- سرخرگ گیجگاهی عمقی قدامی: این سرخرگ به طور مستقل از لبه پشتی سرخرگ ماگز یلاری در محدوده انشعاب سرخرگ گونه‌ای از این سرخرگ جدا می‌شد. در محدوده انشعاب این سرخرگ انشعابات ریز و متعددی دیده می‌شدند که شاخه‌های شبکه قدامی میرایی می‌باشد. این انشعابات همگی مسیر پشتی را طی می‌نمودند (تصویر ۴).

ز- سرخرگ چشمی خارجی: بلافاصله بعد از انشعابات سرخرگ گیجگاهی عمقی قدامی از سرخرگ ماگز یلاری جدا شده و به داخل کاسه چشم وارد می‌شده که در محدوده عقبی کاسه چشم شبکه چشمی میرایی را تشکیل می‌دهد (تصویر ۴).

ح- سرخرگ کامی نزولی: آخرین انشعاب سرخرگ ماگز یلاری بود که در عقب فضای آرواره‌ای از آن جدا شده و به طرف سقف دهان رفته و سپس به دو شاخه تقسیم می‌گردید. که یکی موقعیت پشتی و دیگری موقعیت شکمی داشت. شاخه پشتی سرخرگ کامی پروانه‌ای و شاخه شکمی پس از ورود به سوراخ کامی خلفی به سرخرگ‌های کامی بزرگ و کامی کوچک تقسیم می‌گردید (تصویر ۴).

ط- سرخرگ زیر کاسه چشمی: ادامه سرخرگ ماگز یلاری بعد از جدا شدن سرخرگ کامی نزولی بود که از طریق سوراخ ماگز یلاری وارد کانال

۲- سرخرگ پس سری: این سرخرگ پس از جدا شدن مسیر پشتی - عقبی را طی کرده و در محدوده کندیل استخوان پس سری وارد حفره سری می‌شود. این سرخرگ از سرخرگ کاروتید داخلی کوچک‌تر بود.

در یک نمونه برخلاف سایر نمونه‌ها سرخرگ پس سری و سرخرگ کاروتید داخلی با فاصله حدوداً یک سانتیمتر از یکدیگر منشعب می‌شدند.

۳- سرخرگ کاروتید خارجی: این سرخرگ نسبتاً کوتاه بود (تقریباً ۱ سانتیمتر) و در حقیقت این سرخرگ ادامه سرخرگ کاروتید مشترک بعد از جدا شدن سرخرگ‌های پس سری و کاروتید داخلی می‌باشد. سرخرگ کاروتید خارجی در مسیر جلویی - پشتی حرکت کرده و به طور کامل توسط استخوان فک پوشیده شده بود و تا زیر زائده کندیل استخوان فک امتداد داشت و در این ناحیه به دو شاخه انتهایی تقسیم می‌گردید (تصاویر ۳-۴).

انشعابات سرخرگ کاروتید خارجی:

۱- سرخرگ زبانی: اولین انشعاب سرخرگ کاروتید خارجی بود که تقریباً بلافاصله بعد از سه شاخه شدن سرخرگ کاروتید مشترک از لبه جلویی سرخرگ کاروتید خارجی جدا می‌شد. این سرخرگ در بخشی از مسیر خود در سمت جانبی استخوان نیزه‌ای - لامی قرار می‌گرفت و در انتهای پایین استخوان اپی‌هایونید به دو شاخه تقسیم می‌گردید (تصاویر ۲-۳).

الف- سرخرگ زبانی عمقی: این سرخرگ پس از جدا شدن در موقعیت داخلی قرار داشت و به طرف ریشه زبان حرکت نموده و نهایتاً به عمق زبان کشیده شده بود. این سرخرگ در محدوده ریشه زبان انشعابات کوچکی به طرف دستگاه لامی می‌فرستاد (تصویر ۳).

ب- سرخرگ زیر زبانی: این سرخرگ موقعیت جانبی داشته و به همراه عصب زیر زبانی به جلو و ناحیه چانه کشیده شده بود و نهایتاً در این ناحیه توزیع می‌گردید (تصویر ۳).

۲- سرخرگ گیجگاهی سطحی: این سرخرگ شاخه انتهایی کاروتید خارجی است که در محدوده مفصل آرواره‌ای - گیجگاهی از تنه اصلی جدا می‌گردید. این سرخرگ پس از جدا شدن به سمت قاعده گوش رفته و پس از طی کردن لبه عقبی قاعده گوش به ناحیه آهیانه و پیشانی وارد و در آنجا توزیع می‌گردید.

این سرخرگ در مسیر خود شاخه‌هایی به غده پاروتید و گوش می‌فرستاد. مهمترین شاخه‌ای که از ابتدای این سرخرگ جدا گردید، سرخرگ عرضی صورت بود (تصاویر ۱-۲-۳-۴).

سرخرگ عرضی صورت: سرخرگ نسبتاً بزرگی بود که پس از جدا شدن ابتدا مسیر شکمی را طی کرده و به لبه پایین عضله جوشی رسیده و سپس لبه پایین این عضله را به سمت جلو امتداد می‌داد. این سرخرگ پس از دادن شاخه‌هایی به غدد بزاقی پاروتید و تحت فکی در ناحیه گوشه دهان به دو شاخه یکی سرخرگ لب بالایی و دیگری سرخرگ لب پایینی تقسیم می‌شد. این سرخرگ تقریباً تمام ناحیه صورت را خون‌رسانی می‌کند (تصاویر ۳-۲).

۳- سرخرگ ماگز یلاری (آرواره بالایی): سرخرگ ماگز یلاری در حقیقت ادامه سرخرگ کاروتید خارجی پس از جدا شدن سرخرگ گیجگاهی -



زیرکاسه چشمی گردید.

سرخرگ مالار: این سرخرگ از سرخرگ زیرکاسه چشمی قبل از ورود به سوراخ ماگزیلاری جدا شده و به طرف گوشه داخل چشم می‌رود. سرخرگ زیرکاسه چشمی پس از خروج از کانال زیرکاسه چشمی در محدوده جانب بینی و لب بالا توزیع می‌گردد (تصویر ۴).

بحث

این مطالعه نشان داد که سرخرگ کاروتید مشترک در محدوده زاویه استخوان فک پایین به سه شاخه سرخرگ کاروتید داخلی - سرخرگ پس سری و سرخرگ کاروتید خارجی تقسیم می‌شود (تصاویر ۳-۴-۱) و Badawi و همکاران در سال ۱۹۹۷ نیز این وضعیت را گزارش کرد (۳).

بنابراین وضعیت تقسیم سرخرگ کاروتید مشترک در شتر یک کوهانه همانند تک سمیان می‌باشد (۶) و با نشخوارکنندگان تفاوت دارد، چون در نشخوارکنندگان سرخرگ کاروتید داخلی تحلیل می‌رود (۶).

این مطالعه نشان داد که سرخرگ کاروتید داخلی پس از جدا شدن وارد حفره سری می‌شود و نسبتاً بزرگتر از سرخرگ پس سری است در صورتی که در تک سمیان این سرخرگ از سرخرگ پس سری کوچک تر است (۶).

مطالعه حاضر نشان می‌دهد که سرخرگ کاروتید خارجی در شتران مورد مطالعه برخلاف تک سمیان و نشخوارکنندگان سرخرگ نسبتاً کوتاه و در حقیقت ادامه سرخرگ کاروتید مشترک است و به طور کامل توسط شاخه استخوان فک پایین پوشیده شده است و در زیرزائده کندیلار استخوان فک پایین به دو شاخه سرخرگ ماگزیلاری و سرخرگ گیجگاهی - سطحی تقسیم می‌شود. (تصاویر ۱-۲-۳-۴). Badawi و همکاران در سال ۱۹۹۷ بیان کردند که سرخرگ کاروتید خارجی نهایتاً بدو شاخه سرخرگ ماگزیلاری و سرخرگ صورتی تقسیم می‌شود (۳).

مقایسه انشعابات سرخرگ کاروتید خارجی بر اساس مطالعه حاضر به شرح زیر است:

۱- سرخرگ زبانی: اولین سرخرگ جدا شده از سرخرگ کاروتید خارجی در شتر است که مشابه نشخوارکنندگان کوچک بوده و بر خلاف گاو و تک سمیان تنه زبانی - صورتی در شتر دیده نمی‌شود. سرخرگ زبانی در شتر همانند نشخوارکنندگان به دو شاخه عمقی و زیر زبانی تقسیم می‌شود که به زبان خون‌رسانی می‌کنند (۶) (تصاویر ۱-۲-۳).

Badawi و همکاران در سال ۱۹۹۷ وضعیت سرخرگ زبانی را همانند نشخوارکنندگان توصیف نمودند (۳) که مشابه یافته‌های حاضر است اما منشأ سرخرگ زبانی در گاو تنه زبانی - صورتی است در صورتی که در شتر از سرخرگ کاروتید خارجی منشأ می‌گیرد.

۲- سرخرگ گیجگاهی سطحی: مطالعه حاضر نشان داد که سرخرگ گیجگاهی - سطحی یکی از دو شاخه انتهایی سرخرگ کاروتید خارجی محسوب می‌شود که در قاعده گوش یک شاخه به گوش می‌فرستد و تنه اصلی آن از عقب قاعده گوش به طرف ناحیه آمیانه و سپس پیشانی کشیده

شده و در آنجا توزیع می‌شود (تصاویر ۳-۴)، در صورتی که سرخرگ فوق در نشخوارکنندگان و تک سمیان از جلوی قاعده گوش عبور کرده و نهایتاً در ناحیه پیشانی توزیع می‌شود (۸) مطالعه حاضر نشان می‌دهد که اصلی ترین سرخرگ تغذیه کننده گوش در شتر، شاخه‌ای از سرخرگ گیجگاهی - سطحی است که معادل همان سرخرگ گوش قدامی در نشخوارکنندگان و تک سمیان است.

Badawi و همکاران در سال ۱۹۹۷ بیان کردند که سرخرگ گوش خلفی که از سرخرگ کاروتید خارجی منشعب می‌شود به عنوان تغذیه کننده اصلی گوش در شتر مطرح است که مشابه تک سمیان و نشخوارکنندگان است ولی با مشاهدات این تحقیق تطابق ندارد (۳، ۶). Badawi و همکاران در سال ۱۹۹۷ بیان کردند که سرخرگ گیجگاهی - سطحی در شتر انشعابی از سرخرگ صورتی است (۳).

مطالعه حاضر نشان می‌دهد که بلافاصله پس از جدا شدن سرخرگ گیجگاهی - سطحی از سرخرگ کاروتید خارجی، شاخه‌ای به طرف جلو و روی ناحیه صورت از سرخرگ گیجگاهی - سطحی جدا می‌شود که این سرخرگ تمام ناحیه صورت را در شتر خون‌رسانی می‌کند (تصاویر ۳-۴-۵) محل و چگونگی جدا شدن این سرخرگ در شتر همانند سرخرگ عرضی صورت در تک سمیان و نشخوارکنندگان است، اما مسیری طی شده توسط این سرخرگ با سایر دام‌ها تفاوت داشته و وظیفه خون‌رسانی آن کاملاً مشابه نشخوارکنندگان کوچک است.

به عبارت دیگر سرخرگ عرضی صورت که شاخه‌ای از سرخرگ گیجگاهی - سطحی محسوب می‌شود در تک سمیان و گاو کوچک بوده و در محدوده بالای عضله جوشی توزیع می‌شود، در صورتی که رگ مذکور در نشخوارکنندگان کوچک بزرگ تر بوده و پس از جدا شدن مستقیماً به طرف جلو کشیده شده و از سمت جانب انتهایی بالایی عضله جوشی عبور می‌کند و تمام صورت را خون‌رسانی می‌کند (۸، ۶). و سرخرگ مورد نظر در شتر پس از جدا شدن و قرار گرفتن روی صورت از لبه عقبی عضله جوشی به طرف جلو و پایین کشیده شده و در محدوده لبه پایینی عضله جوشی قرار گرفته و سپس به جلو کشیده می‌شود و انشعاباتی برای لب بالا و پایین و گوشه چشم و گوشه دهان می‌فرستد (تصاویر ۳-۴).

بنابراین گرچه مسیر این سرخرگ در شتر کمی با نشخوارکنندگان کوچک تفاوت دارد اما با توجه به نحوه انشعاب و مسیری که روی صورت طی می‌کند، می‌تواند همان سرخرگ عرضی صورت نامگذاری شود.

Badawi و همکاران در سال ۱۹۹۷ بیان کردند که خون‌رسانی به صورت بوسیله سرخرگ صورتی که انشعابی از سرخرگ کاروتید خارجی است انجام می‌شود که همانند گاو و تک سمیان است (۳) و با مشاهدات ما مطابقت ندارد.

۳- سرخرگ ماگزیلاری: سرخرگ ماگزیلاری ادامه سرخرگ کاروتید خارجی پس از جدا شدن سرخرگ گیجگاهی سطحی محسوب می‌شود که وارد ناحیه زیر گیجگاهی شده و به طرف جلو امتداد دارد. سرخرگ ماگزیلاری



همکاران در سال ۱۹۹۷ بیان کردند که سرخرگ کامی نزولی بلافاصله به سه شاخه تقسیم می‌شود که عبارتند از سرخرگ کامی کوچک و سرخرگ کامی بزرگ و سرخرگ کامی پروانه‌ای (۳) که تقریباً نتایج حاصل از تحقیقات ما مطابقت دارد. البته در این تحقیق فقط یک شاخه بنام سرخرگ کامی مشاهده شد. سرخرگ مالاراز سرخرگ زیر چشمی قبل از ورود به سوراخ ماگز یلاری جدا شده و به طرف گوشه داخلی چشم حرکت می‌کند که مشابه تک سیمان و نشخوارکنندگان است (۶).

References

1. Abdelmagied, E.M., Drommer, W. (1989) Structure of the Carotid Sinus of the dromedary Camel. *Anat. Histol. Embryol.* 18: 316-26.
2. Bamel, S.S., Dhingra, L. D., Sharma, D. N. (1975) Anatomical studies on the arteries of the brain of buffalo (*Bubalus bubalis*), I. The rete mirabile cerebri. *Anat. Anz.* 137: 440-6.
3. Badawi, H. Shaieb, M., Kenawy, A. (1997) The arteria maxillaris of the camel. (*Camelus dromedarius*). *Anat. Histol. Embryol.* 6: 21-28.
4. Draehmpaehi, D. (1988) Corrosion anatomical studies of the rete mirabile and the brain basal vessels of pygmy goats. *Gegenbaurs Morphol Jahrb.* 134: 585-595.
5. Dyce, K.M., Sack, W.O., Wensing, C.J.G. (1995) *Text book of veterinary anatomy.* W. B. Saunders Company Philadelphia, London, Toronto, Montreal, Sydney, Tokyo. pp. 485. 613-614.
6. Getty R. (1975) *Sisson and Grossmans. The anatomy of the domestic animals.* 5th Ed. W.B. Saunders. Philadelphia, London, Toronto. Vol. 1. pp. 570-578, 965-969
7. Liuch, S., Dieguez, G., Garcia, A. L., Gomez, B. (1985) Rete mirabile of goat: its flow damping effect on cerebral circulation. *Am. J. physiol.* 249: 482 - 489.
8. Nicke, R., Schummer, A., Seiferle, E., Sack, W.O. (1979) *The blood circulation of the domestic mammals.* Verlag Paul Parey. Berlin - Humburg.
9. Ocal, M.K., Erden, H., Ogut, I., Kara, M. E. (1998)

در شتر همانند نشخوارکنندگان مسیری خارج استخوانی دارد. انشعابات سرخرگ ماگز یلاری عمدتاً مشابه نشخوارکنندگان است و تفاوت عمده‌ای که با نشخوارکنندگان دارد این است که در شتر تنها یک شبکه میرابلی وجود دارد و شبکه میرابلی خلفی دیده نمی‌شود (تصاویر ۱-۴) که با مطالعات Ocal و همکاران در سال ۱۹۹۸ (۹) مطابقت دارد.

این مطالعه نشان می‌دهد که در محدوده سوراخ ماندیبولار از سرخرگ ماگز یلاری چهار شاخه جانبی جدا می‌شود که با مشاهدات Badawi و همکاران در سال ۱۹۹۷ (۳) مطابقت دارد.

یکی از این چهار انشعاب سرخرگ ماندیبولار آلونولاری می‌باشد که مسیری همانند تک سیمان و نشخوارکنندگان راطی می‌کند.

شاخه بعدی سرخرگ گیجگاهی عمقی خلفی می‌باشد که از سرخرگ ماندیبولار آلونولار جدا می‌شود و به طرف ناحیه گیجگاهی کشیده می‌شود در صورتی که در گاو این سرخرگ در مقابل سرخرگ ماندیبولار آلونولار از سرخرگ ماگز یلاری جدا می‌شود.

Badawi و همکاران در سال ۱۹۹۷ بیان کرده‌اند که سرخرگ گونه‌ای حدوداً ۲ تا ۳ سانتیمتری عقب برجستگی آرواره‌ای از سرخرگ ماگز یلاری جدا شده و به ناحیه گونه‌ای خون‌رسانی می‌کند (۳) که با مشاهدات ما مطابقت دارد. در نشخوارکنندگان کوچک سرخرگ گونه‌ای بعد از جدا شدن از روی برجستگی آرواره‌ای عبور می‌کند (۶) در صورتی که در شتر سرخرگ گونه‌ای این مسیر راطی نمی‌کند. سرخرگ عمقی قدامی گیجگاهی شاخه دیگری از سرخرگ ماگز یلاری است که از سرخرگ ماگز یلاری جدا می‌شود و تقریباً در محدوده مقابل سرخرگ گونه‌ای می‌باشد. این سرخرگ پس از جدا شدن مسیر پشتی راطی کرده و در محدوده جلویی ناحیه گیجگاهی توزیع می‌شود. Badawi و همکاران در سال ۱۹۹۷ بیان کردند این سرخرگ شاخه‌ای از سرخرگ خارجی چشمی می‌باشد (۳) که با مشاهدات ما مغایرت دارد.

این مطالعات نشان می‌دهد که سرخرگ چشمی خارجی در محدوده عقبی حفره چشم شبکه میرابلی چشمی را می‌سازد که بزرگ بوده و به طور واضح قابل دیدن است. Badawi و همکاران در سال ۱۹۹۷ بیان کردند که سرخرگ خارجی چشمی به تشکیل شبکه میرابلی قدامی نیز کمک می‌کند و همچنین شبکه میرابلی چشمی را می‌سازد (۳).

مطالعه حاضر نشان می‌دهد که در فاصله بین سرخرگ گیجگاهی عمقی قدامی و سرخرگ خارجی چشمی تعدادی سرخرگ کوچک دیده می‌شود. که تعداد آنها بین ۳ تا ۵ شاخه می‌باشد. این انشعابات از سرخرگ خارجی چشمی و سرخرگ گیجگاهی عمقی قدامی و سرخرگ ماگز یلاری منشعب می‌شوند که مجموعاً شبکه میرابلی را تشکیل می‌دهد. Badawi و همکاران در سال ۱۹۹۷ نیز چنین شبکه‌ای را بیان کرده بودند (۳).

مطالعه حاضر نشان می‌دهد که در شتر یک شبکه میرابلی وجود دارد که مشابه شبکه میرابلی قدامی نشخوارکنندگان می‌باشد بنابر این در شتر برخلاف نشخوارکنندگان شبکه میرابلی خلفی وجود ندارد. Badawi و



- A quantitative study on the rete arteries in one-humped camels. *Anat. Anz.* 18: 369-71.
10. Wang, J.L.(2002) The arterial supply to the eye of the Bactrian camel (*Camelus bactianus*). *Vet. Res. Commun.* 26: 505-12.
11. Zguigal, H., Ghoshal, N.G.(1991) Gross and histologic study of the rostral epidural rete mirabile and the cavernous sinus in one-humped camels. *Am. J. Vet. Res.* 52:1173-7.



ANATOMICAL STUDY ON BRANCHES OF EXTERNAL CAROTID ARTERY IN ONE HUMPED CAMEL (CAMELUS DROMEDARIUS) AND COMPARING IT WITH RUMINANTS AND EQUINE

Yousefi, M.H.^{1*}, Gilanpour, H.², Radmehr, B.²

¹Department of Basic Sciences, Shahmirzad School of Veterinary Medicine, Semnan University, Semnan- Iran.

²Department of Basic Sciences, Faculty of Veterinary Medicine, University of Tehran, Tehran- Iran.

(Received 3 June 2006 , Accepted 28 February 2007)

Abstract:

The branches of external carotid artery were dissected and studied in six one humped camels. These specimens were prepared from slaughterhouse and fixed in 10% formaline. The common carotid artery in one humped camel is divided into three branches, including, occipital artery, internal carotid artery and external carotid artery which in this respect it was similar to that of equine. External carotid artery was the main branch of common carotid artery. Lingual artery in one humped camel was similar to that of the small ruminants and separated from external carotid artery. External carotid artery under the temporomandibular joint was divided into two branches; the maxillary and superficial temporal arteries. In one humped camel similar to that of the small ruminants, transverse facial artery was separated from the superficial temporal artery and was the major source of blood supply to the facial region. Direction and the course of this artery in camel was slightly different from that of the small ruminants. Maxillary artery had an extraosseous position in one humped camel. There was only one rete branch in camel, similar to rostral rete branches of the ruminants. The branch entered through the orbitotundum foramen to form extradural rete mirabile.

Key words: camel, anatomy, artery, external carotid artery.

*Corresponding author's email: myousefi@semnan.ac.ir, Tel: 0232- 626888, Fax: 0232-626889

