

مطالعه ساختار عروق انگشت خلفی گوسفند با استفاده از روش قالب‌های رگی

محمد زمانی احمد محمودی^{۱*} احمد رضا محمدنیا^۲ سمانه آذرپژوه^۳ مسعود غلامی^۳

(۱) بخش کلینیکال پاتولوژی دانشکده دامپزشکی دانشگاه تهران، تهران - ایران.

(۲) گروه علوم درمانگاهی دانشکده دامپزشکی دانشگاه شهرکرد، شهرکرد - ایران.

(۳) دانش آموخته دانشکده دامپزشکی دانشگاه شهرکرد، شهرکرد - ایران.

(دریافت مقاله: ۳ خرداد ۱۳۸۸، پذیرش نهایی: ۲۸ دی ۱۳۸۸)

چکیده

به دلیل اهمیت بسیار زیادی که ساختار عروقی در بررسی پاتوژنز بیماری‌هایی مانند لامینیت (Laminitis) و زخم کف سم دارد، شناخت این ساختارها کاملاً ضروری به نظر می‌رسد. مقالات منتشر شده در مورد ساختار عروقی در گوسفند اندک است. اندام خلفی ۱۵ بره ۳ ماهه از محل مفصل تارس جدا شد. با جدا کردن سرخرگ Dorsal metatarsal artery ابتدا سالیین جهت شستشو و سپس رزین متاکریلات برای تشکیل کست تزریق شد. سرخرگ‌های Dorsal common digital و Common plantar digital مسئولیت عمده خون‌رسانی به سم را بر عهده دارد. از این سرخرگ‌ها یک شاخه به ناحیه پاشنه (Bulb) خون‌رسانی می‌کند شاخه دیگر در سطح محوری (Axial) به دیواره داخلی و ناحیه کف سم (Sole) خون‌رسانی می‌کند و شاخه سوم هم خون‌رسانی به نوار تاجی (Coronary margin) را بر عهده دارد. سیاهرگ‌های dorsal digital Common و Abaxial proper plantar عهده دار درناژ خون از سم می‌باشد. خون عمده شبکه‌های سطحی و عمقی ناحیه نوار تاجی و دیواره به درون سیاهرگ Dorsal proper digital تخلیه می‌شود و از آن جا به سیاهرگ Common dorsal digital تخلیه می‌شود که این شبکه‌های آناستوموزهایی را با شبکه‌های حاصله از سیاهرگ Abaxial proper plantar می‌دهد. سیاهرگ Axial proper plantar به درون سیاهرگ Abaxial proper plantar تخلیه می‌شود. شبکه‌هایی که در دیواره خارجی، ناحیه کف (Sole) و سطح کف پای پاشنه (Bulb) قرار دارند، از طریق دیوسیاهرگ عمده خون خود را به درون سیاهرگ Abaxial proper plantar درناژ می‌کند.

واژه‌های کلیدی: گوسفند، انگشت خلفی، قالب‌های رگی، خون‌رسانی.

تلاش‌های مختلفی که در خصوص اسب صورت گرفته است توسط محققین بسیاری انجام شده است (۱۱،۱۸) و حتی مطالعاتی نیز در سطح میکروسکوپی الکترونی صورت گرفته است (۱۴،۱۹).

شناخت کامل ساختارهای ریز گردش خون ناحیه سم در درک پاتوفیزیولوژی لامینیت لازم به نظر می‌رسد (۲۷). انقباض این عروق و ایسکمی آنها در ناحیه درم سم اسب نقش مهمی در ایجاد لامینیت دارد (۱،۳،۵،۶). بروز ایسکمی برخلاف افزایش جریان خون به سم ناشی از وجود شانت‌های سرخرگی - سیاهرگی اتساع یافته رخ می‌دهد (۴،۸). این شانت‌ها در مراحل از لامینیت رخ می‌دهد (۹) و بیشتر در لامینای دیواره سم و پاییل‌های انتهایی لامینا اتفاق می‌افتد (۱۹،۲۲،۲۳،۲۶). در خصوص گاو نیز وضعیت مشابهی وجود دارد، اگر چه تعداد مطالعات انجام شده به تعداد مطالعات در مورد اسب نمی‌باشد (۱۰،۱۳،۱۶،۲۴،۲۷).

در گاو نشان داده شده است که کاهش میزان خون‌رسانی که توسط هورمون‌های موثر بر عروق صورت می‌گیرد، می‌تواند روی عروق محیطی انگشتان و آناستوموزهای سرخرگی - سیاهرگی اثر گذار باشد و سبب بروز لامینیت شود (۲،۷،۱۵) و نیز بی‌نظمی‌های قوس انتهایی و انشعابات جانبی بدون نام در ایجاد زخم کف سم و لامینیت نقش دارد (۲۸).

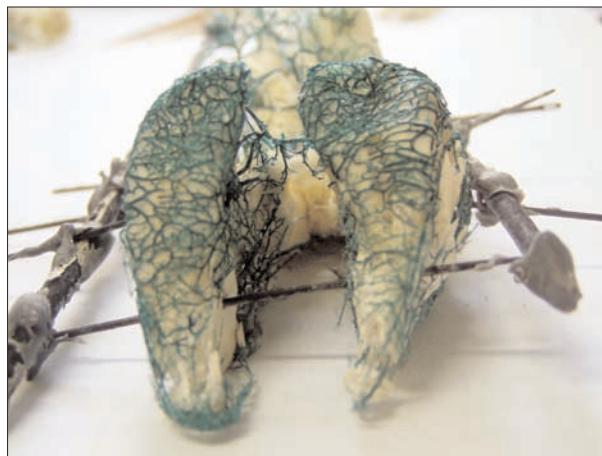مقدمه

دو تئوری متفاوت در مورد علت بیماری‌های سم مخصوصاً لامینیت وجود دارد (۱۷). در تئوری اول آنزیم‌ها نقش مهمی ایفا می‌کند. به نظر می‌رسد که متالوپروتئینازها در این رابطه نقش مهمی دارند. این آنزیم‌ها در بافت‌های هم‌چون استخوان و مفصل وجود دارند. در حالت طبیعی این آنزیم‌ها برای جدا سازی رابطه بین سلول به سلول و غشا پایه لازمند. مهار کننده‌های طبیعی میزان فعالیت این آنزیم‌ها را تنظیم می‌کنند. افزایش فعالیت این آنزیم‌ها که مکانیسم آن به خوبی شناخته نشده است، سبب تخریب اجزای کلیدی تیغه‌های اپیدرمی می‌شود (۱۷). مکانیسم دیگر ساختارهای عروقی است. بنابراین درک ساختار عروقی جهت شناخت مکانیسم صحیح، با اهمیت به نظر می‌رسد. در مورد اهمیت شناخت شبکه‌های عروقی سم در مورد گاو و اسب تحقیقات بسیاری انجام شده است. از آن جمله می‌توان به نقشی که ساختارهای عروقی در بررسی پاتوژنز ضایعاتی مانند لامینایتیس و زخم کف سم دارد، اشاره نمود (۱،۳،۵،۶،۲۷) و نیز کاربرد شناخت این شبکه‌های عروقی در جراحی‌های مختلف این ناحیه از سم نیز به اثبات رسیده است (۲۸).

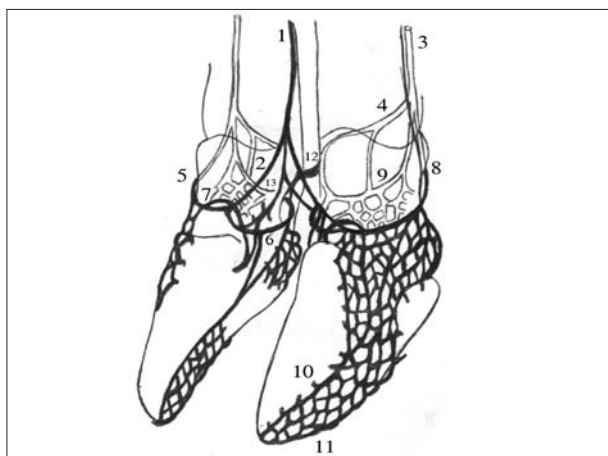




تصویر ۲ - نمونه‌ای از قالب‌های (کست‌ها) تهیه شده (رنگدانه سبز رزین عروق را سبز نشان می‌دهد).



تصویر ۱ - نمونه‌ای از ایجاد داربست برای تثبیت کست‌ها.

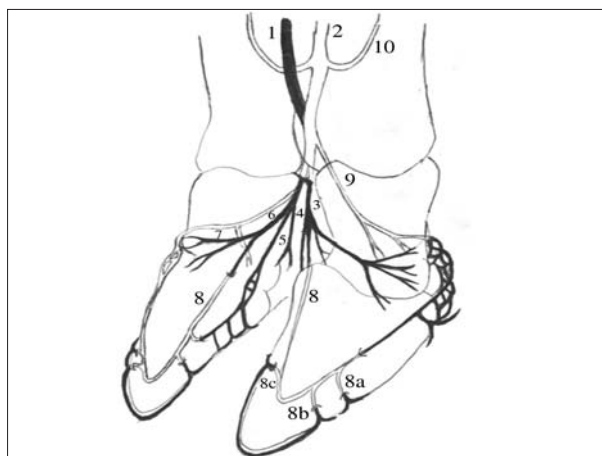


تصویر ۴ - تصویر شماتیک سیاهرگ‌های انگشتان اندام خلفی گوسفند.

1.Common dorsal digital vein 2. Dorsal proper digital vein 3. Abaxial proper plantar digital vein 4. Axial proper plantar digital vein 5. Superficial abaxial coronary vein 6. Superficial axial coronary vein 7. Vein connecting the superficial abaxial coronary vein and intraosseous plexus 8. Bulbar vein 9. Plantar digital arch 10. Parietal collecting veins 11. Veins of the sole border 12. Vein anatomizing lateral and medial plantar digital arch 13. Anonymous branches of the common dorsal digital vein.

طرف دیگر تفاوت‌های آشکاری در ساختار لایه‌ای مختلف سم بین گاو و گوسفند مشاهده می‌شود (۱۶)، احتمال می‌رود که تفاوت‌هایی نیز در ساختارهای سیاهرگی و سرخرگی آنها با هم و حتی با گاو داشته باشند.

این احتمال را می‌توان به دلیل تفاوت‌هایی که در شبکه‌های عروقی بند سوم انگشت و همچنین کوریوم دیواره و کف سم بین گاو و نشخوارکنندگان کوچک وجود دارد، تقویت نمود، اگر چه ذکر شده است که ساختار عروقی سم گاو، خوک و نشخوارکنندگان کوچک یکسان است (۱۶).



تصویر ۳ - تصویر شماتیک سرخرگ‌های انگشتان اندام خلفی گوسفند.

1.Dorsal common digital artery 2. Common plantar digital artery 3. Proper digital artery 4. Ramus tori digitalis 5. Plantar branch of the proper digital artery 6. Distal phalange artery 7. Coronary artery 8. Terminal arch 9. Artery of bulb (Ramus plantaris phalangis mediae) 10. Artery of proximal sesamoid bone.

بعضی از محققین به تنگ شدگی لومن Proper digital artery در

بیماری زخم کف سم دست یافته‌اند (۲۵).

نظر به موارد گفته شده، جهت شناخت مکانیسم بسیاری از بیماری‌ها درک صحیح ساختار عروقی لازم به نظر می‌رسد. ولی در مورد گوسفند نیاز به انجام تحقیقات بیشتر در مورد عروق سم لازم به نظر می‌رسد. بررسی ساختار عروقی گوسفند جهت بررسی اعمال طبیعی سم و یادداشت ساختار بیماری‌ها مانند لامینیت مورد نیاز می‌باشد. اگر چه در گوسفند هنوز به دلیل عدم درک صحیح ساختار عروقی، مکانیسم لامینیت شناخته نشده است.

از آن جایی که ساختار آناتومیکی سم گوسفند شباهت بسیاری با دای به سم خوک دارد و هر دو انگشت آن تصویر آینه‌ای یکدیگر می‌باشند (۱۶) و از



مواد و روش کار

تعداد ۱۵ دانه بره سه ماهه نژاد لری بختیاری که به لحاظ بالینی سالم بودند، انتخاب شدند. بره ها در کشتارگاه صنعتی کشتار شدند و اندام خلفی آن از محل مفصل تارس جدا شد.

سم های اندام خلفی راست جهت تهیه کست (Cast) استفاده شدند. بر طبق ساختار آناتومیکی سرخرگ metatarsal Dorsal جدا شده و یک آنژیوکت با سایز ۲۱ درون آن گذاشته شد تا از طریق این سرخرگ مایعات تزریق شود.

سیستم عروقی هر کدام از جفت انگشتان به وسیله نرمال سالین (۹/۰ درصد) شستشو شد. در طی تزریق انگشت به طور متناوب باز و بسته می شد تا جریان مایعات تسهیل شود. تزریق به وسیله سرنگ ۲۰ سی سی انجام شد، این کار تا زمانی انجام گرفت که جریان مایعات کاملاً شفاف شد. سم ها سپس فریز شدند. سم های فریز شده پس از خروج از فریزر به مدت ۲۴ ساعت در دمای اتاق نگهداری شدند و سپس دوباره با نرمال سالین به حد کافی شستشو شده و به دنبال آن رزین تزریق انجام شد. ماده رزین متاکریلات جهت عملیات Corrosion casting استفاده شد، این محلول شامل ۱۰۰ میلی لیتر از مونومر (جزء A)، ۲۰ میلی لیتر، کاتالیزور (جزء B) و ۱۲ قطره از Promoter (جزء C) و ۲ میلی لیتر از رنگدانه آبی، قرمز یا سبز است.

رزین به وسیله سرنگ ۱۰ سی سی از طریق آنژیوکت کار گذاشته شده در سرخرگ تزریق شد و تزریق تا جایی انجام گرفت که فشار برگشت مانع از تزریق بیشتر ماده می شد. سپس آنژیوکت خارج شده و سرخرگ به وسیله لیگاتور بسته شد تا از بازگشت مواد جلوگیری شود.

بعد از تزریق مواد پلاستیکی انگشتان به مدت ۲۴ ساعت در دمای اتاق نگهداری شدند تا ماده مورد نظر پلیمریزه شود. در این مرحله لازم بود تا جهت تثبیت ساختارها از یک اسکلت بندی مناسب استفاده شود تا هنگام گذاشتن سم ها در سود ساختارها به هم نریزد چرا که سود اشباع تمامی بافت های نرم را حل می کرد (تصویر ۱). سپس سم ها در سود گرم و اشباع غرق شدند تا تمامی بافت های نرم تجزیه شود. هر ۲۴ ساعت به مدت ۵-۴ روز نمونه ها زیر آب گرم شستشو شدند و ماده حلال نیز تعویض می شد تا عمل تجزیه شدن بافت های نرم کامل شود. کست های عروقی تهیه شده به مدت ۱۰ دقیقه با آب شستشو شدند، سپس نمونه ها به مدت ۵ دقیقه در الکل قرار داده شد و در معرض هوا خشک شد (تصویر ۲).

آماده سازی نمونه ها جهت جداسازی ماکروسکوپی:

انگشتان داخلی و خارجی چند نمونه از اندام خلفی چپ (که با رزین تزریق شده بودند) جهت بررسی موقعیت نسبی عروق حاصل از تهیه کست نسبت به سایر ساختارهای سم، به وسیله اهره دستی از یکدیگر جدا و در فرمالین ۱۰ درصد قرار داده شد.

نتایج

سیستم سرخرگی:

اگرچه تفاوت های فنوتیپی جزئی بین نمونه های مختلف دیده می شود، ولی تفاوت عمده ای بین ساختار عروقی اندام های خلفی بین نمونه های مختلف مشاهده نشد.

مسئولیت عمده خون رسانی به انگشت های اندام خلفی بر عهده (۱) Common digital artery می باشد، که خود ادامه ای از (۳) digital artery Dorsal است. شایان ذکر است که (۲) Common plantar artery که خود ادامه ای از سرخرگ سافنوس است دارای اهمیت کمتری از Common digital artery است، که در سطح کف پای بند دوم انگشت به Common digital artery می پیوندد (تصویر ۳).

دو شاخه جدا شده از Common plantar digital artery با حرکت رو به بالا به استخوان های کنجیدی فوقانی خون رسانی می کنند که (۱۰) bone Artery of proximal sesamoid نامیده می شوند (تصویر ۱). یک سرخرگ به نام (۹) Artery of bulb از محل الحاق سرخرگ های ۲ و ۳ به سمت شکمی - جانبی جدا می شود، که در ادامه خود به دو شاخه تقسیم می شود، بدین شرح: شاخه ای در سطح جانبی انگشت که در میانه بند سوم وارد کانال تغذیه ای این استخوان می گردد و شاخه دیگر با تشکیل شبکه ای ناحیه پاشنه را خون رسانی می کند (تصویر ۳).

در فضای بین انگشتی سرخرگ Common digital به دو شاخه (۳) Proper digital artery تقسیم می شود که با حرکت در سطح محوری بند دوم و سوم انگشت در ابتدای بند دوم به سه شاخه تقسیم می شود (شاخه ۴، ۵، ۶) (تصویر ۳).

شاخه Ramus tori digitalis (۴) به استخوان کنجیدی تحتانی و نوار تاجی خون رسانی می کند. شاخه (۵) of the proper digital artery Plantar branch در سطح محوری به چندین شاخه تقسیم شده که یک سری به ناحیه Bulb نفوذ کرده و شاخه های دیگر با حرکت رو به جلو در سطح محوری بند سوم به قسمت های کف سم (Sole) خون رسانی کرده و در نزدیک انتهای بند سوم شاخه اصلی وارد کانال تغذیه ای بند سوم استخوان می شود. شاخه (۶) Distal phalange artery با حرکت در سطح پشتی قبل از وارد شدن به کیسول شاخی، به ۳ شاخه تقسیم می گردد:

یک شاخه به نام (7) Coronary artery با دور زدن نوار تاجی به این ناحیه خون رسانی می کند. شاخه دیگر با پخش شدن در سطح پشتی بند سوم به لایه درمیس این بند خون رسانی می کند و شاخه سوم به نام (8) Terminal arch نیز از طریق Axial foramen به طریق پشتی محوری نزدیک زائده منبسط کننده (Extensor process) وارد بند سوم می شود، این شاخه که در درون بند سوم (Pedal bone) به سمت پایین و جلو حرکت می کند (پشتی - انتهایی) در پایان کمان انتهایی (Terminal arch) نامیده می شود که از کانال تغذیه ای بند سوم عبور می کند. این شاخه سوم که در



دو شاخه تقسیم می شود، یک شاخه از آن در سطح محوری حرکت می کند و شاخه ای را در دیواره داخلی انگشت تشکیل می دهد. شاخه دیگر در ناحیه نوار تاجی با Abaxial proper plantar digital vein آناستوموز می دهد و خون ناحیه نوار تاجی را درناژ می کند (جزئیات مذکور در مورد این سیاهرگ در تصویر قابل مشاهده نیست - تصویر ۴).

(۳) Abaxial proper plantar digital vein با یک شبکه سیاهرگی وسیع مربوط به درمیس سطح محوری، خون دیواره (Wall) و پاشنه (Bulb) را درناژ می کند. این سیاهرگ (۳) به درون plantar digital vein Lateral and Medial تخلیه می شود که این ها خود نیز در بالا به Lateral and medial metatarsal تخلیه می شوند. سه شاخه سیاهرگی که خون خود را داخل (۳) Abaxial proper plantar digital vein تخلیه می کنند (۴، ۸، ۹) که دو سیاهرگ از آنها در قسمت فوقانی پریوپل پاشنه قرار دارند (شاخه ۸، ۹) (تصویر ۴).

(۳) Abaxial proper plantar digital vein در مسیر خود (۴) vein Axial proper plantar digital را دریافت می کند، که این سیاهرگ (۴) با حرکت در سطح محوری بخشی از خون شبکه های این منطقه را درناژ می کند و آناستوموزهایی را با شبکه های حاصل از (۶) coronary vein Superficial axial می دهد که ناحیه کف سم (Sole) و دیواره داخلی بند سوم انگشت را درناژ می کنند و همچنین آناستوموزهایی را با شبکه هایی که به درون (۹) Plantar digital arch در سطح محوری درناژ می شوند، می دهد. Plantar digital arch نیز توسط انشعابات خون خود را داخل (۴) Axial Proper plantar digital vein تخلیه می کند.

قسمت عمده درناژ سطح کف پای در منطقه نوار تاجی توسط شبکه هایی صورت می گیرد که به درون (۹) Plantar digital arch تخلیه می شوند که البته انشعابات از سیاهرگ ۳ نیز با این انشعابات آناستوموز داده و در درناژ خون این ناحیه همکاری دارد. این قوس (۹) با حرکت رو به پایین به صورت پشتی - انتهایی تا ناحیه راس (Apex) در سطح محوری قسمت عمده خون سطح محوری را درناژ می کند که البته در مسیر خود آناستوموزهایی را با انشعابات حاصل از (۲) Proper plantar digital vein و (۶) Superficial axial coronary vein می دهد. دو قوس digital Arch Plantar در هر انگشت توسط یک سیاهرگ با هم آناستوموز می دهند (۱۲). (تصویر ۴).

سیاهرگ هایی که در ناحیه پریوپل پاشنه خون خود را در vein Bulbar (۸) درناژ می کنند دو شاخه عمده هستند که آناستوموزهایی را با شبکه های سطحی نوار تاجی و دیواره خارجی سم تشکیل می دهند که این سیاهرگ ها به صورت پشتی - انتهایی در سطح دور از محور و روی جداره خارجی تا ناحیه راس حرکت کرده و بخش اصلی درناژ خون ناحیه دیواره خارجی و حاشیه کف سم را انجام می دهد و به ترتیب (۱۰) vein Parietal collecting و (۱۱) Vein of sole border نامیده می شوند. درناژ در این جا (Sole) نیز توسط شبکه هایی دیگری که در این مناطق هستند

واقع ادامه (۳) Proper digital artery است در انتهای کانال تغذیه ای با دو سرخرگ که یکی همان انشعابی از سرخرگ (۵) of the proper digital Plantar branch است و دیگری ادامه شبکه ناحیه پاشنه می باشد، آناستوموز داده و در طی مسیر خود انشعابات بی نامی (8a و 8b و 8c) را در سطح محوری و دور از محور (Abaxial) به بیرون می فرستد. 8a انشعابات را به درمیس دیواره خارجی سم و کف، 8b انشعابات را به ناحیه پنجه و کف در هر دو سطح محوری و دور از محور و 8c انشعابات را به سطح دیواره داخلی می فرستد (تصویر ۳).

سیستم سیاهرگی

سیستم سیاهرگی در اندام حرکتی خلفی گوسفند از شبکه های متعدد وسیعی شامل عروق آناستوموز دهنده با یکدیگر تشکیل شده است. دو سیاهرگ عمده درناژ کننده خون از هر انگشت (۱) digital vein Common dorsal در سطح پشتی و (۳) proper plantar digital vein Abaxial در سطح کف پای می باشند (تصویر ۴).

(۱) Common dorsal digital vein در ابتدا دو شاخه به نام (۲) Dorsal proper digital سیاهرگی درمیس سطوح محوری، دور از محور و پشتی بندهای انگشت، را درناژ می کنند (تصویر ۴).

هر کدام از Dorsal proper digital vein (۲) با حرکت به سمت دور از محور در ناحیه نوار تاجی دو شاخه عمده را دریافت می کنند به نام های (۵) Superficial Abaxial coronary vein و (۶) axial coronary vein Superficial. سیاهرگ (۵) Superficial Abaxial coronary در تشکیل شبکه های سیاهرگی سطحی در ناحیه نوار تاجی و دیواره به همراه انشعابات از سیاهرگ های مشتق شده از (۳) proper plantar digital vein Abaxial و (۴) digital نقش دارد. شاخه Superficial abaxial coronary در ادامه انشعابی را دریافت می کند به نام سیاهرگ اتصال دهنده (۷) Superficial Abaxial coronary vein و شبکه داخل استخوانی که انشعابی از آن وارد کانال تغذیه ای (foramen) Axial می شود. (۶) Superficial axial coronary vein با حرکت در سطح محوری و به وسیله یکسری انشعابات خون دیواره داخلی بند سوم را درناژ می کنند و توسط یک سری انشعابات دیگر نیز خون سیاهرگی ناحیه کف را درناژ می کنند (تصویر ۴).

(۱) Common dorsal digital vein پس از جدا شدن شاخه های ۲ در ادامه دو سیاهرگ را دریافت می کند که در منابع به آنها اشاره ای نشده است (شاخه ۱۳) که احتمالاً در تشکیل شبکه های سیاهرگی عمقی دخالت دارد. شاخه ای از آن (۱۳) که به سمت انگشت جانبی حرکت می کند به صورت حرکت رو به پایین در سطح پشتی بند سوم شبکه ای را تشکیل می دهد که خون این ناحیه را درناژ می کند و با شبکه های منشعب شده از (۳) Abaxial proper plantar digital vein آناستوموز می دهد. شاخه ای دیگر آن (۱۳) که به سمت انگشت داخلی حرکت می کند خود به



نشد، که این نکته در تضاد با مطالعات سایر محققین (۲۰، ۱۶، ۱۲) می باشد که تعداد انشعابات خارج شده از این قوس را ۵ تا ۶ شاخه ذکر کرده اند. Vermunt و همکاران (۲۸) نیز تعداد این شاخه ها را در گاو ۶ تا ۸ انشعاب ذکر کرده اند و زاویه حاده در این محل نیز به خوبی نشان داده شده است. در مورد سیستم سیاهرگی هم چندین تفاوت عمده قابل مشاهده است. با توجه به مطالعات Vermunt و همکاران (۲۸) و Nickle و همکاران (۱۶) خون ناحیه سم در نشخوارکنندگان بزرگ توسط سه سیاهرگ عمده شامل Common dorsal digital vein، Abaxial proper digital vein و Axial & Common dorsal digital vein درناژ می شود، ولی نتایج مطالعه ما حاکی از آن است که دو سیاهرگ عمده درناژ کننده خون شامل Abaxial proper digital vein و Common dorsal digital vein این وظیفه را در گوسفند به عهده دارند و Axial proper digital vein شاخه ای است که خون خود را به درون Abaxial proper digital vein درناژ می کند.

در این تحقیق چنان که توسط Vermunt و همکاران (۲۸) هم تأیید شده، دیده شد که یک سیاهرگ بین Abaxial coronary vein و Superficial و شبکه داخل استخوانی بند سوم وجود دارد که خون را از درون این استخوان درناژ می کند. در حالی که Nickle و همکاران (۱۶) بیان می دارد شبکه داخل استخوانی خون خود را به درون plantar vein و Axial proper digital vein تخلیه می کند.

نکته دیگر یافته شده در این تحقیق این بود که سیاهرگ digital Common dorsal در گوسفند قبل از دریافت خون از دو سیاهرگ digital Dorsal proper، دو سیاهرگ عمده خون خود را درون آن درناژ می کنند که احتمالاً در تشکیل شبکه های سیاهرگی عمقی ناحیه نوار تاجی دخالت دارند و لیکن نتایج Nickle و همکاران (۱۶) و Vermunt و همکاران (۲۸) در مورد نشخوارکنندگان بزرگ نشان می دهد که شبکه های عمقی ناحیه نوار تاجی خون خود را درون سیاهرگ Axial proper digital vein تخلیه می کند.

با بررسی نمونه ها نتایج دیگری که حاصل گردید این بود که vein Axial proper digital به صورت یک سیاهرگ مجزا نیست بلکه خون خود را داخل سیاهرگ Abaxial proper plantar digital درناژ می کند و نیز دریافتیم که خون از درون قوس سیاهرگی از طریق یک سیاهرگ به درون Axial proper digital vein تخلیه می شود که این نکته در مطالعات سایر محققین که در مورد اسب و گاو تحقیقات مشابهی داشته اند، اشاره ای نشده است.

قابل ذکر است که قسمت عمده سیاهرگ های آنستوموز دهنده ناحیه پاشنه که در سایر منابع (۲۸، ۱۶) آن را شبکه اتصال دهنده بین vein Axial proper digital و Abaxial proper digital دانسته اند، بدرون Axial proper digital vein و Abaxial proper digital vein تخلیه می شوند و این در حالی است که در گوسفند Axial proper digital vein نقش ناچیزی داشته و Abaxial proper digital vein نقش اصلی درناژ در

انجام می شود. باید خاطر نشان کرد که عروق ناحیه Sole بسیار نازک تر از عروق دیواره خارجی سم است (تصویر ۴).

شبکه سیاهرگی درناژ کننده دیواره و کف در ناحیه راس به شبکه داخل استخوانی (Intraosseous) متصل می شوند. همچنین شبکه های سیاهرگی درناژ کننده ناحیه کف با شبکه های درناژ کننده دیواره داخلی بند سوم آنستوموزهایی را تشکیل می دهند.

بحث

سیستم عروقی سم گوسفند در بره های جوان به وسیله تکنیک قاب های رگی (Corrosion casting) بررسی می شود که این کار از طریق تزریق ماده رزین در Dorsal metatarsal artery صورت می گیرد. علت انتخاب بره به دلیل کمتر بودن ضایعات سم در حیوانات جوان می باشد. اگر چه مطالعات منتشر شده ساختار سیاهرگی اندام خلفی را نشان می دهند ولی تفاوتی ما بین ساختار عروقی اندام خلفی و قدامی وجود ندارد (۲۸). دلیل انتخاب اندام خلفی، استعداد بیشتر آن جهت درگیری با ضایعات مختلف سم است (۲۸). در این بحث بیشتر نتایج حاصله از این مطالعه با نشخوارکنندگان بزرگ مقایسه می شود؛ براهمان گونه که مطرح گردید به نظر می رسد که ساختار عروقی نشخوارکنندگان بزرگ و کوچک یکسان باشد (۱۶).

بر طبق مطالعات Nickle و همکاران (۱۶)، Grossman - Sisson (۲۱) و Simoen و همکاران (۲۵) مسئولیت عمده خون رسانی به اندام خلفی در گاو بر عهده سرخرگ های Common plantar digital و Abaxial proper plantar می باشد. این امر می تواند به دلیل ویژگی های آناتومیکی باشد چرا که بیشتر سرخرگ های خون رسان در سطح خم کننده انگشت واقع شده اند (۲۸). در نتایج این مطالعه مشخص گردید که مسئولیت عمده خون رسانی به این اندام در گوسفند بر عهده سرخرگ Common dorsal digital می باشد و نیز سرخرگ plantar digital هم در این امر نقش کمی بر عهده دارد. یافته های مزبور در تطابق با مطالعات Vermunt و همکاران (۲۸) می باشد، اگرچه سرخرگ Abaxial proper plantar digital را که Vermunt (۲۸) در مطالعات خود اشاره کرده بود، در این مطالعه مشاهده نگردید.

در مطالعه حاضر مشخص شد که خون رسانی ناحیه پاشنه بیشتر بر عهده سرخرگ Ramus plantaris phalangis mediae می باشد، در حالی که Vermunt و همکاران (۲۸) اظهار می دارند که در خون رسانی به ناحیه پاشنه سرخرگ Abaxial proper plantar digital هم علاوه بر سرخرگی که به آن اشاره شد نقش مهمی بر عهده دارد (۲۸).

در تحقیق حاضر این نتیجه حاصل شد که Terminal arch در طی مسیر خود در فضای درون استخوانی (Intraosseous) فقط سه انشعاب به فضای بیرونی می دهد و نیز زاویه حاده ای که در درون استخوان بند سوم گاو توسط دیگر محققین نشان داده شده بود در گوسفند به وضوح دیده



References

- Ackerman, N., Gamer, H. E., Coffman, J. R., Clement, J. W. (1975) Angiographic appearance of the normal equine foot and alterations in chronic laminitis. *J. Am. Vet. Med. Assoc.* 166:58-62.
 - Boosman, R., Nemeth, F., Gruys, E., Klarenbeek, A., (1989) Arteriographical and pathological change in chronic laminitis in dairy cattle. *Vet. Q.* 11:144-55.
 - Coffman, J. R. (1972) Acute laminitis. *J. Am. Vet. Med. Assoc.* 161:1280-1283.
 - Coffman, J. R. (1984) Acute laminitis; mechanisms and therapy. In: *Equine Internal Medicine. Proceedings of the 6th Bain-Fallon Memorial Lectures.* University of Sydney. *Aust. Equine Vet. Assoc.* 68-72.
 - Coffman, J. R., Johnson, J. H., Guffy, M. M., Finocchio, E. J. (1970) Hoof circulation in equine laminitis. *J. Am. vet. Med. Assoc.* 156: 76-83.
 - Gamer, H. E. (1975) Pathophysiology of equine laminitis. *Proc. Am. Assoc. Equine Pract.* 21:384-387.
 - Greenough, P. R. (1987) Pododermatitis circumscripta in cattle. *Agri-Practice.* 8:17-22.
 - Hood, D. M., Stephens, K. A. (1981) Physiopathology of equine laminitis. *Comp. Cont. Educ. Pract. Vet.* 3:454-459.
 - Hood, D. M., Amoss, M. S., Hightower, D., McDonald, D. R., McGrath, J. P., McMullan, W. C., Scrutchfield, W. L. (1978) Equine laminitis In Radioisotopic analysis of the hemodynamics of the foot during the acute disease. *J. Equine Med. Surg.* 2:439-444.
 - Horowitz, A. (1964) The veins of the thoracic limb of the ox. *The Speculum, Ohio State University, College of Veterinary Medicine.* 27:682-691.
 - Kainer, R. A. (1989) Clinical anatomy of the equine foot. *Vet. clin. North Am. Equine Pract.* 5:1-27.
 - Maclean, C. W. (1970) A post-mortem X-ray study of laminitis in barley beef animals. *Vet. Rec.* 86:457-462.
 - Manohar, M., Kumar, R., Bhargava, A. K., Tyagi, R. P. S. (1973) Angiographic studies of the bovine
- این ناحیه را به عهده دارد.
- همان طور که در اسب و گاو مشخص شده است بخش های از سم که تحمل وزن بیشتری دارند دارای خون رسانی بیشتری نیز هستند (۲۸، ۱۴). بخش های زاینده مانند نوار تاجی، کف سم و پاشنه دارای شبکه های عروقی وسیع تری هستند (۱۶). این مطلب در نتایج تحقیق ما تأیید شد. اگر چه گفته می شود ناحیه اتصال پاشنه و کف محل اصلی تشکیل زخم کف سم است (۱۵، ۲۰۷).

تشکر و قدردانی

نویسندگان مقاله بر خود لازم می دانند که از آقای حاتم پور (کارشناس بخش آناتومی دانشکده دامپزشکی دانشگاه شهرکرد) جهت همکاری در انجام طرح و آقای محسن رشیدی جهت طراحی تصاویر کمال تشکر و سپاسگزاری را داشته باشد.

(*Bubalus bubalis*) foot. *J. Am. Vet. Radiol. Society.* 14:81-86.

- Mishra, P. C., Leach, D. A. (1983) Electron microscopy study of the veins of equine hoof wall. *J. Anat.* 136:543-560.
- Morocos, M. B. (1960) Nature and etiology of the ulceration of the claw in the bovine. *Mededelingen Veeartsenijschool, Rijksuniversiteit Gent, Belgium.*
- Nickel, R., Schummer, E. (1981) The anatomy of the domestic animals, The circulatory system, the skin and the cutaneous organs of the domestic mammals. *Springer Verlag, New York, USA.* p.524-536.
- Pollitt, C. C. (1999) Equine laminitis: A revised pathophysiology. *AEEP Proc.* 45:188-192.
- Pollitt, C. C. (1992) Clinical anatomy and physiology of normal equine foot. *Equine Vet. Educ.* 4:219-224.
- Pollitt, C. C., Molyneux, G. S. (1990) Scanning electron microscopical study of the dermal microcirculation of the equine foot. *Equine Vet. J.* 22: 79-87.
- Prentice, D. E., Wyn-Jones, G. A. (1973) Technique for angiography of the bovine foot. *Res. Vet. Sci.* 14:86-90.



21. Robert. G, Sisson and Grossman's the anatomy of the domestic animals. W. B. Saunders company, Washington square, Philadelphia, USA.
22. Robinson, N. E., Dabney, J. M., Weidner, W. J., Jones, G. A., Scott, J. B. (1975) Vascular response of the equine digit. *Am. J. Vet. Res.* 36:1249-1253.
23. Rooney, J. R. (1984) Arteriovenous anastomoses in the digit of the horse. *J. Equine Vet. Sci.* 4:182-183.
24. Schummer. A., Wilkens. H., Vollmerhaus. B., Habermehl. K-H. (1981) The circulatory system, the skin and the cutaneous organs of the domestic mammals. Edited by Verlag Paul Perry Berlin, Germany.
25. Simoens. P., Devos. N. R., Lauwers. H., Nicaise. M. (1980) Illustrated anatomical nomenclature of the arteries of the thoracic limb in the domestic mammals. *Mededelingen Facultiet Diergeneeskunde, Rijksuniversiteit Gent, Belgium.*
26. Singh, S. S., Ward, W. R., Murray, R. D. (1994) An angiographic evaluation of vascular changes in sole lesion in the hooves of cattle. *Br Vet. J.* 150:41-52.
27. Talukdar, A. H., Calhoun, M. L., Stinson, A. W. (1972) Specialized vascular structures in the skin of the horse. *Am. J. Vet. Res.* 33:335-338.
28. Vermunt, J. J., Leach, D. H. (1992) A macroscopic study of the vascular system of the bovine hind limb claw. *New. Zeal. Vet. J.* 40:139-145.
29. Vermunt, J. J., Leach, D. H. (1992) A scanning electron microscopic study of the vascular system of the bovine hind limb claw. *New. Zeal. Vet. J.* 40:146-154.



STUDY ON THE VASCULAR SYSTEM OF OVINE HIND LIMB CLAW BY MEANS OF CORROSION CASTING METHOD

Zamani-ahmadmahmudi, M.^{*2}, Mohamadnia, A.R.¹, Azarpazhoh, S.¹, Gholami, M.¹

¹Department of Clinical Sciences, Faculty of Veterinary Medicine, Shahrekord University, shahrekord- Iran.

²Department of Clinical Sciences, Faculty of Veterinary Medicine, University of Tehran, Tehran- Iran.

³Graduated from the Faculty of Veterinary Medicine, Shahrekord University, Shahrekord- Iran.

(Received 24 May 2009 , Accepted 18 January 2010)

Abstract:

The importance of vessel structure has been shown in pathogenesis of the equine and bovine laminitis. Investigation on vessel structures is necessary to diagnose the mechanism of laminitis. Due to lack of literature on ovine digital arteries. Ovine digital vessels were studied using corrosion casting method. The hind limbs of 15 lambs of 3 months ages were separated from tarsus joint. After the dissection of dorsal metatarsal artery, normal saline and resin metacrylat were injected into the vessels. In this species, the dorsal common digital artery and common plantar digital artery have the main function in blood supply. One branch runs to the heel bulb and the other runs to the axial wall and sole. The third branch of these arteries is responsible to blood supply of periople tissue. The common dorsal digital artery and abaxial proper digital artery drain all venous blood from the claw. The dorsal proper digital artery arises from the numerous smaller veins which are joined to form the deep and superficial venous networks of coronary margin and wall. This vein delivers blood to the common dorsal digital artery. The axial proper plantar vein drained into the abaxial proper plantar vein. Two main vessels which arise from venous network of wall, sole and plantar surface of the bulb, drain into the abaxial proper plantar vein.

Key words: sheep, hind limb claw, vessel cast, blood supply.

*Corresponding author's email: zamani@ut.ac.ir, Tel: 021-61115102, Fax: 021-66933222

