

بررسی تجربی تغییرات آسیب شناسی ناشی از ویروس آنفلوانزا تحت تیپ H9N2 جدا شده از طیور صنعتی ایران در موش BALB/C

فروزنده بروجردی^۱ سید حسین مرجانمهر^{۱*} عبدالحمید شوشتری^۲ عباس توسلی^۱ سید مهدی میرسلیمی^۳ محمدعلی بهمنی نژاد^۲

(۱) گروه آموزشی پاتوبیولوژی دانشکده دامپزشکی تهران، تهران - ایران.

(۲) بخش تشخیص بیماری های طیور، موسسه تحقیقات واکسن و سرم سازی رازی، کرج - ایران.

(۳) متخصص آسیب شناسی طیور، دامپزشک بخش خصوصی.

(دریافت مقاله ۲۸ شهریور ۱۳۸۸، پذیرش نهایی: ۲۳ دی ۱۳۸۸)

چکیده

امروزه ویروس های آنفلوانزا تحت تیپ H9N2 در گله های طیور اهلی سراسر دنیا در حال چرخش هستند. تحقیق حاضر به منظور بررسی توان ایجاد ضایعات پاتولوژیک در موش به عنوان یک مدل پستاندار پایه گذاری گردیده است. ۵۰ سر موش ماده نژاد BALB/C به سن تقریبی ۸ هفته و متوسط وزن ۲۷ گرم به دو گروه A شامل ۲۵ سر موش که به روش داخل بینی با دوزی معادل 106EID50 ویروس آنفلوانزا A/Chicken/Iran/B263/04 در هر ۵۰ میکرو لیتر مایع کوریو آلا نتویک تلقیح شدند و گروه B شامل ۲۵ سر موش به عنوان گروه کنترل تقسیم شدند. نمونه برداری در روزهای ۳، ۶، ۹ و ۱۲ بعد از عفونت زایی انجام و نمونه های بافتی از مغز، ریه، نای، کبد، روده، کلیه، قلب و طحال برداشت گردید. بررسی ضایعات هیستوپاتولوژیک نشان داد که این ویروس قابلیت ایجاد ضایعات پاتولوژیک را به شکل موضعی در ریه و نای دارا می باشد و می تواند در این بافت ها باعث ایجاد **Interstitial bronchopneumonia** و **Tracheitis** شود. این یافته ها نشان می دهد که ویروس آنفلوانزا می تواند در پستانداران بیماری ایجاد نماید و از آن جایی که امروزه آلودگی انسان به این ویروس ها که می تواند متعاقب آلودگی طبیعی انسان با ویروس های آنفلوانزای طیور و بروز پدیده نوتروکیبی و وقوع یک پاندمی جدید رخ دهد هم از نظر بیماری و هم از نظر مرگ و میر مورد توجه قرار گرفته است لذا توجه بیشتر و نیز انجام اقدامات پیشگیرانه ضروری به نظر می رسد.

واژه های کلیدی: ویروس آنفلوانزا، H9N2، موش، BALB/C، تغییرات آسیب شناسی.

Low Pathogenic Avian Influenza تقسیم می شوند.

امروزه ویروس های آنفلوانزا تحت تیپ H9N2 در گله های طیور اهلی

سراسر دنیا در حال چرخش هستند (۱۲، ۸، ۷، ۱۰، ۱۱). با وجود این که این تحت تیپ آنفلوانزای طیور حدت زیادی ندارد اما به تازگی این ویروس ها به پستانداران از جمله انسان نیز انتقال یافته اند (۱۰، ۷، ۲).

تحت تیپ H9N2 ویروس آنفلوانزا برای اولین بار در سال ۱۹۶۶ در شمال امریکا از بوقلمون جدا شد. در سال ۱۹۹۸ ویروس های H9N2 در هنگ کنگ از خوک های اهلی جدا شدند و یک سال بعد از دو کودک که علائم یک بیماری تب دار تنفسی معمولی رانشان می دادند جدا گردیدند (۱۳، ۱۲، ۲۰). پنج مورد دیگر گزارش ابتلاء انسان به آنفلوانزای ناشی از تحت تیپ H9N2 در جنوب چین و جود دارد (۷).

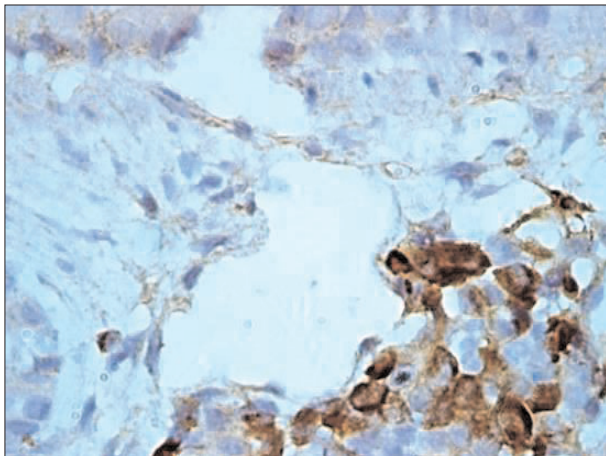
این ویروس در ایران نیز برای اولین بار در خرداد ماه ۱۳۷۷ (۱۹۹۸) توسط Vasfi Marandi و همکاران از یک واحد پرورش مرغ تخمگذار در استان تهران جدا و تحت عنوان A/Chicken/Iran/259/1998 نام گذاری گردید (۱۴). از آن سال تا کنون با توجه به تلفات زیاد و خسارات سنگینی که این بیماری بر صنعت مرغداری ایران وارد نموده است تحقیقات مختلفی

مقدمه

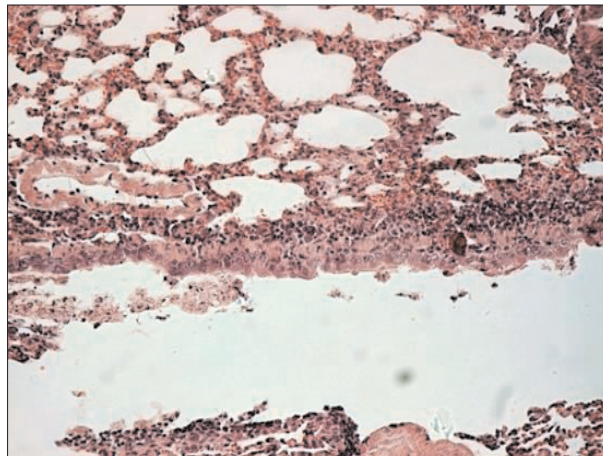
ویروس های آنفلوانزا متعلق به خانواده ارتومیکسوویریده و جنس آنفلوانزاویروس هستند. این ویروس ها بر اساس خصوصیات آنتی ژنیکی پروتئین های داخلی و پروتئین های ماتریکس به ۵ جنس تقسیم می شوند که از این بین آنفلوانزا ویروس های جنس A از لحاظ بیماری زایی دارای اهمیت بیشتری هستند. این جنس ها خود بر اساس خصوصیات آنتی ژنیکی پروتئین همآگلوتینین به ۱۶ تحت تیپ و بر اساس خصوصیات آنتی ژنیکی پروتئین نورآمینیداز به ۹ تحت تیپ تقسیم می شوند. هر ویروس یک آنتی ژن H و یک آنتی ژن N دارد. تحت تیپ H16 که در سال ۱۹۹۹ در سوئد و هلند از Black head gull جدا شده و در سال ۲۰۰۵ برای اولین بار گزارش شده است جدیدترین تحت تیپ ویروس های آنفلوانزای جنس A می باشد (۵).

بر اساس شدت بیماری زایی در پرندگان اهلی نیز ویروس های آنفلوانزا به دو دسته ویروس های دارای حدت بیماری زایی زیاد Avian Influenza Highly Pathogenic و ویروس های دارای حدت بیماری زایی کم

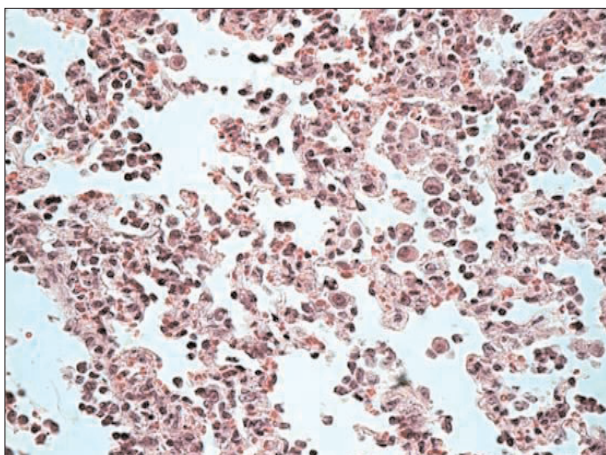




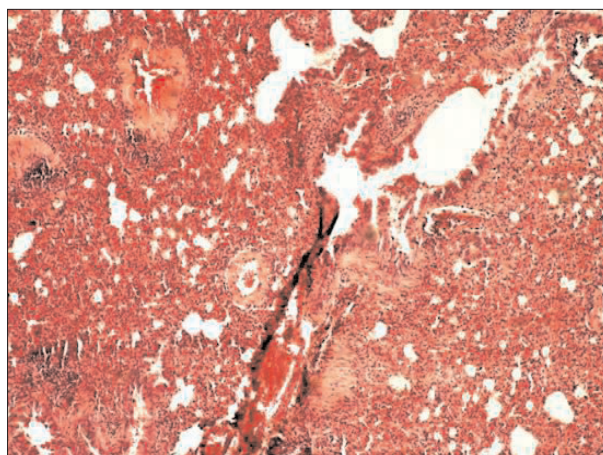
تصویر ۲- ریه موش روز سوم. حضور پارتیکل‌های ویروسی در داخل سلول‌های آماسی و پنوموسیت‌ها (رنگ آمیزی، IHC X960).



تصویر ۱- ریه موش روز سوم. در این تصویر تجمع سلول‌های آماسی در اطراف عروق و مجاری هوایی و در بافت بینابینی به صورت کانونی مشاهده می‌شود (رنگ آمیزی، X192, H&E).



تصویر ۴- ریه موش روز ششم. افزایش تعداد ماکروفاژها در بافت ریه (رنگ آمیزی، X384, H&E).



تصویر ۳- ریه موش روز ششم. افزایش ضخامت جدار آلونول‌ها همراه با حضور قابل ملاحظه سلول‌های آماسی در بافت بینابینی، اطراف عروق و مجاری تنفسی حاکی از بروز یک پنومونی بینابینی منتشر در ریه است (رنگ آمیزی، X96, H&E).

ویروس‌ها قرار دارند کم نمی‌باشد.

با توجه به موارد ذکر شده در بالا تحقیق حاضر به منظور بررسی توان بیماری‌زایی ویروس آنفلوانزا تحت تیپ H9N2 و نیز بررسی تغییرات پاتولوژیک ناشی از آن در مدل پستاندار انجام گردید.

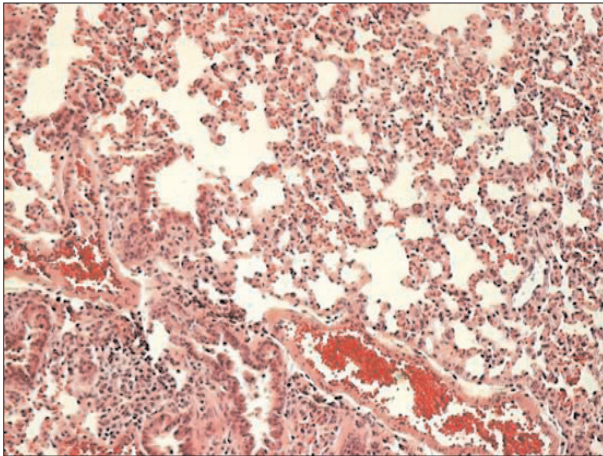
مواد و روش کار

الف) موش‌ها: در این تحقیق از ۵۰ سر موش ماده نژاد BALB/C به سن تقریبی ۸ هفته و متوسط وزن ۲۷ گرم استفاده شد.

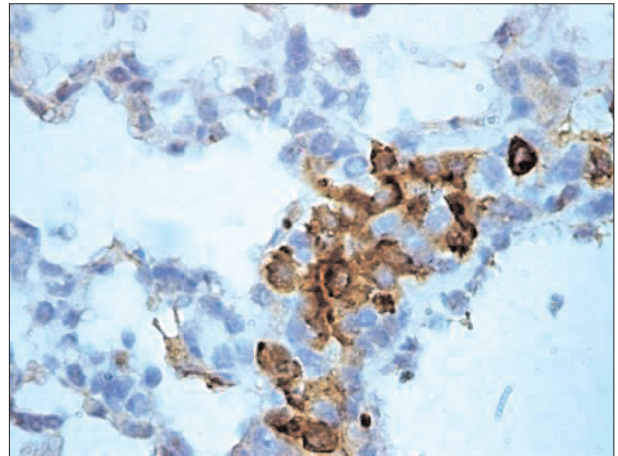
ب) طرح تجربی: در این تحقیق از سویه A/Chicken/Iran/B263/04 (H9N2) ویروس آنفلوانزا استفاده گردید. تکثیر ویروس‌ها به روش تزریق به داخل حفره آلانتوئیک تخم مرغ جنین دار ۱۱ روزه و انکوباسیون

در این خصوص انجام گرفته است. اما علیرغم بررسی بیماری‌زایی ویروس از جنبه‌های گوناگون در پرندگان، به نظر می‌رسد تاکنون تحقیقی در مورد جنبه‌های پاتولوژیک این تحت تیپ در پستانداران انجام نشده باشد. لذا این تحقیق به منظور بررسی توان بیماری‌زایی این جدایه‌ها در مدل پستاندار پایه‌گذاری گردید. در این خصوص خاطر نشان می‌گردد که بیماری آنفلوانزا ناشی از تحت تیپ H9N2 در ایران وجود دارد و از سوی دیگر متأسفانه با وجود تمامی تلاش‌های انجام گرفته برای مبارزه و کنترل موش‌ها، این پستانداران در دوره‌های مختلف پرورش در تماس نزدیک با پرندگان قرار دارند و در نهایت تعداد افرادی که به واسطه شرایط شغلی در مزارع پرورش طیور و یا اماکنی هم‌چون کشتارگاه‌های طیور مشغول به کار هستند و خواسته یا ناخواسته در تماس نزدیک با طیور آلوده به این

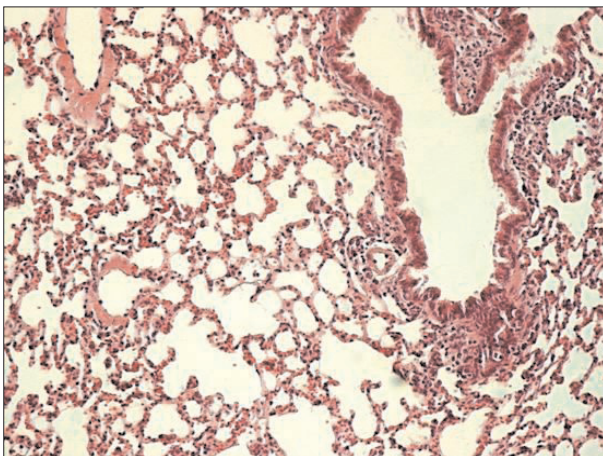




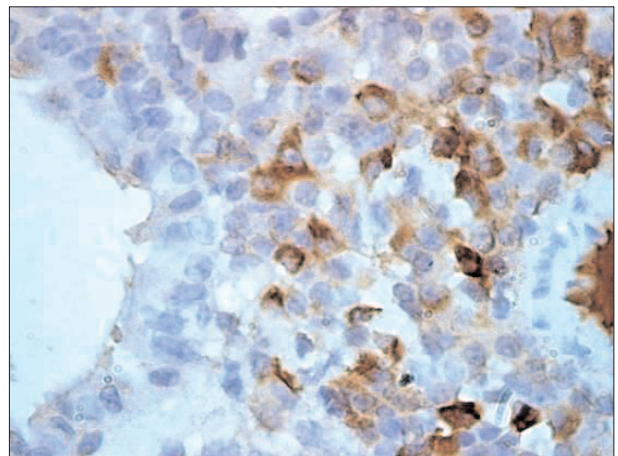
تصویر ۶- ریه موش روز نهم. همان گونه که ملاحظه می شود کاهش قابل ملاحظه واکنش های آماسی همراه با افزایش تکثیر پنوموسیت های تیپ II نشان دهنده آغاز واکنش های ترمیمی می باشد (رنگ آمیزی، H&E X192).



تصویر ۵- ریه موش روز ششم. بخشی از بافت ریه موش آلوده شده در پایان روز ششم که در آن سلول ها حاوی ذرات ویروسی به رنگ قهوه ای هستند (رنگ آمیزی IHC X960).



تصویر ۸- ریه موش روز دوازدهم. فروکش نمودن واکنش های آماسی به همراه افزایش تعداد پنوموسیت های تیپ II (رنگ آمیزی، H&E X192).



تصویر ۷- ریه موش روز نهم. انتشار پارتیکل های ویروسی در داخل سلول ها به رنگ قهوه ای (رنگ آمیزی، IHC X960).

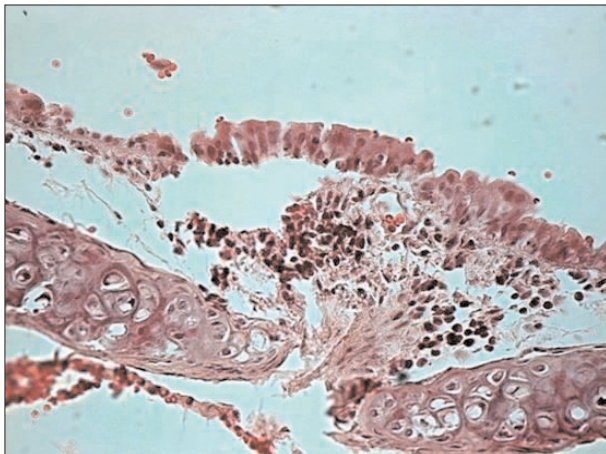
ج) شرایط نگهداری: جهت جلوگیری از بروز هر گونه مخاطرات احتمالی در حین اجرای این طرح، کلیه موش ها در شرایط یکسان آب و غذایی در داخل قفس های ۵ تایی داخل ایزولاتور نگهداری شدند.

نحوه چالش: قبل از تلقیح ویروس (روز صفر) ۵ سر موش از هر گروه به صورت تصادفی جهت خونگیری انتخاب و پس از القاء یک بیهوشی سبک با تزریق ۰/۱ سی سی کتامین ۱۰ درصد (IP injection) دوز ۵ mg/kg (45) به روش داخل قلبی خونگیری شدند. به منظور حصول اطمینان از عدم مواجهه قبلی موش ها با ویروس آنفلوانزا بر روی کلیه نمونه های خونی آزمایش HI انجام گردید (۱۱) و پس از اطمینان از منفی بودن نتیجه، موش ها برای تلقیح ویروس آماده شدند. به منظور تلقیح ویروس ابتدا کلیه موش ها به روش ذکر شده تحت بیهوشی سبک با کتامین قرار

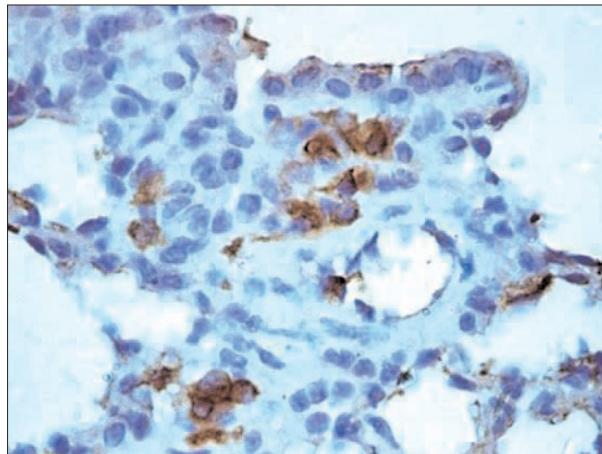
تخم مرغ ها به مدت ۳ روز در دمای ۳۷ درجه سانتیگراد انجام گردید. ویروس های تکثیر شده تا زمان استفاده در دمای ۷۰- درجه سانتیگراد نگهداری شدند. تیترو ویروس نیز با استفاده از روش تیتراسیون REED & MUENCH بر روی تخم مرغ جنین دار ۹-۱۱ روزه انجام شد و دوز 10^6 EID₅₀ ویروس در هر ۵۰ میکرولیتر مایع کوریوآلنتوئیک مورد استفاده قرار گرفت.

موش ها به ۲ گروه تقسیم شدند. گروه A شامل ۲۵ سر موش که به روش داخل بینی با دوزی معادل 10^6 EID₅₀ پارتیکل ویروس در هر ۵۰ میکرولیتر مایع کوریوآلنتوئیک تلقیح شدند. گروه B شامل ۲۵ سر موش که به عنوان گروه کنترل به روش داخل بینی با ۵۰ میکرولیتر مایع کوریوآلنتوئیک استریل تلقیح شدند.

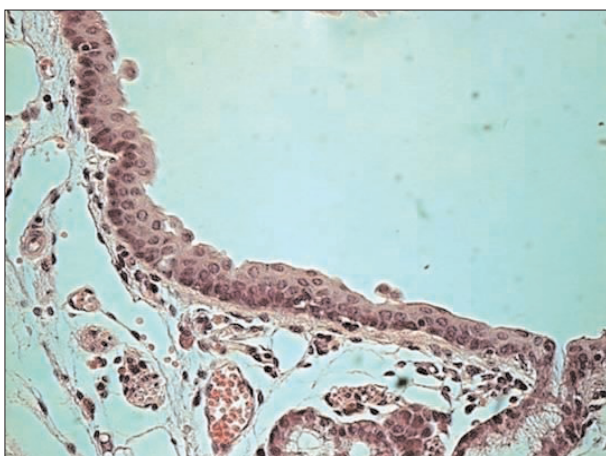




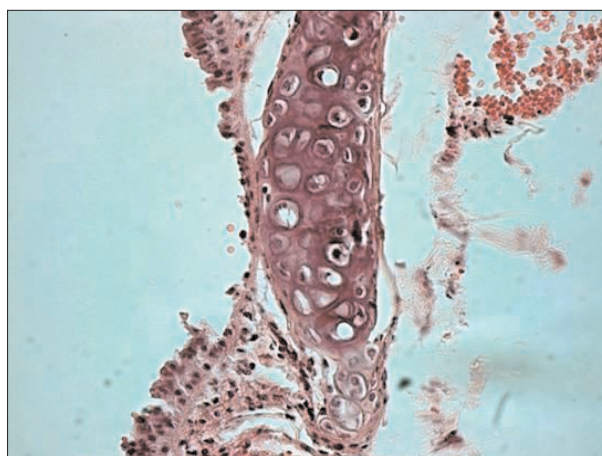
تصویر ۱۰- نای موش روز سوم. حضور سلول‌های آماسی در پارین و زیر مخاط به همراه از دست رفتن مژه‌ها و نکروز سلول‌های پوششی در نای مشاهده می‌شود (رنگ آمیزی H&E (X384).



تصویر ۹- ریه موش روز دوازدهم. حضور پارتيكل‌های ویروسی در داخل سلول‌ها در بافت ریه (رنگ آمیزی IHC (X960.



تصویر ۱۲- نای موش روز نهم. کاهش سلول‌های آماسی به همراه افزایش تکثیر سلول‌های لایه بازال که نشان‌دهنده شروع واکنش‌های ترمیمی در نای است (رنگ آمیزی H&E (X384).



تصویر ۱۱- نای موش روز ششم. حضور سلول‌های آماسی به همراه نکروز و کنده شدن سلول‌های پوششی نای همراه با از بین رفتن مژه‌ها در (رنگ آمیزی H&E (X384.

مطالعه هیستوپاتولوژی یک

بررسی ضایعات هیستوپاتولوژی یک به روش انجام شد:

۱- رنگ آمیزی به روش H&E: پس از حصول اطمینان از پایداری نمونه‌ها در فرمالین، ابتدا از نمونه‌های برداشته شده برش مناسب تهیه و سپس نمونه‌ها به روش معمول و متعارف در پارافین قالبگیری شدند. در نهایت با استفاده از میکروتوم روتاری مقاطع بافتی به ضخامت ۵ میکرون تهیه و به روش معمول H&E رنگ آمیزی و با استفاده از میکروسکوپ نوری مورد بررسی و مطالعه قرار گرفتند.

۲- رنگ آمیزی به روش Immunohistochemistry (IHC): جهت

انجام مطالعه ایمنو هیستوشیمی ابتدا برای جلوگیری از تغییر شکل آنتی ژن‌های ویروسی نمونه‌ها به مدت حداکثر ۴۸ ساعت در ظروف حاوی

گرفته و با استفاده از میکروپیپت میزان ۲۵ میکرولیتر از مایع کوریوآلانتوئیک حاوی 10^6 EID₅₀ پارتيكل ویروس در هر ۵۰ میکرولیتر در هر یک از سوراخ‌های بینی (جمعاً ۵۰ میکرولیتر بازا، هر موش) تلقیح شدند. با استفاده از دوز تزریق شده کتامین، موش‌ها پس از ۳-۵ دقیقه از بیهوشی خارج می‌شدند. موش‌های گروه کنترل نیز به همین روش با میزان ۵۰ میکرولیتر مایع کوریوآلانتوئیک استریل تلقیح شدند.

طول دوره آزمایش ۱۲ روز در نظر گرفته شد. فواصل نمونه برداری بر اساس دوره کمون بیماری ۳ روز و در پایان هر یک از دوره‌های ۳ روزه (روزهای ۱۲، ۹، ۶، ۳) از ۵ موش در هر گروه نمونه‌های بافتی از مغز، ریه، نای، کبد، روده، کلیه، قلب و طحال برداشته و در داخل فرمالین بافر خنثی ۱۰ درصد به آزمایشگاه پاتولوژی ارسال گردید.



شده به روش معمول H&E و همچنین IHC مورد مطالعه میکروسکوپی قرار گرفتند. در بین اندام‌های برداشته شده ضایعات پاتولوژیک فقط در بافت‌های ریه و نای مشاهده شد. شدیدترین ضایعات مربوط به روز ۶ نمونه برداری بود.

ضایعات پاتولوژیک مشاهده شده در نمونه‌های ریه و نای در روزهای ۳، ۶، ۹ و ۱۲ به شرح زیر می‌باشد:

ریه: فضای داخلی آلوئول‌ها و برونشیول‌ها با بقایای سلولی به همراه تعداد زیادی ماکروفاژ و لنفوسیت و تعدادی نوتروفیل پر شده بود. حضور تعداد زیادی ماکروفاژ با هسته‌های بزرگ در فضای داخل آلوئول‌ها و نیز بافت بینابینی ریه بویژه در روزهای ۳ و ۶ قابل توجه بود. اپیتلیوم دیواره آلوئول‌ها و برونشیول‌ها در مناطق وسیعی از بین رفته و در اثر ایجاد ادم، نشت فیبرین و نفوذ سلول‌های تک هسته‌ای ضخیم شده بود. بیشتر واکنش‌های التهابی در اطراف برونشیول‌ها شامل حضور سلول‌های آماسی تک هسته‌ای و بویژه ماکروفاژها و به تعداد کم نوتروفیل بود. شدت این واکنش‌ها در روز ۳ کم (تصویر ۱،۲)، روز ۶ حداکثر (تصویر ۲،۴،۵)، روزهای ۹ (تصویر ۶،۷) و ۱۲ (تصویر ۸،۹) همراه با شروع واکنش‌های ترمیمی بود. بعضاً این واکنش‌ها با شدت بیشتری در اطراف ونول‌ها نیز دیده می‌شد. نفوذ سلول‌های آماسی در بافت بینابینی هم مشاهده شد که این پدیده هم در روز ۶ از سایر روزها شدت بیشتری داشت. این سلول‌ها بیشتر از نوع تک هسته‌ای بوده و باعث وقوع یک برونکوپنومونی بینابینی (Interstitial bronchopneumonia) شده بود.

حضور اکسودا و فیبرین بسیار کم بود. پنوموسیت‌های تیپ II از روز ۹ شروع به تکثیر نموده و مکعبی شکل شده بودند که حاکی از بروز پدیده هیپرپلازی در این سلول‌ها می‌باشد.

در رنگ آمیزی IHC نیز ماکروفاژهای آلوئولی، پنوموسیت‌های تیپ I و II، نوتروفیل‌ها و گاه بقایای سلولی در ریه در نواحی مختلف بویژه در روزهای ۳ و ۶ به شدت مثبت بودند. با وجود اینکه پراکندگی نواحی رنگین در مقاطع ریوی در روزهای ۹ و ۱۲ کمتر شده بود اما در این روزها نیز نتیجه رنگ آمیزی IHC مثبت بود.

نای: ضایعات مشاهده شده در نای در روز ۳ (تصویر ۱۰) و روز ۶ (تصویر ۱۱) شامل از دست رفتن مژده‌ها در سطح سلول‌ها، نکروز سلول‌های پوششی و کنده شدن آنها و حضور سلول‌های آماسی در پارین و زیر مخاط بافت نای بود که نشانگر بروز یک تراکتیت خفیف می‌باشد. در حالی که در

فرمالین بافر خنثی ۱۰ درصد پایدار و پس از تهیه بلوک‌های پارافینی توسط دستگاه میکروتوم با ضخامت ۵ میکرون مقطع گیری شده و مقاطع بر روی اسلایدهای شیشه‌ای مخصوص قرار گرفتند.

در ابتدا اسلایدها با استفاده از ظروف حاوی گزپلول و غلظت‌های کاهشی الکل، به ترتیب پارافین زدایی و آبدار شده و در انتها با محلول PBS شستشو شدند. تمامی مراحل شستشو در این آزمایش با استفاده از محلول PBS ۵ مرتبه و هر بار ۳ دقیقه بود و تمامی مراحل در دمای آزمایشگاه انجام گردید. در مرحله بعد به منظور ممانعت از فعالیت پراکسیدازهای داخلی، از محلول بلاکینگ (آب اکسیژنه ۳ درصد در متانول) به مدت ۵ دقیقه استفاده شد و سپس عملیات شستشو با محلول PBS انجام گردید. سپس اسلایدها به منظور باز یافت آنتی ژن‌های ویروسی تغییر شکل یافته در اثر فرمالین، به مدت ۲۰ دقیقه با تریپسین واکنش داده شدند. پس از شستشو با محلول PBS از محلول albumin bovine serum استفاده گردید.

در مرحله بعد اسلایدها با منوکلونال آنتی بادی Influenza Virus, Type A (nucleoprotein) MoAb محصول شرکت Advanced Immunochemical Inc آمریکا (غلظت ۱/۲۰۰) به مدت ۲۴ ساعت پوشیده شدند. بعد از شستشو با محلول PBS نوبت به استفاده از آنتی بادی ثانویه متصل به پراکسیداز به مدت ۳۰ دقیقه با غلظت ۱/۱۰۰۰ در محفظه مرطوب رسید. بعد از شستشو با محلول PBS اسلایدها در اتاق تاریک به مدت ۵ دقیقه با محلول DAB (۳ و ۳ دی آمینوبنزیدین) واکنش داده و سپس با محلول PBS شستشو شدند. در پایان اسلایدها با رنگ هماتوکسیلین رنگ آمیزی تفریقی شده و با کمک چسب مخصوص لامل گذاری شدند.

نتایج

دو گروه آزمایش از لحاظ اندازه گیری تیتراژ آنتی بادی علیه ویروس آنفلوآنزا و حضور ضایعات هیستوپاتولوژیک مورد بررسی قرار گرفتند. تیتراژ HI نمونه‌های سرمی در هر دو گروه در روزهای صفر، ۳، ۶، ۹ و ۱۲ منفی بود و هیچ‌گونه تیتراژ قابل ردیابی بدست نیامد.

در بررسی ماکروسکوپی به غیر از وجود پر خونی همراه با خونریزی مختصر در بافت‌های ریه و نای بویژه در روز ۶ در سایر بافت‌های مورد نظر ضایعه قابل توجهی مشاهده نگردید.

در خصوص نمونه‌های هیستوپاتولوژیک، کلیه لام‌های رنگ آمیزی



باتوجه به انجام پژوهش‌های مشابه در مورد بیماری‌های سویه‌های با بیماری‌زایی زیاد (H5N1) در پستانداران مختلف توسط Kuiken و همکاران در سال ۲۰۰۳ در پریمات، Zitzow و همکاران در سال ۲۰۰۲ در فرت، Dybing و همکاران در ۱۹۹۹ در موش و Burnet و همکاران در سال ۱۹۴۱ در میمون و کسب نتایج مشابه در ربه و نای از جمله پر شدن فضای داخلی آلوئول‌ها و برونشیول‌ها با سلول‌های التهابی، حضور تعداد فراوان ماکروفاژ در فضای داخلی آلوئول‌ها و بافت بینابینی ریه، ضخیم شدن جدار آلوئول‌های ریوی و پوشیده شدن آنها با سلول‌های مکعبی که نشانگر هیپرپلازی پنوموسیت‌های تیپ II می‌باشد، بروز پدیده disorganization در سلول‌های پوششی نای همراه با رفتن مژه‌ها و حضور سلول‌های آماسی در زیر مخاط بافت نای که مشابه یافته‌های مادر این تحقیق می‌باشد توانایی این ویروس در ایجاد ضایعه در پستانداران بیش از پیش آشکار می‌گردد. البته در مورد ویروس H5N1 در اکثر موارد ضایعات پاتولوژیک محدود به ریه نبوده و در بافت‌های دیگر از جمله کلیه‌ها، کبد، طحال و غدد لنفی نیز نکروز سلولی مشاهده گردیده است (۳، ۴، ۹، ۱۵). موضوع اخیر نشانگر این نکته است که بر خلاف تحت تیپ H9N2 تحت تیپ H5N1 این توانایی را دارد که در بدن میزبان به شکل سیستمیک درآید. البته خاطر نشان می‌گردد که اکثر ویروس‌های آنفلوآنزای انسانی از جمله H1N2 و H3N2 نیز موضعی عمل نموده و سیستمیک نمی‌شوند. با توجه به یافته‌های ما و سایر محققان این‌گونه به نظر می‌رسد که ویروس‌های آنفلوآنزا تیپ A قادرند در پستانداران ضایعات پاتولوژیک از خود بجای بگذارند. البته باید در نظر داشت که شدت این عوارض و حتی کشندگی این ویروس‌ها از تحت تیپی به تحت تیپ دیگر متفاوت است و بروز پدیده‌های دریافت و بخصوص شیفت آنتی‌ژنیکی در ویروس‌های آنفلوآنزا تیپ A که به راحتی می‌تواند در شرایطی که دو تحت تیپ مختلف ویروس آنفلوآنزا بطور همزمان یک سلول را آلوده کرده‌اند بوقوع بپیوندد باعث ایجاد سویه‌های جدیدی شود که شدت بیماری‌زایی بیشتری برای پستانداران داشته باشند. اثبات این مدعی نتایج ارائه شده توسط Lin و همکاران در سال ۲۰۰۰ است که عنوان می‌دارد ویروس‌های H9N2 که از دو نفر در هنگ کنگ جدا شده بود ژن‌های داخلی مشابه ویروس‌های H5N1 که در ۱۹۹۷ باعث بیماری ۱۸ نفر و مرگ ۶ نفر شده بود داشته‌اند (۱۰). به هر حال مشابهت موجود بین ژن‌های داخلی ویروس‌های H5N1 و H9N2 فاکتور مهمی در عفونت‌زایی این ویروس‌ها در انسان است. اما این‌که کدام ژن برای بروز

روزهای ۹ (تصویر ۱۲) و ۱۲ کاهش سلول‌های آماسی همراه با افزایش تکثیر سلول‌های لایه بازال که نشان دهنده شروع واکنش‌های ترمیمی در نای است مشاهده شد. در روز ۱۲ نیز ادامه روند ترمیمی در بافت نای مشاهده گردید و تغییرات مشاهده شده مشابه روز ۹ بود.

بحث

با توجه به نتایج حاصل از تحقیقات گوناگون بر روی سویه‌های مختلف ویروس آنفلوآنزا چنین به نظر می‌رسد که همواره این خطر وجود دارد که ویروس آنفلوآنزا در جمعیت‌های دام و طیور با تغییرات ژنتیکی، قابلیت سرایت به انسان‌ها را کسب نماید. بر اساس تحقیقات Lin و همکاران چنین مشخص شد که در سال ۱۹۹۹ آنفلوآنزا ویروس‌های H9N2 که در بین پرندگان آسیا شایع بودند توانسته‌اند به دو کودک انتقال یابند. این دو کودک از علائم شبه آنفلوآنزا شامل تب، گلودرد، سردرد و تهوع رنج می‌بردند (۱۰). این مورد توسط Peiris و همکاران نیز در سال ۱۹۹۹ گزارش گردیده است. اما بر اساس گزارشات در هیچ‌یک از این افراد عوارض شدیدی مشاهده نشده و به لحاظ بهبود بیماران، ضایعات پاتولوژیک هم در انسان به ثبت نرسیده است (۱۳). بیماری‌زایی ویروس‌های آنفلوآنزا تحت تیپ H9N2 در پژوهش‌های مختلفی در موش مورد توجه قرار گرفته است اما با این همه جزئیات روند آسیب‌شناسی این ویروس در این مطالعات منتشر نگردیده است. در حالی‌که با توجه به پتانسیل این تحت تیپ در آلوده نمودن انسان مطالعه این روند از اهمیت بسزایی برخوردار است. لذا مطالعه حاضر در راستای تبیین این موارد پایه‌ریزی گردیده است. اما از آنجایی‌که تحقیق مشابهی در خصوص بررسی ضایعات پاتولوژیک ناشی از تحت تیپ H9N2 در موش یافت نگردید، و موارد ابتلای انسان به این ویروس نیز صرفاً عوارض بالینی خفیفی در بر داشته و منجر به مرگ نگردیده است، لذا بررسی مقایسه‌ای این ضایعات با موارد مشابه مقدور نشد و به نظر می‌رسد تحقیق حاضر اولین موردی باشد که اختصاصاً به بررسی عوارض آسیب‌شناسی ناشی از تحت تیپ H9N2 ویروس آنفلوآنزا در مدل پستاندار می‌پردازد. تحقیقات متعددی در خصوص بررسی پاتوژنز سایر سویه‌های ویروس آنفلوآنزا و بخصوص تحت تیپ H5N1 در مدل‌های گوناگون در سراسر دنیا انجام گرفته است و نکته جالب توجه وجود برخی تشابهات در ایجاد ضایعات پاتولوژیک ناشی از سایر سویه‌های بکار گرفته شده ویروس آنفلوآنزا در مقایسه با سویه H9N2 می‌باشد.



References

- Alexander, D. J. (2000) A review of avian Influenza in different bird species. *Vet. Microbiol.* 74: 3-13.
- Anonymous. (1999). Influenza: Hong Kong special administrative region of China. WHO. *Wkly. Epidemiol. Rec.* 14: 111.
- Burnet, F. M. (1941) Influenza virus A infectious of *Cynomolgus* monkeys. *Aust. J. Exp. Biol. Med.* 19: 281-290.
- Dybing, K., Schultz Cherry, S., Swayne, D. E., Suarez, D. L., Perdu, M. L. (2000) Distinct pathogenesis of Hong King origin H5N1 viruses in mice compared to that of other highly pathogenic H5 avian Influenza viruses. *J. Virol.* 74: 1443-1450.
- Fouchier, R. A. M., Munster, V., Wallensten, A., Bestebroer, T. M., Herfst, S., Smith, D., Rimmelzwaan, G. F., Oslen, B., Osterhaus, A. D. M. E. (2005) Characterization of a novel Influenza A Virus Hemagglutinin subtype (H16) obtained from Black Headed Gulls. *J. Virol.* 79: 2814-2822.
- Guan, Y., Shortridge, K. F., Krauss, S., Chin, P. S., Dyrting, K. C., Ellis, T. M., Webster R. G., Peiris, M. (2000) H9N2 influenza viruses possessing H5N1-like internal genomes continue to circulate in poultry in southeastern China. *J. Virol.* 74: 9372-9380.
- Guo, Y. J., Li, J. G., Cheng, W., Wang, M., Zhou, Y., Li, X. H., Cai, F., Miao, L., Zhang, H., Guo, F. (1999) Discovery of men infected by avian influenza A(H9N2) virus. *Chin. J. Exp. Clin. Virol.* 13: 105-108.
- Guo, Y. J., Krauss, S., Senne, D. A., Mo, P., Lo, K. S., Xiong, X. P., Norwood, M., Shortridge, K. F., Webster, R. G., Guan, Y. (2000) Characterization of the pathogenicity of members of the newly established H9N2 influenza virus lineages in Asia. *Virol.* 267: 279-288.
- Kuiken, T., Rimmelzwaan, G. F., Van Amerongen, G., Osterhaus, A. D. M. E. (2003) Pathology of human Influenza A (H5N1) Virus infection in *Cynomolgus* macaques (*Macaca fascicularis*). *Vet. Pathol.* 40: 304-310.
- Lin, Y. P., Shaw, M., Gregory, V., Cmeron, K., Lim,

این پدیده نیاز است هنوز مشخص نشده است.

با توجه به تحقیقات انجام شده توسط محققین گوناگون در سراسر دنیا و با توجه به نتایج حاصل از تحقیق انجام شده توسط ما چنین به نظر می رسد که ویروس های آنفلوآنزای طیور قابلیت تکثیر و بیماری زایی هر چند به صورت خفیف در پستانداران را دارا می باشند و هر یک از این پستانداران (خوک، اسب موش و...) می توانند به عنوان مسیر آمیختگی (Mixing Vessel) برای وقوع پدیده نوترکیبی و عواقب پاندمیک واقع شوند. بنابراین توجه خاص به سویه H9N2 ویروس آنفلوآنزا در انسان و تبیین راه کارهای پیشگیری و کنترل ویروس های آنفلوآنزا نه تنها توسط سازمان دامپزشکی کشور بلکه توسط وزارت بهداشت و درمان باید به منظور جلوگیری از مخاطرات احتمالی در آینده در اولویت قرار گیرد.

تشکر و قدردانی

این پژوهش با استفاده از اعتبارات طرح مصوب معاونت پژوهشی دانشگاه تهران به شماره ۷۵۰۲۰۱۳/۶/۱ و کمک و همکاری های موسسه تحقیقات واکسن و سرم سازی رازی کرج انجام گرفته است.



- W., Klimov, A., Subbarao, K., Guan, Y., Krauss, S., Shortridge, K., Webster, R., Cox, N., Hay, A. (2000) Avian to human transmission of H9N2 subtype influenza A viruses: Relationship between H9N2 and H5N1 human isolates. PNAS. 97: 9654-9658.
11. Lu, X., Renshaw, M., Tumpay, T. M., Kelly, G. D., HU- Primmer, J., Katz, J. m. (2001) Immunity to Influenza A H9N2 viruses induced by infection and vaccination. J. Virol. 7: 4896-4901.
12. Naeem, K., Ullah, A., Manvell, R. J., Alexander, D. J. (1999) Avian influenza subtype H9N2 in poultry in Pakistan. Vet. Rec. 145: 560.
13. Peiris, M., Yuen, K. Y., Leung, K. H., Chan, K. H., Lai, R. W. M., Orr, W. K., Shortridge, K. F. (1999) Human infection with influenza H9N2. Lancet 354: 916-917.
14. Vasfi Marandi, M., Bozorgmehri Fard, M. H. (2002) Isolation of H9N2 subtype of avian influenza viruses during an outbreak in chickens in Iran. Iranian Biomedical. J. 6: 13-17
15. Zitzow, L. A., Rowe, T., Morken, T., Shieh, W. J., Zaki, Sh., Katz, J. M. (2002) Pathogenesis of Avian Influenza A (H5N1) Viruses in Ferrets. J. Virol. 76: 4420- 4429.



AN EXPERIMENTAL STUDY ON HISTOPATHOLOGICAL LESIONS OF IRANIAN ISOLATES OF INFLUENZA A (H9N2) VIRUS IN BALB/C MOUSE

Boroudjerdi, F.¹, Mardjanmehr, S.H.^{*1}, Shushtari, A.H.², Tavassoli, A.¹, Mirsalimi, S.M.³, Bahmaninejad, M.A.²

¹Department of Pathology, Faculty of Veterinary Medicine, University of Tehran, Tehran- Iran.

²Department of Poultry Disease, Razi Vaccine and Serum Research Institute, Karaj- Iran.

³Private Poultry Clinician, Tehran- Iran.

(Received 19 September 2009 , Accepted 13 January 2010)

Abstract:

Avian influenza H9N2 viruses are circulating in domestic poultry worldwide. Although this avian subtype is generally not highly pathogenic for avian species, these viruses have recently been transmitted to mammalian species, including humans. So this study has been done to prescribe the pathologic lesions of this virus in BALB/C mouse as a mammalian model. We infected 25 female BALB/C mice with 50 µl of 106EID₅₀ of virus per 50µl chorioalantoic fluid. 25 mice as control group received only 50µl of uninfected chorioalantoic fluid. Sampling was done on days 3, 6, 9 and 12 post infection. The following tissues were examined by light microscopy for the presence of lesions and for the detection of Influenza viral antigen (Immunohistochemistry): lungs, trachea, brain, liver, intestine, spleen, kidneys and heart. Histopathologic studies revealed that this virus only can induce local lesions in lung and trachea in the form of interstitial bronchopneumonia and tracheitis. However these findings showed that Influenza A H9N2 viruses are potential to infect mammals but severity of the lesions differ from sub type to sub type. As the human health have now gained importance, both for illness and fatalities that have occurred following natural infection with avian viruses, and for the potential of generating a reassortant virus that could give rise to the next human influenza pandemic, more consideration and prevention should be applied.

Key words: Influenza virus, H9N2, mice, BALB/C, pathologic changes.

*Corresponding author's email: hmehr@ut.ac.ir, Tel: 021-61117063, Fax: 021-66933222

