

مطالعه آسیب شناسی نئواکینورنکوس (*sp. Van cleave, 1919*) (*Neoechinorhynchus*) در دستگاه گوارش سس ماهی (*Barbus sp.*)

محمد یخچالی^{۱*}، رحیم حب نقی^۲، مصطفی قوامی^۳

(۱) بخش انگل شناسی، گروه پاتوبیولوژی، دانشکده دامپزشکی دانشگاه ارومیه، ارومیه-ایران.

(۲) بخش آسیب شناسی، گروه پاتوبیولوژی، دانشکده دامپزشکی دانشگاه ارومیه، ارومیه-ایران.

(۳) بخش خصوصی، استان آذربایجان غربی، بوکان-ایران.

(دریافت مقاله: ۱۸ فروردین ماه ۱۳۹۰، پذیرش نهایی: ۲۹ تیر ماه ۱۳۹۰)

چکیده

زمینه مطالعه: تمامی کرم های متعلق به شاخه آکانتوسفالا دارای زندگی انگلی اجباری هستند و از دستگاه گوارش میزبان از جمله ماهی ها از سراسر دنیا و ماهی های ایران گزارش شده اند. **هدف:** این مطالعه برای بررسی فراوانی و آسیب شناسی آکانتوسفال نئواکینورنکوس در دستگاه گوارش سس ماهی انجام شد. **روش کار:** به این منظور در یک دوره یک ساله ۸۹ قطعه سس ماهی (باربوس) از رودخانه زرینه رود صید گردید. پس از کالبد گشایی ماهی ها، لوله گوارش خارج شد و روده از نظر آلودگی کرمی مطالعه گردید. برای تهیه مقاطع بافتی از روده، قطعات کوچکی از بافت روده تهیه شد و در فرمالین ۱۰ درصد ثابت گردید. سپس از نمونه های ثابت شده، مقاطع بافتی به ضخامت ۵ میکرون تهیه و به روش هماتوکسلین و اتوزین رنگ آمیزی شدند. **نتایج:** فراوانی آلودگی آکانتوسفال نئواکینورنکوس انگل لوله گوارش سس ماهی های صید شده ۱۶ درصد بود. در مطالعات آسیب شناسی، پرزهای مخاطی روده آلوده ضخیم بود و در طول خود چین خورده بودند. آنتریت از نوع فیبرینی بود که با هیپرپلازی مخاط در اثر تحریکات مکانیکی مشاهده گردید. در پارین مخاط روده مقاطع عروق مویرگی متسع و حاوی تعداد زیادی گلبول قرمز بودند. در مقطع طولی چین های مخاطی علاوه بر پررخی، تعداد زیادی سلول های آماسی شامل اتوزینوفیل، لمفوسیت و نیز ترشحات فیبرینی مشاهده شد. **نتیجه گیری نهایی:** ابتلا سس ماهی های رودخانه زرینه رود به گونه انگلی نئواکینورنکوس و یافته های آسیب شناسی آن، از پیش آگهی مناسبی برای آن در شرایط پرورشی استخر نبود و احتمال بروز آلودگی با خسارات اقتصادی محسوس در استخرهای پرورشی حاشیه رودخانه مطرح می باشد.

واژه های کلیدی: آکانتوسفالا، روده، زرینه رود، ایران.

(نئواکینورنکیدا: نئواکینورنکیده) از روده ۶۰ گونه ماهی آب شیرین (عمدتاً کپور ماهیان و آزاد ماهیان) گزارش شده است (۱۵، ۱۰). اطلاعات کمی از ضایعات آسیب شناسی ناشی از آلودگی روده ای سس ماهیان به نئواکینورنکوس گزارش شده است. بنابراین مطالعه حاضر به منظور بررسی آسیب شناسی نئواکینورنکوس در دستگاه گوارش سس ماهی انجام شد.

مواد و روش کار

نمونه برداری و جستجوی انگل کرمی - برای مطالعه آلودگی کرمی لوله گوارش سس ماهی، در یک دوره یک ساله ۸۹ قطعه سس ماهی از رودخانه زرینه رود صید گردیدند. پس از ثبت مشخصات بیومتری (میانگین اندازه ۲۶۵/۳۶ میلی متر و میانگین وزن ۲۷۹/۲۴ گرم)، سس ماهی های صید شده در ظروف پلاستیکی درب دار ۳۰-۲۰ لیتری قرار داده شدند و به آزمایشگاه انگل شناسی دانشکده دامپزشکی ارومیه انتقال داده شدند. لوله گوارش ماهی ها پس از کالبد گشایی خارج گردید و محتویات روده در پتری دیش ریخته شد. مخاط روده و محتویات آن از نظر وجود آلودگی کرمی مورد جستجو قرار گرفت. پس از جدا کردن آکانتوسفال ها از موضع آلوده، آنها را در سرم فیزیولوژی ۰/۸۵ درصد به مدت چند ساعت

مقدمه

کپور ماهیان خانواده سیپیرینیده در تمام مراحل زندگی خود بخوبی با محیط سازش یافته اند و دارای لوله گوارش کوتاه و خاص ماهیان گوشت خوار می باشند (۱). جنس سس ماهی (باربوس) دارای گونه های زیادی است که از آب های دریای خزر و رودخانه های شمال غرب ایران مانند زرینه رود، سیمینه رود و دریاچه سد مهاباد گزارش شده است (۶). در ایران، سس ماهی اسامی متعددی دارد از جمله زرد پر، قره بالغ (در آذربایجان) و زه رده ماسی (در کردستان). سس ماهی ارزش اقتصادی زیادی از نظر بازار مصرف داخلی ندارد ولی در آینده می تواند به واسطه خوشمزه بودن گوشت و غنای تغذیه ای آن مورد توجه قرار گیرد (۲۴).

تمام کرم های متعلق به شاخه آکانتوسفالا دارای زندگی انگلی بوده و تمام مراحل زندگی آنها، بجز تخم در درون بدن میزبان سپری می شود. تاکنون در حدود ۳۲۰ گونه از ۷۰۰ گونه آکانتوسفال شناسایی شده در جهان، انگل دستگاه گوارش ماهی گزارش شده اند. این انگل دارای بدنی ظریف و باریک همراه با دیواره نسبتاً نازک است. طول بدن این انگل بیش از ۳ برابر عرض آن می باشد خرطوم آن کوچک و دارای ۶ ردیف مارپیچی با ۳ قلاب در هر ردیف است (۳). گونه های انگل نئواکینورنکوس



سابقه کمی برخوردار بود (۷) ولی مطالعات اخیر بیانگر افزایش اطلاعات در این زمینه شده است به طوری که تاکنون تعداد زیادی از آنها از ماهیان آب شیرین ایران گزارش شده است (۷، ۱۵، ۱۶). در این مطالعه شیوع آلودگی انگلی لوله گوارش سس ماهی های صید شده از رودخانه زرینه رود با آکانتوسفال نئوآکینور نکوس برای اولین بار بررسی شد. البته گونه نئوآکینور نکوس در دنیا از ماهی های مختلف گزارش شده است (۴). این آکانتوسفال از رود سیاه ماهی در حوزه سفید رود گزارش شده است (۱۰). البته در ایران، از سس ماهی نماتود فیلومترا کاروونسیس از جنوب غربی ایران و سس ماهیان رودخانه کارون گزارش گردیده است (۱۱، ۱۳). جعفری و همکاران (۵) برای نخستین بار آکانتوسفال گونه دندرو نوکلثا تا دوگیولی را از ماهیان زرده پر (۴۱/۷ درصد) و عروس ماهی (۱۱/۲۵ درصد) رودخانه زرینه رود گزارش نمودند. اخیراً آلودگی انگلی ماهیان دریایی و آب شیرین با آکانتوسفال نئوآکینور نکوس از نقاط مختلف جهان نظیر آسیای جنوب شرقی (۸)، سواحل شرقی ویتنام (۱)، مکزیک (۱۷، ۲۲، ۲۳)، روسیه (۱۲)، ترکیه (۸، ۲۱) و لهستان (۱۴) گزارش شده است.

در مطالعه حاضر، با توجه به مشاهده علایم التهاب حاد و تحت حاد در دیواره مخاطی روده، حضور اکسودای فیبرینی در مجرای مرکزی روده و نیز هیپرپلازی مخاط در اثر تحریکات مکانیکی انگل؛ آنتریت فیبرینی وجود داشت. بروز این نوع واکنش التهابی در روده در مورد برخی از آکانتوسفالها پس از چند روز موجب دفع آنها از روده می گردد. در آلودگی روده ای سس ماهی به نئوآکینور نکوس، انگل تا ۶ ماه پس از آلودگی نیز در روده مشاهده می گردد (۱۹، ۲۰).

انگل نئوآکینور نکوس به واسطه خرطوم قلاب دار و کوتاه خود در عمق نسبتاً کمی از دیواره روده (لایه مخاطی و پارین) نفوذ می نماید و موجب تخریب مکانیکی آن می شود (۱۸). در این مطالعه در اثر هیپرپلازی و افزایش در تعداد سلول ها، پرزهای روده ای در طول خود چین دار شده و چین های چند لایه ایجاد کرده بودند. در مقطع طولی بافت روده، پرخونی و نشست پروتئین به داخل مجرای روده نیز وجود داشت. البته انگل نئوآکینور نکوس به علت کوتاه بودن طول خرطوم تخریب زیادی در بافت روده ایجاد نمی نماید. فقط در لایه پارین روده و در محل های ضایعه دیده توسط خرطوم انگل، روده دچار هیپرتروفی و خونریزی می گردد. ولی به علت برانگیختن واکنش شدید التهابی اثر قابل ملاحظه ای بر متابولیسم میزبانها خود بر جای می گذارد. این واکنش منجر به از دست رفتن پروتئین های خون میزبان و سرازیر شدن آن به مجرای روده از محل اتصال خرطوم انگل می گردد. این پروتئین هادر تغذیه انگل با اهمیت تلقی شده است (۲۰).

آکانتوسفال ها از توان بیماری زا بی زیادی برخوردار نیستند و ضایعات حاصل از این انگل ها بستگی به اندازه میزبان، طول خرطوم، تعداد خارها و میزان نفوذ خرطوم در جدار روده دارد (۱۸). به دلیل بروز واکنش های التهابی در لوله گوارش میزبان، تجمع تعداد زیادی لکوسیت که عمدتاً

استراحت داده و به کمک محلول ثابت کننده الکل فرمالین اسید استیک (AFA) ثابت شدند. نمونه های ثابت شده به الکل ۷۰ درصد حاوی ۵ درصد گلسیرین منتقل شدند (۴) و با استفاده از کلید تشخیصی Pavlovskaya-Bykhovskaya (۳) آکانتوسفال های جدا شده شناسایی گردیدند.

روش تهیه مقاطع بافتی: روش مطالعه بافتی بر اساس روش برش بافتی بود (۲). برای تهیه نمونه بافتی از روده، قطعات کوچکی از بافت روده به ابعاد حدود $5/6 \times 5/6 \times 5/6$ سانتی متر تهیه شد و در فرمالین ۱۰ درصد ثابت گردیدند. از نمونه های ثابت شده بلوک های پارافینه تهیه گردیده و در ادامه به کمک روش های متداول آسیب شناسی، مقاطع بافتی به ضخامت ۵ میکرون تهیه و به روش هماتوکسلین و اتوزین رنگ آمیزی شدند.

نتایج

نتایج انگل شناسی - فراوانی آلودگی انگلی لوله گوارش سس ماهی های صید شده از رودخانه زرینه رود با آکانتوسفال نئوآکینور نکوس ۱۶ درصد بود (تصویر ۱).

تغییرات آسیب شناسی مخاط روده - در مقایسه با مخاط سالم (تصویر ۲)، پرزهای مخاطی آلوده به دلیل هیپرپلازی مخاط روده افزایش ضخامت پیدا کرده بود (تصویر ۳). در تمامی نمونه های تهیه شده از روده باریک ماهی های آلوده، در داخل میکروویلی ها تعداد زیادی واکنش های سفید رنگ مشاهده شد که در مقایسه با نمونه های تهیه شده از روده باریک غیر آلوده تعداد و اندازه این واکنش ها زیادتر بود. ادم در محل ضایعات بافتی موجب افزایش فضای بین مخاط و ماهیچه مخاطی شده بود.

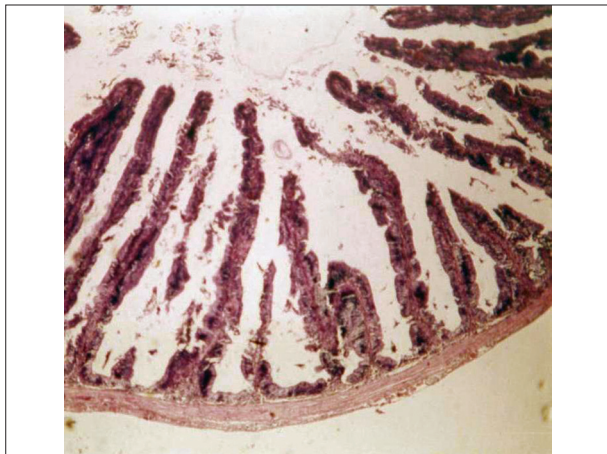
در داخل مجرای مرکزی روده، ترشحات قرمز رنگ به صورت رشته های شبکه مانند فیبرینی دیده شد که بیانگر آسیب وارده به جداره عروقی مخاط و خروج ترشحات فیبرینی از خون به داخل روده بود (تصویر ۳). نفوذ یاخته های آماسی در این محل ناچیز بود.

در پارین مخاط روده مقاطع عروق مویرگی متسع و حاوی تعداد زیادی گلبول قرمز بودند. در مقطع طولی چین های مخاطی علاوه بر پرخونی، تعداد زیادی سلول های آماسی شامل اتوزینوفیل، لمفوسیت و نیز ترشحات فیبرینی مشاهده شد که بیانگر اکسوداسیون و بروز التهاب بود. حضور اتوزینوفیل هادر پارین روده و نفوذ آنها از مخاط روده به مجرای مرکزی آن از مشاهدات قابل توجه در مقاطع بافتی بود (تصویر ۴). وجود تعداد زیادی لمفوسیت نشان دهنده تحت حاد بودن آلودگی بود. در مقطع بافتی تهیه شده از روده باریک یکی از سس ماهی های آلوده، نفوذ تعداد زیادی سلول های آماسی تک هسته ای با هسته های هیپرکروماتیک مشاهده شد.

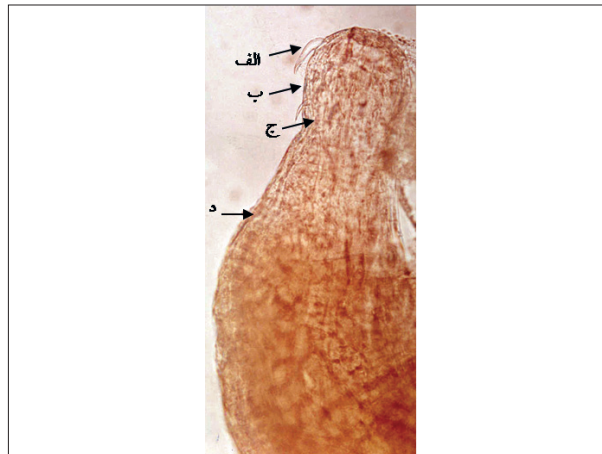بحث

مطالعات مربوط به آکانتوسفال های ماهیان آب شیرین ایران، از

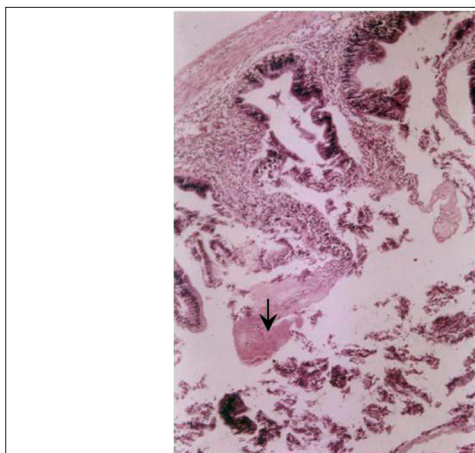




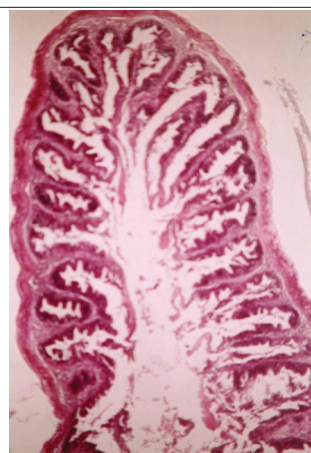
تصویر ۲- پرزهای طبیعی روده سس ماهی (رنگ آمیزی هماتوکسیلین اتوزین H&E، ×۴۰).



تصویر ۱- نئواکینورنکوس جدا شده از روده سس ماهی (الف: قلاب، ب: پره زوما، ج: خرطوم، د: متازوما).

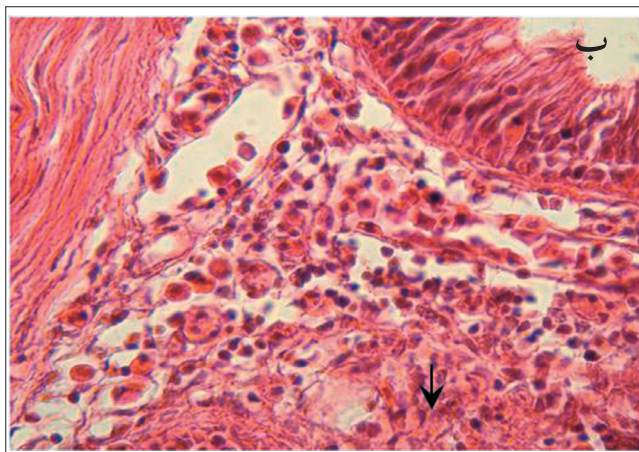


ب

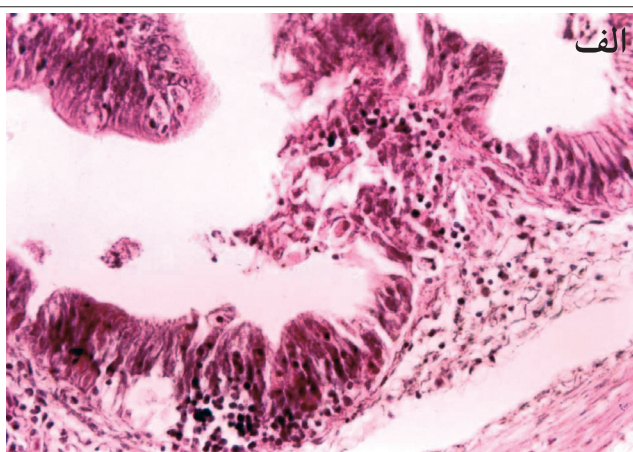


الف

تصویر ۳- هیپرپلازی مخاط و چین دار شدن پرزها (رنگ آمیزی H&E) (الف: مخاط روده ضخیم شده است - ×۱۰۰؛ ب: ترشحات فیبرینی در داخل مجرای مرکزی روده، فلش - ×۱۰۰).



ب



الف

تصویر ۴- نفوذ ائوزینوفیل ها از مخاط به داخل مجرای مرکزی روده (رنگ آمیزی H&E) (الف: ×۱۰۰) (ب: فلش، ×۴۰۰).

زخم های خونریزی کننده نکروزی بر جای می گذارد (۴). در این بررسی تعداد زیادی سلول های آماسی و نیز ترشحات فیبرینی مشاهده شد که ناشی از بروز التهاب بود. حضور تعداد زیادی ائوزینوفیل در پارین مخاط

گرانولوسیت ها با گرانول های درشت (ائوزینوفیلیک) می باشند در نقطه اتصال خرطوم مشاهده می گردد (۴). در صورتی که آکانتوسفال جاکسونی در ماهی قزل آلا موجب تغییر در محل چسبیدن خود گردیده و



References

1. Amin, O.M., Ha, N.V., Ha D.N. (2011) First report of *Neoechinorhynchus* (Acanthocephala: Neoechinorhynchidae) from marine fish of the eastern seaboard of Vietnam, with the description of six new species. *Parasite*. 18:21-34.
2. Bahadori, M. (1990) *Pathology Technique and Staining*. Tehran University Publications. Tehran, Iran.
3. Bykhovskaya-Pavlovskaya, I.E. (1964) Key to parasites of freshwater fish of the U.S.S.R. zoological institute. *Acad. Sci. USSR*. 80: 615-678.
4. Eslami, A. (2006) *Veterinary Helminthology, Nematode and Acanthocephala*. (2nd ed.). Tehran University Press. Tehran, Iran.
5. Jafari, M., Dalimiasl, A.H., Azarvand, A.R. (2001) First report of *Dendronucleata dogioli* fish infection in Zarrine-Roud river, Iran. *Pajuhesh and Sazandegi*. 14: 44-46. (In Persian)
6. Jalalijafari, B., Miar, M. (1998) *Trout and Salmon Diseases*. Nourbakhsh Publication. Tehran, Iran.
7. Jalalijafari, B., Tavakol, S., Halajian, A. (2008) *Acanthocephala Parasites and Identified Species in Iran*. Partovaghe Publication. Tehran, Iran.
8. Kir, I., Ozan, S.T. (2005) Seasonal distributions and effects of parasites in pike (*Esox lucius* L., 1758) inhabiting the isikli dam lake (Denizli). *Turkiye Parazitoloj Derg.* 29:291-294.
9. Mikhailova, E.I., Atrashkevich, G.I. (2008) Description and morphological variability of *Neoechinorhynchus beringianus* n.sp. (Acanthocephala: Neoechinorhynchidae) from north-eastern Asia. *Syst Parasitol.* 71:41-48.
10. Mokhaier, B. (1980) Survey of fish parasites of Sefid-Roud river. *J. Vet. Res.* 36: 61-75.
11. Molnar, K., Pazooki, J. (1995) Occurrence of Philometrid nematodes in Barboid fishes of River Karun, Iran. *Parasitol. Hungarica*. 28: 57-62.
12. Nikishin, V.P. (2007) Ultrastructure of the egg shell of the acanthocephalan *Neoechinorhynchus crassus*. *J. Helminthol.* 81:233-237.
13. Pazooki, J., Molnar, K. (1998) *Philometra karunensis* sp.n. (Nematoda: Philometridae) from *Barbus sharpeyi* (Pisces) in freshwaters of southwest Iran. *Acta Vet. Hungarica*. 46: 465-471.
14. Popiolek, M., Okulewicz, J. (2000) Helminthes fauna of fishes in the Mala Panew river drainage basin. *Wiad Parazytol.* 46:63-73.
15. Pazooki, J., Masumian, M., Jafari, M. (2008) Check list of parasites of fish in Iran. (1st ed.) Iranian Fisheries Research Institute Publication. Tehran, Iran.
16. Pazooki, J., Masumian, M. (2010) *Fish Parasitology*. Elmikarbordi Higher Education Institute Publication. Tehran, Iran.
17. Salgado-Maldonado, G., Caspeta-Mandujano, J.M., Martínez-Ramírez, E. (2010) *Neoechinorhynchus (Neoechinorhynchus) chimalapasensis* n. sp. (Acanthocephala: Neoechinorhynchidae) from the freshwater fish *Awaous banana* (Valenciennes) (Gobiidae) in Mexico. *Syst Parasitol.* 75:231-237.
18. Shaperclause, W., Shereckenbach, H.K. (1991) *Fish Diseases (Volume 2)*. Oxonain press. New Delhi, India.
19. Szalai, A.J., Dick, T.A. (1987) *Intestinal pathology*



- and site specificity of *Neoechinorhynchus carpiodi* in quillback, *Carpionodes cyprinus*. Parasitology. 73: 467-475.
20. Tarachewski, H. (1989) Host-parasite interface of *Neoechinorhynchus rutili* in naturally infected Salmonids. J. Fish Dis. 12:39-48.
21. Uzunay, E., Soylu, E. (2006) Metazoan parasites of carp (*Cyprinus carpio* Linnaeus, 1758) and Vimba (*Vimba vimba* Linnaeus, 1758) in the Sapanca lake. Turkiye Parazitol Derg. 30:141-150.
22. Violante-González, J., Aguirre-Macedo, M.L., Mendoza-Franco E.F. (2007) A checklist of metazoan parasites of fish from Tres Palos Lagoon, Guerrero, Mexico. Parasitol Res. 102:151-161.
23. Violante-González, J., Rojas-Herrera, A., Aguirre-Macedo, M.L. (2008) Seasonal patterns in metazoan parasite community of the "Fat Sleeper" *Dormitator latifrons* (Pisces: Eleotridae) from Tres Palos Lagoon, Guerrero, Mexico. Rev. Biol. Trop. 56: 1419-1427.
24. Vosughi, G.H., Mostajir, B. (1992) Freshwater Fish. Tehran University Publications. Tehran, Iran.



Pathological study of *Neoechinorhynchus* sp. (van cleave, 1919) in gastrointestinal tract of barbus sp. from the Zarrine-roud river, Iran

Yakhchali, M.^{1*}, Hobenaghi, R.², Ghavami M.³

¹Department of Pathobiology, Parasitology division, Faculty of Veterinary Medicine, Urmia University, Urmia -Iran.

²Department of Pathobiology, Pathology division, Faculty of Veterinary Medicine, Urmia University, Urmia -Iran.

³Privete Clinic, West Azerbaijan Province, Bokeran, Bokeran-Iran.

(Received 7 April 2011 , Accepted 20 July 2011)

Abstract:

BACKGROUNDS: All helminthes belonging to the phylum Acantocephala are obligatory parasites which are reported to be found in the gastrointestinal tract of definitive hosts such as fish worldwide and in Iran as well. **OBJECTIVES:** The purpose of this study was undertaken to determine the frequency and pathological changes in the gastrointestinal tract of the *Barbus* sp. due to *Neoechinorhynchus* sp. **METHODS:** over a one year period, 89 fish (*Barbus* sp.) were collected from the Zarine-Roud River. Intestines were removed and investigated for infection. Histopathological sections were prepared and stained in a routine manner using the Hematoxylin-Eosin (H&E) method. **RESULTS:** The prevalence of gastrointestinal infection with *Neoechinorhynchus* sp. in *Barbus* sp. was 16%. Histopathological lesions were revealed epithelial thickness and folding. As a result of mechanical irritation, the Fibrinous enteritis with epithelial hyperplasia was developed. In the lamina properia and mucosa of the intestine, the vessels dilated and congested. Mucosa folding sections, hyperemia and inflammatory cell infiltration including eosinophile, lymphocyte and fibrinous were noted. **CONCLUSIONS:** It was concluded that *Barbus* fish infected by the *Neoechinorhynchus* species from the Zarine-Roud River, are not suitable for pond fish cultivation in the region and this can be cause for of severe economic losses.

Key words: Acanthocephala, Intestine, Zarine-Roud, Iran.

*Corresponding author's email: m.yakhchali@urmia.ac.ir, Tel: 0441-2770508, Fax: 0441-2771926

