

مطالعه مولکولی-هیستوپاتولوژی ضایعات ریوی ناشی از ویروس اسهال ویروسی گاو

فرهنگ ساسانی^{۱*} فریا خاکی^۱ فرهاد موسی خانی^۲ محسن ظفری^۳

(۱) گروه پاتولوژی، دانشکده دامپزشکی دانشگاه تهران، تهران - ایران.

(۲) گروه میکروبیولوژی، دانشگاه آزاد اسلامی واحد کرج، کرج - ایران.

(۳) آزمایشگاه تشخیصی دامپزشکی بخش خصوصی، تهران - ایران.

(دریافت مقاله: ۳۰ فروردین ۱۳۹۱، پذیرش نهایی: ۷ شهریور ۱۳۹۱)

چکیده

زمینه مطالعه: ویروس اسهال ویروسی گاوی یکی از پاتوژن‌های دستگاه تنفس گاو به‌شمار می‌رود که ایمنی ریه را تضعیف کرده و بیماری‌زایی سایر باکتری‌ها و ویروس‌ها را تشدید می‌کند. **هدف:** مطالعه حاضر به منظور ارزیابی تأثیر ویروس اسهال ویروسی گاو بر بافت ریه انجام گرفت. **روش کار:** در این مطالعه، ۳۰ نمونه ریه گاو مورد آزمایش RT-PCR و هیستوپاتولوژی قرار گرفت. **نتایج:** بررسی هیستوپاتولوژیک ضایعات مختلفی را در بافت‌های ریه نشان داد. نتایج آزمایش RT-PCR و مشاهدات هیستوپاتولوژیک هر یک از نمونه‌ها بطور جداگانه مورد مطالعه و مقایسه قرار داده شد. از آزمون مربع کای برای مشخص شدن ارتباط میان وجود ویروس اسهال ویروسی گاو و بروز چهار ضایعه مختلف شامل: ۱- پنومونی بینابینی، ۲- برونشیت و برونشولیت، ۳- ادم، آمفیزم و آتلکتازی و ۴- برونکو پنومونی استفاده شد و در صورتی که پیش فرض‌های آزمون کای برقرار نمی‌شد، از تست دقیق فیشر استفاده گردید. در ده مورد از نمونه‌های بافت ریه آزمایش RT-PCR مثبت تشخیص داده شد. ۵ مورد از نمونه‌های BVD مثبت، پنومونی بینابینی داشته و ۱۰ مورد از نمونه‌های BVD منفی، پنومونی بینابینی نداشتند. در نهایت، در ریه‌های مورد مطالعه، تنها حضور ویروس اسهال ویروسی گاو با پنومونی‌های بینابینی با شدت ۳+ ارتباط معنی‌داری را نشان داد. **نتیجه‌گیری نهایی:** حضور ویروس با سایر ضایعات قابل انتظار ارتباط معنی‌داری را نشان نداد که می‌توان به نقش احتمالی باکتری‌ها، ویروس‌های مختلف و عوامل توکسیک که در این طرح مجال بررسی نشد، اشاره نمود.

واژه‌های کلیدی: PCR، BVDV، پنومونی بینابینی، گاو.

لنفوئیدی نیز ایجاد می‌شود. کاهش در لنفوسیت‌های T (CD4-CD8)، کاهش در لنفوسیت‌های B و نوتروفیل‌ها نیز ممکن است وجود داشته باشد. در نوتروفیل‌های آلوده به ویروس، فعالیت باکتری‌کشی نیز کمتر است (۴، ۹، ۱۵). بسیاری از ویروس‌ها برای تکثیر کافی و گسترش در بدن میزبان از دستگاه ایمنی میزبان فرار می‌کنند (۱)، فرض بر این است که BVDV از طریق اختلال در عملکرد مونسیت‌های گاو از پاسخ ایمنی فرار می‌کند (۵). هر دو بیوتیپ سایتوپات و غیرسایتوپات ویروس، تشکیل آنتیون سوپراکسید و تولید فاکتور نکروز توموری (TNF) را در پاسخ به LPS کاهش می‌دهند، در مقابل تنها بیوتیپ غیرسایتوپات تولید شدید اکسید نیترژن را در سلول‌ها آغاز می‌کند. کاهش در سنتز آنتیون سوپراکسید و فاکتور نکروز توموری و آغاز سنتز اکسید نیترژن با تضعیف ایمنی ارتباط دارد. هر دو بیوتیپ، کموتاکسی ایجاد شده با سایتوکاین‌ها، سنتز فاکتور نکروز دهنده‌ی توموری پس از تماس با LPS را کاهش می‌دهند و فعالیت مهارکننده‌ی اینترلوکین یک وابسته به LPS را افزایش می‌دهند (۹). مطالعات نشان داده که BVDV تولید اینترلوکین دو در لنفوسیت‌ها را نیز مهار می‌کند (۱۶).

تأثیر عفونت آزمایشگاهی BVDV روی عملکردهای ماکروفاژ عبارت است از، افزایش در سنتز اینترفرنیک آلفا و بتا، سنتز پروستاگلاندین E2 و بروز آپوپتوز در عفونت به بیوتیپ سایتوپات، که بیوتیپ غیرسایتوپات چنین تأثیری را ندارد. بیوتیپ غیرسایتوپات آپوپتوز و بیان اینترلوکین را

مقدمه

ویروس BVD، متعلق به جنس پستی ویروس از خانواده فلاوی ویریده است. ویروس دو نوع عفونت شامل عفونت قابل انتقال و عفونت پایدار ایجاد می‌کند که در پاسخ ایمنی ضد ویروسی میزبان تفاوت دارند و هر دو نوع عفونت احتمال عفونت‌های ثانویه را با تضعیف ایمنی افزایش می‌دهند (۱۶).

BVDV یکی از ارگانسیم‌های مهم در بیماری‌های تنفسی گاو است، با برخی باکتری‌ها و ویروس‌ها اثر سینرژیک دارد (۱۰). ویروس بعنوان یکی از نواقص دستگاه ایمنی عمل کرده و با تضعیف ایمنی، زمینه را برای سایر پاتوژن‌ها و ایجاد پنومونی مساعد می‌کند. مکانیسم تضعیف ایمنی ایجاد شده در عفونت BVDV بطور کامل مشخص نیست. ویروس لنفوسیت‌ها و ماکروفاژها را هدف قرار می‌دهد و با کاهش قدرت باکتری‌کشی و کموتاکسی، کاهش تکثیر لنفوسیتی، افزایش تولید پروستاگلاندین E2، کاهش فعالیت و مهاجرت نوتروفیل‌ها، کاهش ترشح ایمونوگلوبولین‌ها به گردش خون، کاهش بیان کمپلمان و گیرنده‌های Fc، کاهش تولید کموکاین و مهار تولید لکتوتین در تضعیف ایمنی نقش دارد. در عفونت BVDV، کاهش تولید پروتئین‌های ضد میکروبی از سلول‌های اپیتلیال آلوده به ویروس، کاهش عملکرد ماکروفاژهای آلوئولی و نوتروپنی وابسته به ویروس نیز اتفاق می‌افتد (۴). در عفونت حاد، لکوپنی و تخلیه



هماتوکسیلین و انوزین رنگ آمیزی شد. مشاهدات هیستوپاتولوژی بافت‌های ریه به چهار عنوان تقسیم بندی شد: ۱- پنومونی بینابینی (این ضایعه به چهار شدت صفر، +۱، +۲، +۳ درجه بندی شد)، ۲- برونشیت و برونشولیت، ۳- برونکوپنومونی و ۴- ادم، آمفیزم و آتلکتازی. جهت تعیین ارتباط میان ویروس و ضایعات دستگاه تنفس، نتایج آزمایش PCR-RT و مشاهدات هیستوپاتولوژی یک از طریق آزمون کای و تست دقیق فیشر مورد آنالیز قرار گرفتند.

نتایج

از مجموع ۳۰ نمونه ریه که با روش RT-PCR جهت حضور RNA ویروس BVD مورد آزمایش قرار گرفتند، تعداد ۱۰ باند تشکیل شده در ژل RT-PCR - در مقایسه با کنترل مثبت، با اندازه‌ی ۲۸۵bp، مثبت تشخیص داده شد (تصویر ۱) که حضور ویروس در ۱۰ مورد از نمونه‌های ریه تایید شد.

ضایعات مشاهده شده در ریه‌های مورد مطالعه به چهار قسمت مختلف، شامل پنومونی بینابینی، برونشیت و برونشولیت، برونکوپنومونی و ادم و آمفیزم و آتلکتازی تقسیم گردید.

۵ مورد از نمونه‌های BVD مثبت پنومونی بینابینی داشته (تصویر ۲ و تصویر ۳) و ۱۰ مورد از نمونه‌های BVD منفی، پنومونی بینابینی نداشتند. ضایعه‌ی پنومونی بینابینی بر حسب شدت آن به چهار درجه تقسیم شد: (۰/۱+ / ۲+ / ۳+). تست دقیق فیشر با $p=0/1037$ ارتباط معنی داری را میان وجود BVDV و پنومونی بینابینی در ریه‌های مورد مطالعه نشان نداد. ۳ مورد از نمونه‌ها، پنومونی بینابینی با شدت +۳ داشتند که هر سه مورد نیز BVD مثبت بودند، تست فیشر با $p=0/0367$ ارتباط معنی داری را میان وجود BVDV و پنومونی بینابینی با شدت +۳ نشان داد، در حالی که وجود ویروس با سایر شدت‌های پنومونی بینابینی ارتباط معنی داری را نشان نداد.

۵ مورد از نمونه‌های BVD مثبت، برونشیت و برونشولیت داشتند (تصویر ۴) و ۱۵ مورد از نمونه‌های BVD منفی این ضایعه را نداشتند اما تست فیشر میان وجود BVDV و برونشیت و برونشولیت در ریه‌های مورد مطالعه با $p=0/1687$ ارتباط معنی داری را نشان نداد.

۲ مورد از نمونه‌های BVD مثبت، برونکوپنومونی حاد داشتند (تصویر ۵) و ۱۶ مورد از نمونه‌های BVD منفی ضایعه را نداشتند، تست فیشر با $p=0/6736$ ارتباط معنی داری را میان وجود BVDV و برونکوپنومونی در ریه‌های مورد مطالعه نشان نداد.

۷ مورد از نمونه‌های BVD مثبت، ادم و آمفیزم و آتلکتازی داشتند و ۱۵ مورد از نمونه‌های BVD منفی ضایعه را نداشتند، تست فیشر نیز میان حضور BVDV و ادم و آمفیزم و آتلکتازی در ریه‌های مورد مطالعه با $p=0/024$ ارتباط معنی داری را نشان داد.

مهاری می‌کند، این مهار تنها در سلول‌هایی مشاهده شده که با عفونت به بیوتیپ غیرسایتوپات dsRNA متعلق به ویروس، حداقل دوازده ساعت در سلول حضور داشته است. این نشان می‌دهد که بیان پروتئین‌های ویروسی برای بروز اثرات ناشی از ویروس غیرسایتوپات ضروری است (۱۴). در مطالعه‌ای، ماکروفاژهای آلوئولی ریه، قبل و بعد از تماس با BVDV مورد مقایسه قرار گرفت و نشان داده شد که بیان گیرنده FC و C3 در ماکروفاژها، فعالیت میکروب کشی و فاگوسیتی ماکروفاژها و تولید فاکتورهای کموتاکتیک نوتروفیلی در ماکروفاژهای آلوده به BVDV بطور مشخصی کاهش می‌یابد (۱۷). بیوتیپ سایتوپات باعث سنتز اینترفرون آلفا و بتای تیپ یک در ماکروفاژهای عفونی به ویروس شده و سلول‌های میزبان را از طریق آپوپتوز می‌کشد. در مقابل بیوتیپ غیرسایتوپات با سنتز اینترفرون همراه نیست و سلول‌های عفونی هیچ علامتی از عفونت را نشان نمی‌دهند. بیوتیپ غیرسایتوپات، آپوپتوز و تولید اینترفرون یک را در ماکروفاژها بطور موثری مهار می‌کند، بنابراین سلول‌های عفونی به ویروس غیرسایتوپات، در برابر مرگ سلولی نیز مقاومت می‌کنند (۲،۹).

یکی از اهداف تضعیف ایمنی ناشی از BVDV، مونوسیت‌های گاو است. با مطالعه عفونت BVDV روی پروتئین‌های مونوسیتی نشان داده شد که چهل و هفت پروتئین گاوی دخیل در عملکرد ایمنی سلول‌های عرضه کننده آنتی ژن (APC)، پس از عفونت با بیوتیپ سایتوپات ویروس بطور مشخصی مختل شده‌اند. پروتئین‌های مربوط به پاسخ ایمنی نظیر پروتئین چسبندگی سلول، آپوپتوز، ورود آنتی ژن، فرآوری و عرضه پروتئین‌های فاز حاد، MHC تیپ یک و دو و سایر مولکول‌های دخیل در عملکرد ایمنی سلول‌های عرضه کننده آنتی ژن در عفونت با BVDV مختل شده‌اند. اطلاعات نشان داده که بیوتیپ سایتوپات ویروس طی آغاز فعالیت و تمایز مونوسیت‌ها، عرضه‌ی آنتی ژن به لنفوسیت‌های T را مهار می‌کند که باعث التهاب کنترل نشده مربوط به ماکروفاژهای فعال، گسترش شدید ویروس و تخریب مکانیسم‌های ضد ویروسی در میزبان می‌شود (۲).

مواد و روش کار

تعداد ۳۰ نمونه از بافت ریه برای آزمایشات RT-PCR و هیستوپاتولوژی مورد استفاده قرار گرفت. مقدار ۰/۰۵g از بافت ریه و ترجیحاً از نواحی مرکز بافت برداشته و جهت آزمایش RT-PCR در کپ استریل مخصوص قرار داده شد. یک جفت پرایمر شامل پرایمر فوروارد با توالی (GCC ATG CCC TTA GTA GGA CT) و پرایمر معکوس با توالی (AGA TCG GTC CTG GTT TGA TA) که هر پرایمر توالی حدود بیست نوکلئوتیدی است، مورد استفاده قرار گرفت. نمونه‌های بافت ریه جهت آزمایشات هیستوپاتولوژی، به ابعاد مناسب تقسیم شده و در فرمالین ۱۰٪ فیکس شد و پس از مراحل پاساژ بافت در نهایت به روش



بحث

ویروس BVD، یکی از ارگانسیم‌های با اهمیت در بیماری‌های تنفسی گاو به شمار می‌رود. اهمیت ویروس از دو جهت مورد توجه قرار می‌گیرد. اول آنکه ویروس با برخی باکتری‌ها و ویروس‌ها از جمله هرپس ویروس گاوی تیپ یک، ویروس سنسیشیال تنفسی گاو و سالمونلا اثر سینرژیسم دارد. دیگر آنکه ویروس با تضعیف ایمنی ریه، زمینه را برای پنومونی فراهم می‌کند.

در مطالعه‌ای گوساله‌هایی که تنها مبتلا به BVD بودند در مقایسه با گوساله‌هایی که همزمان درگیر BVD و *Mannheimia haemolytica* بودند، علائم بالینی خفیفی را نشان دادند و تفاوت‌هایی در پاتولوژی ریه آنها وجود داشت (۱۳).

گزارشات متعددی وجود دارد که اثر سینرژیسم ویروس را با سایر پاتوژن‌ها تایید کرده است. برای مثال در گوساله‌ی مبتلا به BVD و IBR بطور توأما، ویروس در بدن میزبان توزیع سیستمیک داشته در حالی که در ابتلای به IBR به تنهایی، این ویروس در ریه لوکالیزه شده و همان جا باقی می‌ماند. در همین مطالعه، گفته شده که برخی مطالعات نشان می‌دهند که BVD و BRSV بیماری‌زایی یکدیگر را تقویت می‌کنند، به طوری که شدت علائم بالینی و توسعه‌ی ضایعات در ریه در عفونت توأما آنها شدیدتر از عفونت هر کدام از دو عامل به تنهایی بوده است.

در مطالعه‌ای، سه گوساله مبتلا به BVD، پنج گوساله مبتلا به *Mannheimia haemolytica* و پنج گوساله مبتلا به عفونت توأما این دو عامل مورد بررسی قرار گرفتند که در عفونت توأما برونکوپنومونی فیبری و پلوریت مشاهده شد. در حالی که در موارد عفونت تنها یکی از این دو عامل، علائم بالینی ملایم دیده گردید (۱۰). در هیستوپاتولوژی این مطالعه نیز در دو مورد از نمونه‌های بافت ریه که BVD مثبت بودند، برونکوپنومونی مشاهده گردید که با توجه به مشکوک بودن ضایعات مشاهده شده در ریه‌ی آن به عفونت باکتریایی، می‌توان بیان نمود که همراه بودن عفونت BVD و عفونت باکتریایی در این ریه باعث بروز ضایعات قابل توجه از جمله برونکوپنومونی فیبری چرکی شده است. در مطالعات آزمایشگاهی که BVD و منهمیا همولیتیکا با هم همراه بودند، در مقایسه با عفونت هر کدام از دو عامل به تنهایی، برونکوپنومونی فیبری را نشان داده شده است. در مطالعه‌ای نشان داده شده که BVD هیچ گونه اثری روی مهار پاکسازی پاستور لا از دستگاه تنفسی ندارد (۶). همچنین نشان داده شده است که ماکروفاژهای مبتلا به BVD، تولید فاکتورهای پیش انعقادی را افزایش می‌دهند که در واقع بخشی از مسیر رسوب فیبرین است. افزایش رسوب فیبرین در آلونول‌ها، محیط را برای تکثیر باکتری‌های ثانویه فراهم می‌کند (۸) (تصویر ۵).

در مطالعه‌ای، گوساله‌های مبتلا به IBR در مقایسه با گوساله‌هایی قرار گرفتند که قبل از تماس با هرپس ویروس، بیوتیپ غیرسایتوپات

BVD وارد بدن آنها شده بود. در گوساله‌های مبتلا به IBR، ویروس تنها در بخش قدامی دستگاه تنفس جدا شد اما در گروهی که در تماس با ویروس BVD بودند، ویروس در بسیاری بافت‌ها و با غلظت بالا جدا شد. نتیجه این که BVDV توان گوساله را در پاکسازی هرپس ویروس از ریه مختل می‌کند و اجازه به گسترش بیشتر آن می‌دهد (۱۲).

عفونت BVDV با مکانیسم‌هایی که پیشتر در پاتوژنز ویروس گفته شد از جمله مهار تولید اینترفرون، مهار تکثیر مونسیت‌ها و کموتاکسی، مهار فعالیت نوتروفیل‌ها و پاکسازی باکتری، ایمنی میزبان را ضعیف می‌کند. همچنین با کاهش تعداد و عملکرد نوتروفیل‌های در گردش، زمینه را برای پنومونی‌های باکتریایی مساعد می‌کند (۴).

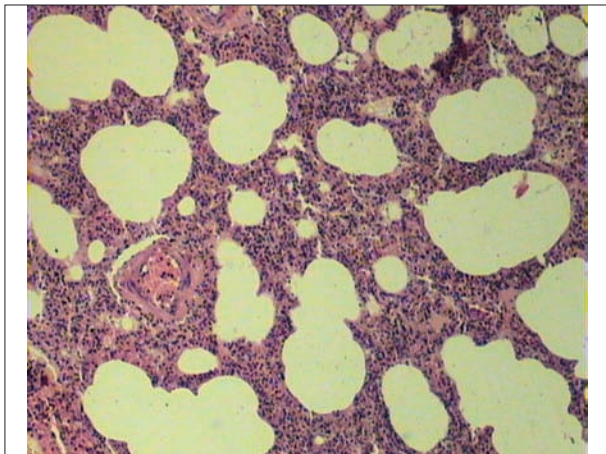
در مطالعه‌ی دیگری، عفونت توأما BVDV و BRSV با عفونت هر کدام به تنهایی مورد مقایسه قرار گرفت. در عفونت توأما علائم بالینی شدید، ضایعات ریوی پیشرفته، لکوپنی، تب و اسهال مشاهده شد. نتایج نشان داد که ضایعات ریوی و روده‌ای در عفونت توأما شدیدتر و بیشتر از عفونت هر عامل به تنهایی است و احتمالاً این دو ویروس با هم اثر سینرژیسم دارند. همچنین بیان می‌شود که نقش BVDV در بیماری‌های تنفسی از طریق تضعیف ایمنی، بصورت غیرمستقیم اعمال می‌شود و مستقیماً به دلیل عفونت بافت ریه مشکلی ایجاد نمی‌کند (۳). ضایعات پاتولوژیک ریوی قابل انتظار در عفونت BVDV عبارتند از برونشیت و برونشیلویت و تراکئیت ملایم، اکسودای ملایم چرکی داخل برونشیل‌ها، تجمع لنفوسیت‌ها و ماکروفاژها اطراف رگ‌ها و برونشیل‌ها و فضای بینابینی و آتریت لنفوسیتیک (۴). در هیستوپاتولوژی این مطالعه نیز در ۵ مورد از نمونه‌هایی که BVD مثبت بودند، برونشیت و برونشیلویت مشاهده گردید. در ۲ مورد از نمونه‌هایی که BVD مثبت بودند، اکسودای چرکی داخل برونش‌ها و نفوذ لنفوسیت و ماکروفاژ به زیر مخاط برونش مشاهده گردید.

البته ضایعات ریوی از جمله پنومونی در صورتی که تنها پاتوژن موجود در ریه BVDV باشد، کمتر ایجاد می‌شود. در صورت بروز عفونت‌های ثانویه متعاقب تضعیف ایمنی ناشی از BVD، ضایعات ریوی شدیدتر شده و بسته به عامل عفونت ثانویه به اشکال متفاوتی بروز می‌کند.

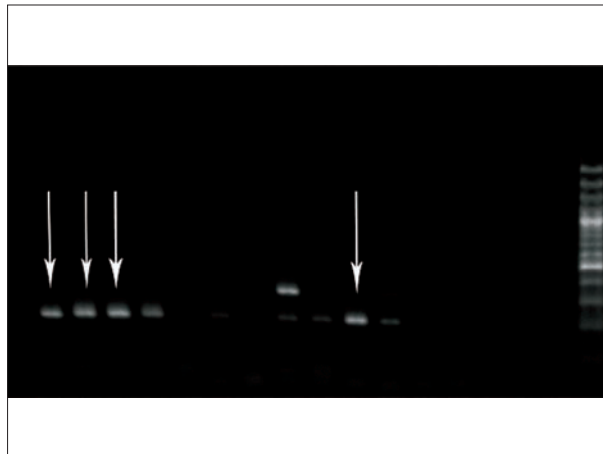
در این مطالعه رابطه آلودگی به ویروس BVD با هر یک از ضایعات میکروسکوپی پاتولوژیک تایید شده از جمله درجه شدت پنومونی بینابینی مورد ارزیابی آماری قرار گرفت که تنها رابطه آلودگی با بالاترین درجه شدت پنومونی بینابینی معنی دار شد و در بررسی درجات و شدت‌های مختلف پنومونی بینابینی، تنها میان حضور BVDV و پنومونی بینابینی با شدت (۳+) ارتباط معنی دار مشاهده شد.

ضایعات غالب دیگر که مشاهده شد، برونکوپنومونی فیبری یا چرکی و ترشحات اکسوداتیو بود که علاوه بر برونش‌ها و برونشیل‌ها، فضای داخل کیسه‌های هوایی را نیز درگیر کرده بود. همانگونه که قبلاً مطرح گردید همراه BVD با عواملی از جمله

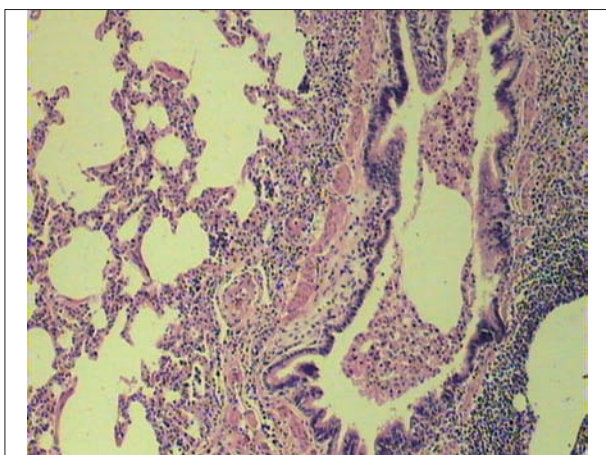




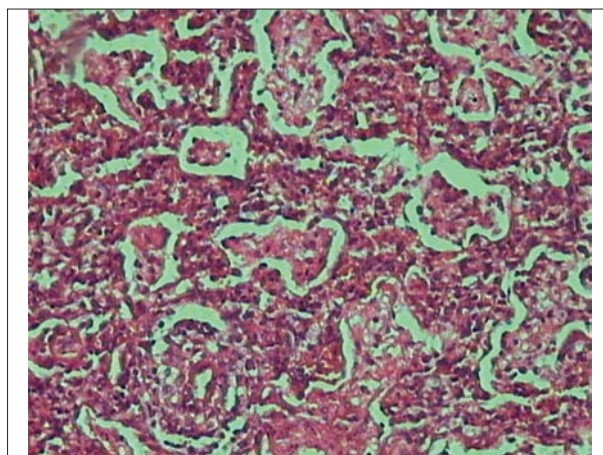
تصویر ۲. پنومونی بینابینی مزمن، حضور سلول‌های تک هسته‌ای در فضای بینابینی. رنگ آمیزی H&E، بزرگنمایی (40x).



تصویر ۱. تصویر ژل RT-PCR مخصوص BVDV. تعداد ۴ باند، مثبت است.

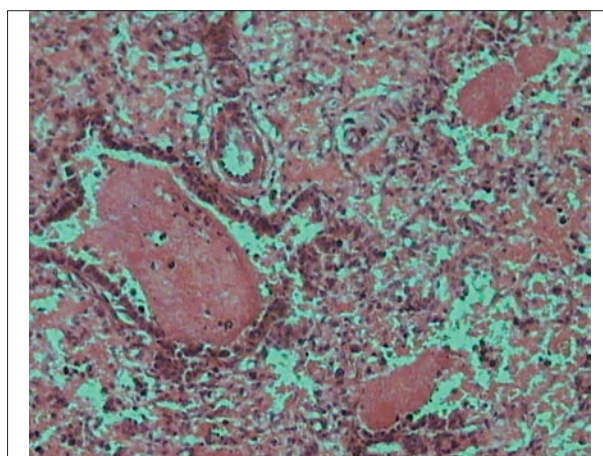


تصویر ۴. وجود آگسودا با غالبیت ماکروفاژ داخل برونش و برونشیول، نفوذ لنفوسیت و ماکروفاژ و پلاسماسل در زیر مخاط. رنگ آمیزی H&E، بزرگنمایی (40x).



تصویر ۳. پنومونی بینابینی حاد، ضخیم شدن دیواره آلوئول‌ها و نفوذ فیبرین و سلول‌های التهابی در داخل آلوئول‌ها و در فضای بینابینی. رنگ آمیزی H&E، بزرگنمایی (100x).

لازم به ذکر است با توجه به ایجاد ضایعات پنومونی بینابینی توسط سایر ویروس‌ها از جمله IBR، PI3، BRSV، بروز ۹ مورد پنومونی بینابینی از ۳۰ مورد نمونه‌ی ریه می‌تواند در اثر این ویروس‌ها ایجاد شده باشد که با دقت هیستوپاتولوژی سعی بر این بود که ضایعات مربوط به این عوامل بصورت تشکیل سنسیتیم و عدم وجود گنجیدگی‌های داخل سیتوپلاسمی مورد بررسی قرار گیرد. همچنین از نظر وجود گنجیدگی‌های ائوزینوفیلیک داخل هسته‌ای بیماری IBR نیز دقت کافی بعمل آمد، اما هیچ کدام از این ضایعات که بتواند دلیلی بر عوامل ویروسی مربوطه باشد، از نظر هیستوپاتولوژی مشاهده نگردید. البته عوامل دیگری مانند توکسین‌ها که ممکن است در جیره غذایی وجود داشته باشد و یا اسپوره‌های برخی قارچ‌ها در هوای تنفسی و حتی برخی باکتری‌ها از قبیل سالمونلا به نحوی می‌توانند پنومونی بینابینی ایجاد کنند (۴)، که در این مطالعه امکان بررسی این موارد وجود نداشت. مانند آنچه در پنومونی‌های بینابینی مطرح است، مواد و ترکیباتی از جمله تری متیل



تصویر ۵. برونکو پنومونی فیبرینی چرکی، حضور فیبرین داخل آلوئول‌ها و برونشیول‌ها. رنگ آمیزی H&E، بزرگنمایی (100x).

قابلیت ایجاد برونکو پنومونی فیبرینی چرکی را دارد (۱۱).



References

1. Bendfeldt, S., Ridpath, J.F., Neill, J.D. (2007) Activation of cell signaling pathways is dependent on the biotype of bovine viral diarrhea viruses type 2. *Virus. Res.* 126: 96-105.
2. Boyd, B.L., Lee, T.M., Kruger, E.F., Pinchuk, L.M. (2004) Cytopathic and non-cytopathic bovine viral diarrhoea virus biotypes affect fluid phase uptake and mannose receptor-mediated endocytosis in bovine monocytes. *Vet. Immunol. Immunopathol.* 102: 53-65.
3. Brodersen, B.W., Kelling, C.L. (1999) Effect of concurrent experimentally induced bovine respiratory syncytial virus and bovine viral diarrhea virus infection on respiratory tract and enteric disease in calves. *Am. J. Vet. Res.* 60: 13.
4. Jubb, K.V.F., Kennedy, P.C., Palmers, N. (2007) *Pathology of Domestic Animals.* (5th ed.). New York, USA.
5. Lee, S.R., Pharr, G.T., Boyd, B.L., Pinchuk, L.M. (2008) Bovine viral diarrhea viruses modulate toll-like receptors, cytokines and co stimulatory molecules genes expression in bovine peripheral blood monocytes. *Comp. Immunol. Microbiol. Infect. Dis.* 31: 403-418.
6. Lopez, A., Maxie, M.G., Savan, M., Ruhnke, H.L., Thomson, R.G., Barnum, D.A., et al. (1982) The pulmonary clearance of *Pasturella haemolytica* in calves infected with bovine virus diarrhea or *Mycoplasma bovis*. *Can. J. Comp. Med.* 46: 302-306.
7. Murphy, F.A., Gibbs, P.J., Horzinek, M.C., Studer, M.J. (1999) *Veterinary Virology.* (3rd ed.). Academic Press. New York, USA.
8. Olchowy, T.W., Slauson, D.O., Bochsler, P.N. (1997) Induction of procoagulant activity in virus infected bovine alveolar macrophages and the effect of lipopolysaccharide. *Vet. Immunol. Immunopathol.* 58: 27-37.
9. Peterhans, E., Jungi, T.W., Schweizer, M. (2003) BVDV and innate immunity. *Biology.* 31: 107-111.
10. Potgieter, L.N. (1997) Bovine respiratory tract disease caused by bovine viral diarrhea virus. *Vet.*

ایندول و گازهای توکسیک مانند NH₃ و SH₂ و غیره ممکن است در ایجاد ضایعات برونشیت و برونشبولیت نقش داشته باشند. از طرفی باکتری‌ها در ایجاد برونشیت و برونشبولیت و حتی برونکوپنومونی فیبری و چرکی می‌توانند نقش داشته باشند که مطالعه این موارد، تحقیقات کامل‌تری را طلب نموده و بهتر آنست که مجموعه عوامل مورد بررسی قرار گیرند. در مجموع انتظار داشتیم که بین حضور عامل BVDV و بروز پنومونی بینایی ارتباط معنی‌داری مشاهده گردد اما تنها پنومونی بینایی با شدت +۳ با وجود عامل BVDV در ریه‌های مورد مطالعه ارتباط معنی‌دار نشان داد و سایر درجات شدت پنومونی بینایی ارتباط معنی‌داری نشان نداد. سایر ضایعات پاتولوژیک ریوی قابل انتظار در آلودگی به BVDV، نیز ارتباط معنی‌داری را با حضور ویروس BVD در ریه‌های مورد مطالعه نشان ندادند. برای تفسیر نتایج بدست آمده در این مطالعه می‌توان به نقش عوامل پاتوژن متعدد اعم از باکتری‌ها، ویروس‌ها و عوامل توکسیک در بروز ضایعات ریوی از جمله پنومونی بینایی و همچنین شدت بروز ضایعات اشاره کرد، حال آنکه در این مطالعه تنها ویروس BVD بررسی شده است. دیگر آن که نقش ویروس BVD در بروز ضایعات ریوی در کنار سایر پاتوژن‌ها مشخص تر است و همچنین ضایعات ریوی در عفونت تواماً ویروس BVD با سایر پاتوژن‌های ریوی شدیدتر خواهد بود و بهتر تشخیص داده خواهد شد.

تشکر و قدردانی

با تشکر و قدردانی فراوان از معاونت پژوهشی دانشکده دامپزشکی دانشگاه تهران و اساتید بزرگوار آقایان دکتر سعید بکائی و دکتر علیرضا باهنر که در بررسی یافته‌ها و محاسبات آماری همکاری صمیمانه‌ای ابراز نمودند و آقایان، مهندس رضاسامانی و مهندس امین بنی‌نجر که در تهیه مقاطع بافتی نهایت سعی و تلاش خود را نشان دادند و نیز سرکار خانم سمیرا قلمبر دزفولی و آقای محمد حری که برای همگی این عزیزان سلامتی و موفقیت روزافزون را آرزو مندیم.

Clin. North Am. Food Anim. Pract. 13:471-481.

11. Potgieter, L.N., McCracken, M.D., Hopkins, F.M., Walker, R.D., Guy, J.S. (1984) Experimental production of bovine respiratory tract disease with bovine viral diarrhea virus. *Am. J. Vet. Res.* 45: 1582-1585.



12. Potgieter, L.N., McCracken, M.D., Hopkins, F.M., Walker, R.D. (1984) Effect of bovine viral diarrhea virus infection on the distribution of infectious bovine rhinotracheitis virus in calves. *Am. J. Vet. Res.* 45: 687-90.
13. Potgieter, L.N.D., McCracken, M.D., Hopkins, F.M. (1985) Comparison of the pneumopathogenicity of two strains of bovine viral diarrhea virus. *Am. J. Vet. Res.* 46: 151-153.
14. Schweizer, M., Peterhans, E. (2001) Noncytopathic bovine viral diarrhea virus inhibits double-stranded RNA-induced apoptosis and interferon synthesis. *J. Virol.* 75: 4692-4698.
15. Smith, B.P. (2009) *Large Animal Internal Medicine*. (4th ed.). St. Louis, Baltimore, USA.
16. Trautwein, G. (1992) Immune mechanisms in the pathogenesis of viral diseases: A review. *Vet. Microbiol.* 33: 19-34.
17. Welsh, M. D., Adair, B.M., Foster, J.C. (1995) Effect of BVD virus infection on alveolar macrophage functions. *Vet. Immunol. Immunopathol.* 46: 195-210.



Molecular and histopathological findings on induced pulmonary lesions by bovine viral diarrhea virus

Sasani, F.^{1*}, Khaki, F.¹, Moosakhani, F.², Zafari, M.³

¹Department of Pathology, Faculty of Veterinary Medicine, University of Tehran, Tehran-Iran.

²Department of Microbiology, Faculty of Veterinary Medicine, Islamic Azad University, Karaj Branch, Karaj-Iran.

³D.V.M, Veterinary laboratory assistant, Karaj-Iran.

(Received 18 April 2012 , Accepted 28 August 2012)

Abstract:

BACKGROUND: The bovine viral diarrhea virus (BVDV) is one of the bovine respiratory system pathogens that represses lungs immunity and raises the pathogenicity of other bacteria and viruses. **OBJECTIVES:** The aim of the present study was to evaluate the effect of BVDV in lung tissue. **METHODS:** In this study, 30 bovine lung tissues were used. **RESULTS:** Histopathologic analysis showed different lesions in lung tissues. RT-PCR test results and histopathologic observations were studied for each sample and compared. Kai Square Test was used to study any possible association between the existence of BVD virus and incidence of four common lesions: 1- Interstitial pneumonia, 2- bronchitis and bronchiolitis, 3- edema, emphysema and atelectasis and 4- bronchopneumonia. If the assumptions of X2 test were not applicable, the Fisher Exact Test was used. The RT-PCR test for BVDV results was positive for 10 lung samples. 5 BVD positive cases were involved with interstitial pneumonia, while 10 BVD negative cases were not affected. Finally, in the studied lung tissues, only the 3 + degree or severe interstitial pneumonia was significantly associated with the existence of BVD virus. **CONCLUSIONS:** No significant relation was seen regarding other possible lesions, which may have resulted from the probable roles of bacteria or other viruses and toxic factors that were not studied in this project.

Key words: RT-PCR, BVDV, interstitial pneumonia, cattle.

Figure Legends and Table Captions

Figure 1. RT_PCR detection for bovine viral diarrhea virus. Arrows show 4 positive bands.

Figure 2. Chronic interstitial pneumonia, mononuclear cells in interstitial space (H&E), (40X).

Figure 3. Acute interstitial pneumonia, thickening of alveolar walls with infiltration of fibrin and inflammatory cells to alveoli and interstitial space (H&E), (100X).

Figure 4. Exudation with abundant macrophages into bronchus and bronchiol, infiltration of lymphocyte, macrophage and plasma cell in submucosa (H&E), (40X).

Figure 5. Fibrinopurulent bronchopneumonia, existence of fibrin in alveoli and bronchiols (H&E), (100X).

