

گزارش تلفات ناشی از مسمومیت با بلوط (*Quercus castaneifolia*) در یک گله گوسفند

علی صادقی نسب^۱ امید دزفولیان^۲ علی اصغر بهاری^۱ بهرام دادمهر^۳ پروانه صیفوری^۴ جمال نجفی^۲ مهران جهانشاهی^۵

(۱) گروه علوم درمانگاهی، دانشکده پیرامپزشکی دانشگاه بوعلی سینا همدان، همدان - ایران

(۲) بخش پاتوبیولوژی، دانشکده دامپزشکی دانشگاه لرستان، خرم آباد - ایران

(۳) مرکز علمی کاربردی البرز فاراب عمارلو، جیرنده، گیلان - ایران

(۴) بخش پاتوبیولوژی، آزمایشگاه مرجع سازمان دامپزشکی کشور، تهران - ایران

(۵) معاونت محیط زیست انسانی، اداره کل حفاظت محیط زیست گلستان، گرگان - ایران

(دریافت مقاله: ۷ آذرماه ۱۳۹۱، پذیرش نهایی: ۲۲ اسفندماه ۱۳۹۱)

چکیده

طی چندروز متوالی، ۸ رأس تلفات از بره‌های زیر یکسال سن گله گوسفندی از ناحیه پارک ملی گلستان (استان گلستان) گزارش شد که بنا به ادعای دامدار این بیماری فقط در این بره‌ها که عمده تغذیه آنها چرای آزاد در ناحیه بلوط خیز و جمع‌آوری و تغلیف دستی آنها با پاجوش‌های تازه این درخت بوده، بروز کرده است. نشانه‌های کالبد گشایی شامل آسیت، هیدروتوراکس، هیدروپریکارد، تجمع مایعات در زیر سرورز روده‌ها، شیردان و مزانتر، کلیه‌های متورم به همراه نقاط ریز خونریزی در کورتکس آن مشاهده شد. در آسیب‌شناسی میکروسکوپی یک نمونه‌های کلیه، نفروز توبول‌ها و گلومرول‌های کلیوی به همراه کست‌های هیالن مشاهده شد. نمونه‌های دستگاه گوارش نیز نکروز مخاطی و ادم زیر مخاط و سرورز رانشان می‌داد. بر اساس اطلاعات اپیدمیولوژیک و سابقه موجود، کالبد گشایی و آسیب‌شناسی میکروسکوپی یک به احتمال بسیار زیاد مسمومیت با بلوط علت بروز تلفات در گله مورد نظر بوده است. به نظر می‌رسد علت عمده تلفات بره‌ها، حساسیت ویژه دام‌های جوان نسبت به این گیاه و تأکید دامدار بر تغلیف انحصاری آنها با جوانه‌های این درخت بوده است.

واژه‌های کلیدی: بلوط، مسمومیت، آسیب‌شناسی، گوسفند، استان گلستان

وسعت کمتری با یون‌های فلزی، اسیدهای آمینه و پلی‌ساکاریدها ترکیب می‌شوند (۱۰). در این روند ضمن تخریب پروتئین‌های پلاسما، سلول‌های اندوتلیال رگ‌ها نیز آسیب می‌بینند (۳، ۹). تانین‌ها به ویژه تانین‌های قابل هیدرولیز و فرآورده‌های ناشی از تجزیه آنها مانند اسید گالیک، پیروگالول و اسید تانیک سمی‌ترین اجزاء بلوط هستند (۱۳، ۶، ۲۰). که به ویژه مورد اخیر برای مجاری کلیوی سمی تراست (۵، ۶).

یافته‌های بالینی

طی چندروز متوالی در اوایل دی‌ماه، ۸ رأس تلفات بره زیر یک سال، از یک گله گوسفند ۵۰ رأسی که حدود ۲۴ رأس آنها بره‌های زیر یک سال سن تشکیل می‌دادند از ناحیه پست پارک جنگلی گلستان (استان گلستان) گزارش شد. عمده تغذیه این بره‌ها چرای آزاد در ناحیه بلوط خیز و تغلیف دستی با برگ‌های تازه پاجوش‌های درخت بلوط بوده است. بنا بر ادعای دامدار این بیماری فقط در بره‌های زیر یک سال سن بروز نموده بود. جیره دیگر گوسفندان گله، که البته از دیدگاه بالینی نیز سالم به نظر می‌رسیدند، غالباً چرادر مناطق پست غیر جنگلی و اندکی نیز تغذیه دستی با کنسنتره‌های موجود بوده است.

آزمایشات تشخیصی

یک رأس از بره‌های تلف شده را جاعی کالبدگشایی شد. علاوه بر تأکید

سابقه

بلوط (*Quercus spp.*) درختی جنگلی است که از نظر شکل ظاهری و بلندی بسیار متنوع می‌باشد. بیش از ده گونه بلوط در نقاط مختلف ایران یافت می‌شود که غالباً در جنگل‌های شمال و غرب کشور می‌رویند (۳). به دلیل فراوانی و دسترسی آسان به این گیاه، در شرایط نامناسب مرتعی و با اقتصادی، برخی از دامداران در مناطق جنگلی از برگ یا میوه بلوط در تغذیه دام‌های خود بهره می‌برند. برگ‌ها، جوانه‌ها و میوه بلوط حاوی مقادیر زیادی از تانین‌ها، گالوتانین‌ها و بعضی دیگر از مواد ساده فنلی هستند که می‌توانند منجر به مسمومیت دام‌ها شوند (۳، ۵، ۱۲، ۱۳). کلیه‌ها و دستگاه گوارش بیشترین درگیری را نشان می‌دهند (۸، ۱۳) و دام‌های جوان در برابر ترکیبات سمی بلوط حساس‌تر می‌باشند (۳). نشانه‌های بالینی، کالبدگشایی و آسیب‌شناسی مسمومیت بلوط در منابع متعددی مرور شده است (۳، ۶، ۸، ۹، ۱۳). تشخیص مسمومیت بلوط بوسیله شواهد مصرف این ماده گیاهی، نشانه‌های بالینی و یافته‌های پاتولوژیک صورت می‌پذیرد (۶).

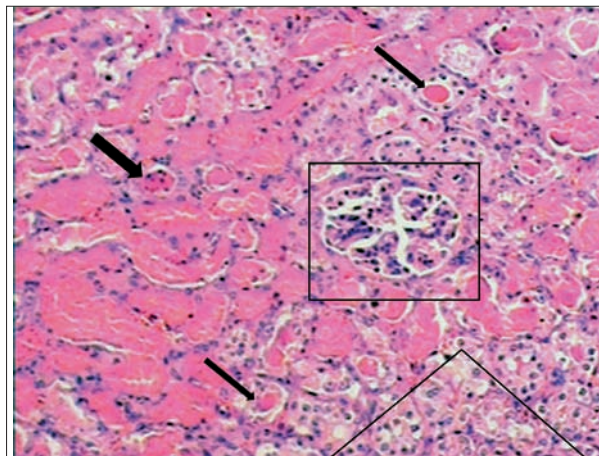
تانین‌ها مواد پلی‌فنلیک دارای وزن مولکولی و ترکیبات متفاوتی هستند (۳، ۶). که با بلوغ گیاه از مقدار این ترکیبات کاسته می‌شود (۳). گروه‌های چندگانه هیدروکسیل فنلی تانین‌ها عمدتاً با پروتئین‌ها و با



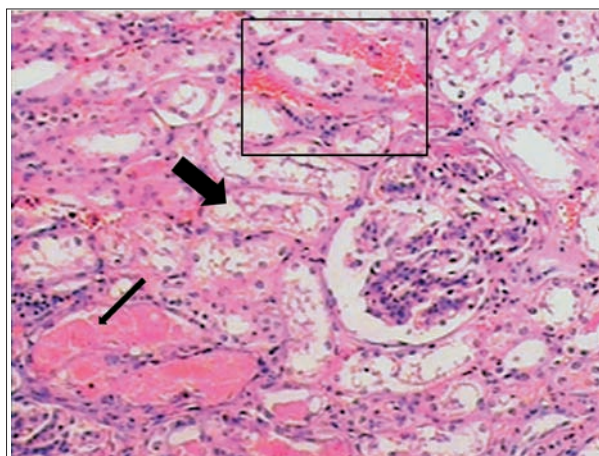
دامدار مبنی بر تغذیه دستی این بره تلف شده با پاچوش های درخت بلوط، برگ های این درخت نیز در پیش معده های آن مشاهده می شد. آسیت، هیدروتوراکس، هیدروپریکارد، تجمع مایع در پرده های مزانترو زیر سرورز روده ها، شیردان (ادم در شیردان به گونه ای بود که بین لایه های مخاطی و بافت زیرین آن کاملاً مایع لزج فراوان خودنمایی می کرد) و کلیه های متورم همراه با نقاط خونریزی در ناحیه قشری مهمترین نشانه های کالبدگشائی مشاهده شده بود. جهت مطالعات آسیب شناسی نمونه های بافتی در فرمالین بافره ۱۰٪ پایدار گردیدند. در مطالعه میکروسکوپی کانون اصلی ضایعات در بافت پوششی لوله های ادراری بیشتر خودنمایی می کرد. نکروز حاد مجاری ادراری (Acute Tubular Necrosis, ATN) مشخص ترین ضایعه در این نمونه ها بود که به صورت نکروز انعقادی گسترده در بافت پوششی توبول های کلیوی بویژه مجاری درهم پیچیده نزدیک مشاهده گردید. نکروز انعقادی رخ داده همراه با کاربولیز هسته ها منجر به مشاهده سلول های اپیتلیالی با سیتوپلاسمی به شدت ائوزینوفیلی و فاقد هسته در لوله های پیچیده نزدیک شده بود. سیتوپلاسم برخی از این سلول ها از غشای پایه جدا و در داخل مجاری قرار گرفته که به شدت با ائوزین رنگ گرفته و همراه بقایای پروتئینی ایجاد کستهای هموزن را نموده بودند. در برخی موارد همراه شدن هسته های سلول های نکروزه موجب بروز کست های دانه دار در مجاری ادراری شده بود (تصویر ۱). به علاوه، در تعدادی از توبول های ادراری به ظاهر سالم حضور آلبومین به صورت کست هیالین جلب توجه می نمود. همچنین سلول های پوششی تعدادی از مجاری به علت دژنرسانس آبکی متورم شده بود که با کاهش رنگ پذیری آنها همراه بود (تصویر ۲). گلومرول ها فاقد تغییرات ریز بینی قابل توجه بوده ولی در بافت بینابینی علاوه بر اتساع ناشی از پرخونی عروق، تهاجم سلول های آماسی تک هسته ای به صورت پراکنده مشاهده می شد. نمونه های دستگاه گوارش نیز نکروز مخاطی و ادم زیر مخاط و سرورز نشان می داد (تصویر ۳). در کبد دام کالبدگشایی شده به صورت ماکرو و میکروسکوپی ضایعه خاصی مشاهده نشد. متأسفانه به دلیل محدودیت های تکنیکی امکان آزمایش های سم شناسی فراهم نشد.

ارزیابی نهایی

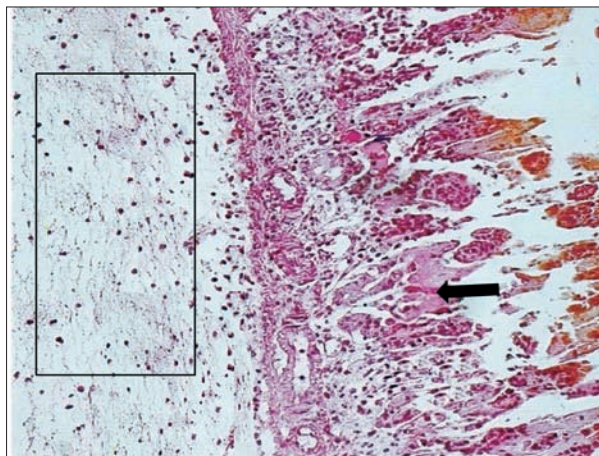
بلندمازو (*Quercus castaneifolia*) از مهمترین گونه های درختان جنگلی در نواحی پست و نیمه کوهستانی جنگل گلستان محسوب می گردد (۳) که از نظر مسمومیت زائی در صدر گونه های بلوط موجود در ایران قرار دارد (۴). میزان تانن موجود در پوست این گونه تا حدود ۲۵٪ (بر اساس ماده خشک) نیز می رسد و قابل توجه آنکه بر اساس گزارش ها مقادیر تانن پوست و برگ های جوان بلوط تقریباً یکسان است (۷). بنابراین این از یک طرف، با توجه به اطلاعات اپیدمیولوژیک موجود، یافته های کالبدگشائی و آسیب شناسی به ویژه جراحات مشاهده شده کلیوی که



تصویر ۱. نکروز انعقادی در سلول های پوششی ادراری مجاری درهم پیچیده نزدیک (کستهای هموزن) و مشاهده کست هیالین (پیکان نازک) و کستهای دانه دار (پیکان ضخیم) در مجاری ادراری. مجاری ادراری طبیعی در سمت راست - پائین (ناحیه کادر مثلثی) مشاهده می شود. یک گلومرول سالم در سمت راست مرکزی (ناحیه کادر مربع) قرار دارد. هماتوکسیلین-ائوزین $\times 100$.



تصویر ۲. به جز معدودی از توبول ها که دچار نکروز حاد شده اند (پیکان نازک)، مابقی دژنرسانس آبکی را نشان می دهند (پیکان ضخیم). پرخونی بافت بینابینی نیز در بخش بالائی تصویر قابل مشاهده می باشد (ناحیه کادر). هماتوکسیلین-ائوزین $\times 100$.



تصویر ۳. شیردان. نکروز مخاطی (پیکان) و ادم زیر مخاط (ناحیه کادر). هماتوکسیلین-ائوزین $\times 100$.



References

1. Abarghuei, M.J., Rouzbehan, Y., Alipour, D. (2011) Effect of oak (*Quercus libani Oliv.*) leave tannin on ruminal fermentation of sheep. J Agric Sci Technol. 13: 1021-1032.
2. Aitken, I.D. (2007) Diseases of Sheep. (4th ed.) Blackwell Sciences Ltd. London, UK.
3. Akhiani, H. (2005) The Illustrated Flora of Golestan National Park. Vol.1. University of Tehran. Tehran, Iran.
4. Aslani, M.R., Seifi, H. (2005) Iran Poisonous Plants and their Toxicity in Animals. Ferdowsi University of Mashhad. Mashhad, Iran.
5. Derakhshanfar, A., Pourjafar, M., Badiei, K., Talebanfar, H., Shakhse-Niaie, M. (2008) Histopathological, hematological and urinalysis changes in experimental consumption of oak (*Quercus brantii*) in sheep. J Pharmacol Toxicol. 3: 153-157.
6. Gupta, R.C. (2012) Veterinary toxicology. Basic and Clinical Principles. (2nd ed.) Academic press. Waltham, Massachusetts. USA.
7. Jahanshahee, S., Tabarsa, T., Asghari, J., Resalati, H. (2011) Investigation of the amount of tannic acid in bark oak (*Quercus castanifolia*). Iran J Wood Paper Industries. 1: 27-35.
8. Jones, T.C., Hunt, R.D., King, N.W. (1997) Veterinary Pathology. (6th ed.). Williams & Wilkins Publication. Philadelphia, USA.
9. Jubb, K.V.F., Kennedy, P.C., Palmer, N.C. (2007) Pathology of Domestic Animals. Vol. 2. (5th ed.) Saunders Pub. Philadelphia. USA.
10. Makkar, H.P.S. (2003) Effects and fate of tannins in ruminant animals, adaptation to tannins and strategies to overcome detrimental effects of feeding tannin-rich feeds. Small Rumin Res. 49: 241-256.
11. Maldar, S.M., Roozbehan, Y., Alipour, D. (2010) The effect of adaptation to oak leaves on digestibility (in vitro) and ruminal parameters in alamout goat. Iran J Anim Sci. 41: 243-252.
12. Radostits, O.M., Gay, C.C., Hinchcliff K.W., Constable P.D. (2007) Veterinary Medicine. (10th ed.) Saunders Publication. Philadelphia. USA.

حکایت از حضور یک عامل نفروتوکسیک حاد با توانایی ایجاد نکرروز حاد توپول های اداری را می نماید و این چنین یافته هایی در موارد مسمومیت با گیاهان نفروتوکسیک به فراوانی مشاهده می گردد، و از طرف دیگر با توجه به شرایط جغرافیایی و فصلی بروز بیماری و تغذیه قابل توجه دام های درگیر از پاجوش های جوان بلوط و نظر به آنکه در مسمومیت با بلوط ضایعات پاتولوژیک ذکر شده تقریباً پاتوگنومونیک هستند (۴)، به احتمال بسیار زیاد مسمومیت با بلوط را می توان علت بروز تلفات در گله مورد بحث در نظر گرفت. به نظر می رسد جوان بودن پاجوش ها (۴،۶) و نوع غالب درخت منطقه (۳) که از عوامل شناخته شده بروز مسمومیت با این گیاه می باشد (۴) و همچنین تکیه دامدار بر تعلیف دستی انحصاری از پاجوش ها و نیز سن پایین بره ها در بروز این مرگ و میرد خالت داشته است. هیچ پادزهر اختصاصی برای مسمومیت بلوط وجود ندارد ولی افزودن ده درصد هیدروکسید کلسیم به جیره دام هائی که در معرض مواجهه احتمالی هستند در پیشگیری از این مسمومیت سودمند است (۱۲،۱۳). یافته های Derakhshanfar و همکاران در سال ۲۰۰۸ نشان داده است که افزایش تدریجی برگ بلوط (*Quercus brantii*) تا ۵۰٪ جیره توسط گوسفندان یک ساله بدون هیچگونه عوارض کلیوی به راحتی تحمل می شود (۵). Maldar و همکاران در سال ۲۰۱۰ اثرات تغذیه با برگ بلوط را در بزهای الموت بررسی و اینگونه گزارش می کنند که جیره های حاوی برگ بلوط باعث کاهش کفایت تخمیر و اثر منفی بر فراسنجه های شکمبه ای می شود. ایشان علاوه بر اضافه کردن پلی اتیلن گلیکول به جیره، برقراری دوره عادت دهی را در بهبود شرایط به وجود آمده موثر می دانند (۱۱). Abarghuei و همکاران در سال ۲۰۱۱ نیز یافته های مشابه این تحقیق در گوسفند را گزارش کرده اند (۱). بنابراین و با توجه به مطالب یاد شده آموزش دامداران در اجتناب از تغذیه بیش از حد و بدون دوره عادت دهی دام ها و راه های پیشگیری از این مسمومیت می تواند بویژه در شرایط آب و هوایی بحرانی نقش بسزائی در کاهش خسارات مسمومیت بلوط داشته باشد.

تشکر و قدردانی

بدینوسیله نویسندگان مقاله مراتب تشکر و قدردانی خود را نسبت به تمامی همکاران محترم، به خصوص جناب آقای دکتر فرهاد کتوکی که در مراحل اولیه شناسایی محل همه گیری راهنمایی فرمودند را تقدیم می دارند.

13. Smith, B.P. (2009) Large Animal Internal Medicine. (4th ed.) Mosby Publication. Missouri, USA.



Oak poisoning (*Quercus castaneifolia*) mortality report in a sheep flock

Sadeghi-nasab, A.^{1*}, Dezfoulian, O.², Bahari, A.A.¹, Dadmehr, B.³, Seifouri, P.⁴, Najafi, J.⁴, Jahanshahi, M.⁵

¹Department of Clinical Sciences, Faculty of Para Veterinary Sciences, Bu-Ali Sina University, Hamedan-Iran

²Department of Pathobiology, School of Veterinary Medicine, Lorestan University, Khorram-Abad, Iran

³Applied Science Education Center of Alborz Farab of Amarlou, Guilan-Iran

⁴Department of Pathobiology, Veterinary Reference Laboratory, Iran Veterinary Organization, Tehran, Iran

⁵Iran Department of Environment, Gorgan-Iran

(Received 27 November 2012 , Accepted 12 March 2013)

Abstract:

Within a few consecutive days, 8 cases of lambs' mortality were reported from the Golestan National Park area (Golestan province). According to the farmer's claims, the disease has occurred only in less than one year old lambs whose major feeding was free grazing in the oak rich areas and also collected and manually feeding with new and fresh buds of this tree. Ascites, hydrothorax, hydropericarditis, intestine, abomasum and mesenteric subserosal accumulation of fluid, and swelling of the kidney with cortex hemorrhage was observed in necropsy. Microscopic pathology revealed tubular and glomerular nephritis with tubular hyaline casts and mucosal necrosis with submucosal and serosal edema of GI specimens. Based on available epidemiological data, macro and microscopic pathology, oak poisoning is the most likely cause of mortality in this flock. It seems the major cause of mortality is the high sensitivity of these young animals and furthermore, the farmers insistence on feeding them the fresh buds of this tree.

Key words: oak, poisoning, pathology, sheep

Figure Legends and Table Captions

Figure 1. Coagulative necrosis in the epithelial cells of the proximal urinary tubules (homogeneous casts) and hyaline casts (small arrows) and granular cast (large arrows) in the urinary tract. Normal urinary tract on the right-bottom can be seen (triangular cadre). A normal glomerulus is located right in the center (rectangular cadre). Hematoxylin- Eosin 100×.

Figure 2. Except for a few tubules that show acute tubular necrosis (small arrows), the remaining tubules show hydropic degeneration (large arrows). Congestion of the interstitial tissue is visible in the upper part of this figure (rectangular cadre). Hematoxylin- Eosin 100×.

Figure 3. Abomasum. Mucosal necrosis (arrows) and sub-mucosal edema (rectangular cadre). Hematoxylin- Eosin 100×.

*Corresponding author's email: sadeghinasabali@basu.ac.ir, Tel: 0811-4227350, Fax: 0811-4227474