

## تغییرات مورفومتری، هیستومورفومتری و هیستوشیمی طحال در پاسخ به مصرف متیل فنیدیت در مدل حیوانی

سیمین فاضلی پور<sup>۱\*</sup> زهرا طوطیان<sup>۲</sup> مینو ساعتیان<sup>۳</sup> محمد رضا شهراسبی<sup>۱</sup> سید بابک کیانی<sup>۴</sup>

(۱) گروه آناتومی، واحد پزشکی تهران دانشگاه آزاد اسلامی، تهران - ایران

(۲) گروه علوم پایه، دانشکده دامپزشکی دانشگاه تهران، تهران - ایران

(۳) گروه پاتولوژی، واحد پزشکی تهران دانشگاه آزاد اسلامی، تهران - ایران

(۴) فارغ التحصیل دانشکده پزشکی دانشگاه تهران، تهران - ایران

(دریافت مقاله: ۲ اسفند ماه ۱۳۹۱، پذیرش نهایی: ۲۰ خرداد ماه ۱۳۹۲)

### چکیده

**زمینه مطالعه:** طحال عضوی است که نقش اصلی را در ایمنی بدن ایفا می کند و می تواند بعضی از داروها بر آن تأثیر گذار باشد. **هدف:** هدف از این مطالعه بررسی اثر مزمن متیل فنیدیت بر تغییرات مورفومتری، هیستومورفومتری و هیستوشیمی طحال که می باشد. **روش کار:** در این تحقیق ۱۸ سر موش سوری نر بالغ به یک گروه کنترل و دو گروه تجربی تقسیم شدند. گروه های تجربی، متیل فنیدیت را به میزان ۲mg/kg و ۱۰ و وزن بدن، روزانه به صورت گاواژ به مدت ۴۰ روز دریافت نمودند. پس از طی مدت تیمار، تعداد پلاسماسل ها و تغییرات مورفومتری و هیستومورفومتری طحال و وزن حیوانات مورد مطالعه قرار گرفت. **نتایج:** نتایج نشان داد که اختلاف آماری معنی داری بین گروه کنترل و تجربی در مطالعه تعداد پلاسماسل ها و ساختار مورفومتری و هیستومورفومتری طحال و همچنین وزن بدن وجود دارد ( $p < 0/05$ ). **نتیجه گیری نهایی:** نتایج حاصل از این مطالعه بیانگر اثر زیان آور متیل فنیدیت بر طحال که در سیستم ایمنی بدن نقش دارد می باشد.

**واژه های کلیدی:** متیل فنیدیت، طحال، مورفومتری، هیستومورفومتری، موش

طحالی با تغییر در اندازه و تراکم سلولی خاص خود می توانند اثر مواد مختلف را بر طحال و در نتیجه بردستگاه ایمنی نشان دهند. هیستولوژی اجزای ارزیابی کننده طحال، بطور مجزا به صورت تغییر در اندازه و تعداد سلول های موجود در دو بخش پالپ سفید و پالپ قرمز توصیف می شود. یکی از اجزاء ارزیابی کننده پالپ سفید طحال، افزایش و یا کاهش قطر مرکز زایشی درون فولیکول های لنفاوی است که با افزایش و یا کاهش سلولی در این بخش می تواند مشخص شود. همچنین تغییر در تعداد فولیکول ها، تراکم سلول ها در اطراف شریانچه مرکزی یا غلاف دور شریانی و یا ناحیه حاشیه ای (marginal zone) که در فعالیت های ایمونولوژیک طحال نقش مهمی را دارند، از تغییرات پالپ سفید محسوب می شوند. این تغییرات بعد از پرتو تابی، آلودگی با ویروس و یا مواجه با دارو نیز قابل مشاهده است (۱۵،۲۰). Germolec و همکاران در سال ۲۰۰۴ بیان نمودند که به دلیل این که مطالعه تغییرات پالپ قرمز اغلب مشکل است لذا افزایش خونسازی خارج مرکزی که بطور طبیعی قبل از تولد در طحال پایان می پذیرد و در کم خونی شدید مجدداً فعال شده و خونسازی می کند مورد بررسی قرار می گیرد (۱۱،۲۳). همچنین Le Gros و همکاران در سال ۲۰۰۸ نشان دادند که تفاوت در اندازه طناب های طحالی و پالپ قرمز که دلایلی بر تغییر در عملکرد طحال می باشد را می توان جهت تغییر در پالپ قرمز مشاهده کرد. همچنین تغییر در وزن طحال که در ارتباط با تغییرات هیستوپاتولوژی آن می باشد یکی از مواردی است که تغییر در عملکرد طحال را نشان می دهد. پلاسماسل ها سلول های مشتق

### مقدمه

اختلال بیش فعالی و نقص توجه (ADHD) Attention Deficit Hyperactivity Disorder در کودکان یکی از شایع ترین اختلالات روانپزشکی است که با افزایش بیش از حد تحرک و رفتارهای تکانشگری مشخص می شود. بررسی های مختلف میزان شیوع آن را ۴ تا ۵٪ کودکان بر آورد کرده اند، که ۵۰ تا ۷۰٪ موارد بدون درمان تا بزرگسالی ادامه می یابد (۴). Suter و همکاران در سال ۲۰۰۶ گزارش نمودند که دارودرمانی خط اول در درمان ADHD است و ریتالین (متیل فنیدیت)، پر مصرف ترین داروی درمان ADHD است (۲۸). Elmore در سال ۲۰۰۶ بیان نمودند که بصورت خوراکی در دسترس بوده و سرعت جذب آن آهسته ولی میزان جذب آن بالاست (۲۵). طحال دو مین اندام بزرگ لنفاوی است که در از بین بردن میکروبه های خون نقش بسیار مهمی دارد. بنابراین یک اندام مهم در شناخت و سنجش آسیب های وارد شده به دستگاه ایمنی در اثر مصرف مواد مختلف می باشد (۸). Haley و همکاران در سال ۲۰۰۵ اعلام نمودند که داروها، مواد سمی، میکروارگانیزم ها و یا مواد حاصل از متابولیسم آنها بر روی جمعیت لنفوسیت ها و در نتیجه واکنش متقابل آنها تأثیر می گذارد، بدین دلیل طحال یکی از اندام های کمک کننده جهت ارزیابی هیستوپاتولوژی دستگاه ایمنی محسوب می شود (۱۴). Harleman در سال ۲۰۰۰ و Kuper و همکاران در سال ۲۰۰۰ گزارش کرده اند که عملکرد طحال مربوط به دو بخش پالپ قرمز و پالپ سفید آن است. این بخش های



از لنفوسیت‌های نوع B بوده که سنتز آنتی بادی‌ها را بر عهده دارند. آنتی بادی‌ها ایمونوگلوبولین هائی است که در پاسخ به ورود آنتی ژن ایجاد می‌شوند. ظرفیت واکنش برای خنثی کردن اثرات مضر آنتی ژن‌ها از اهمیت خاصی برخوردار است. بنابراین تغییر در تعداد این سلول‌ها نشان دهنده تغییر در دستگاه ایمنی و در نتیجه تغییر در مقاومت بدن محسوب می‌شود. در بررسی هائی که توسط محققین صورت گرفته دیده شده که مصرف ریتالین در موش‌ها بطور معنی داری موجب کاهش وزن حیوانات شده است (۲۱). همچنین Le Gros و همکاران در سال ۲۰۰۸ و Manjanatha و همکاران در سال ۲۰۰۸ اثر آفتماین‌ها بر سیستم ایمنی موش‌ها مشخص شده که یک ارتباط مستقیم بین کاهش وزن اندام‌های لنفاوی و فعالیت سلول‌های آنها وجود دارد. در این آزمایشات ارتباط بین کاهش وزن طحال و سلول‌های موجود در آن مورد بررسی قرار گرفته است (۲۱، ۲۲). نتایج حاصل از این آزمایشات نشان می‌دهد که استفاده از آفتماین‌ها که به صورت گسترده مصرف می‌شوند می‌تواند بر دستگاه ایمنی خصوصاً طحال اثر نماید، لذا در این مطالعه اثر این دارو را بر تعداد پلاسماسل‌ها، ساختار مورفومتری و هیستومورفومتری طحال، که بیشترین تجمع بافت لنفوئید را داشته و دارای تعداد زیادی سلول‌های فاگوسیتی است و نقش دفاعی مهمی در برابر میکروارگانسیم‌هائی که به جریان خون نفوذ کرده‌اند می‌باشد را مورد بررسی قرار دهیم.

## نتایج

نتایج حاصل از این مطالعه نشان داد که میانگین اختلاف وزن حیوانات مورد آزمایش در گروه‌های تجربی در مقایسه با گروه کنترل کاهش معنی داری را نشان می‌دهد ( $p < 0.05$ ) (نمودار ۱). در بررسی وزن طحال بین گروه‌های تجربی با گروه کنترل کاهش معنی داری دیده شد و این کاهش در گروهی که ریتالین را به میزان کمتر دریافت کردند نسبت به گروه کنترل بیشتر بود (نمودار ۲).

نتایج حاصل از مطالعه مورفومتریک طحال نشان داد که کاهش معنی داری بین گروه‌های تجربی و کنترل از نظر طول و عرض طحال وجود دارد ( $p < 0.05$ ) (نمودار ۳، ۴).

در بررسی هیستومورفومتریک طحال مشخص شد که ضخامت کپسول طحال بین گروه‌های تجربی و کنترل تفاوت معنی داری را نشان نمی‌دهد.

در بررسی فولیکول‌های لنفاوی، قطر فولیکول‌های پالپ سفید طحال در گروه‌های تجربی تفاوت معنی دار با گروه کنترل داشت و در مقایسه قطر مرکز زایشی فولیکول‌ها در گروه‌های تجربی نسبت به گروه کنترل کاهش معنی داری بود (نمودار ۵، ۶) ولی ضخامت مانند در مقایسه بین گروه‌های تجربی با گروه کنترل تفاوت معنی داری نمود.

از نتایج حاصل از بررسی تعداد مگاکاریوسیت‌ها (MC) افزایش معنی داری بین گروه کنترل با گروهی که از ریتالین به میزان  $10 \text{ mg/kg}$  وزن بدن استفاده کردند مشاهده گردید ( $p < 0.05$ ). این تفاوت بین گروه کنترل با گروهی که دارو را به میزان کمتری دریافت کرده بودند نیز وجود داشت ولی معنی دار نبود ( $p < 0.05$ ) (نمودار ۷، تصویر ۱، ۲).

نتایج حاصل از شمارش تعداد پلاسماسل‌ها نشان داد بین گروه تجربی که ریتالین را به میزان  $10 \text{ mg/kg}$  وزن بدن دریافت کرده بودند با گروه کنترل کاهش معنی دار بود ( $p < 0.05$ ) (نمودار ۸، تصویر ۳، ۴).

## بحث

تا کنون مطالعات زیادی در مورد اثر داروها بر اندام‌های بدن صورت گرفته است (۶). لذا در این مطالعه به بررسی اثر متیل فنیدیت که Suter و همکاران در سال ۲۰۰۶ به عنوان یکی از پرمصرف‌ترین داروهائی است که در

در این مطالعه از ۲۰ سر موش‌های نر بالغ به وزن  $28-25$  استفاده شد. حیوانات در شرایط استاندارد حیوانخانه با دامی مناسب، ۱۲ ساعت روشنائی و دسترسی کافی به آب و غذا نگهداری شده و به طور تصادفی به دو گروه تجربی و یک گروه کنترل تقسیم شدند. تعداد حیوانات در هر گروه ۶ سر بود. پس از تعیین وزن حیوانات، گروه‌های تجربی، ریتالین هیدروکلراید را به ترتیب با دوزهای  $2 \text{ mg/kg}$  و  $10$  و وزن بدن به مدت ۴۰ روز بصورت خوراکی و به طریقه گاواژ توسط آب آشامیدنی دریافت نمودند. گروه کنترل تنها از آب آشامیدنی به همان روش استفاده نمودند. در پایان دوره آزمایش و تعیین وزن مجدد، حیوانات با کلروفرم بیهوش و پس از خارج کردن طحال و شستشو با سرم فیزیولوژی، وزن، طول و عرض آن اندازه‌گیری گردید. نمونه‌ها به دو بخش تقسیم شدند بخشی از آن در محلول فیکساتیو قرار گرفته و برای مطالعه با میکروسکوپ نوری پاساژ داده شده و از نمونه‌ها مقاطعی با ضخامت  $5 \mu\text{m}$  با فواصل منظم تهیه گردید و پس از رنگ‌آمیزی با روش همتاکسیلین-آئوزین، توسط میکروسکوپ کالیبره شده با کامپیوتر مجهز به نرم افزار مورد مطالعه هیستومورفومتریک قرار گرفتند. در این بررسی از هر طحال ۸ مقطع و از هر مقطع ۵ میدان دید انتخاب گردید. در ابتدا ضخامت کپسول طحال اندازه‌گیری شد و سپس تعداد فولیکول‌ها، ضخامت بخش مرکزی (Germinal center) و بخش محیطی (Mantle) فولیکول‌ها در پالپ

## مواد و روش کار

www.SID.ir



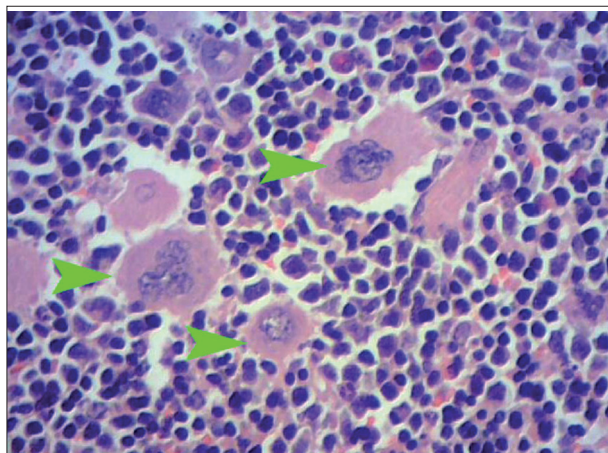
جدول ۱. میانگین و انحراف معیار مشخصه‌های مورفومتری، هستومورفومتری و هیستوشیمی طحال موش سوری در گروه‌های تیمار شده با متیل فنیدیت و گروه کنترل ( $n=6$ ). حروف غیریکسان در هر ردیف افقی حاکی از وجود اختلاف معنی‌دار بین گروه‌ها در سطح  $p < 0.05$  می‌باشد.

مشخصه و گروه	گروه کنترل	گروه تجربی ۱ (۲mg/kg BW)	گروه تجربی ۲ (۱۰mg/kg BW)
وزن بدن (g)	۱۲/۲۸±۴/۴۹ <sup>a</sup>	۰/۲۰±۱/۵۴ <sup>b</sup>	۲/۴۶±۶/۵۰ <sup>b</sup>
وزن طحال (g)	۰/۳۱±۰/۷۹ <sup>a</sup>	۰/۱۵±۰/۳۸ <sup>b</sup>	۰/۱۷±۰/۵۲ <sup>b</sup>
طول طحال (mm)	۲۶/۵۸±۳/۸۸ <sup>a</sup>	۲۰/۸۱±۲/۱۰ <sup>b</sup>	۲۲/۳۳±۲/۵۸ <sup>b</sup>
عرض طحال (mm)	۶/۱۸±۰/۸۲ <sup>a</sup>	۰/۵۹±۰/۱۵ <sup>b</sup>	۰/۵۰±۰/۰۶ <sup>b</sup>
قطر فولیکول (mm)	۸/۱۶±۱/۰۵ <sup>a</sup>	۷/۱۳±۰/۵۶ <sup>b</sup>	۱۰/۲۰±۰/۹۸ <sup>b</sup>
قطر مرکز زایش ( $\mu$ m)	۱۵۰۰۶/۵۲۳۳± <sup>a</sup> ۱۰۶۰/۰۰۳ <sup>a</sup>	۵۷۸۶/۶۳۳۳± <sup>b</sup> ۲۱۴۰/۲۶۴۵ <sup>b</sup>	۹۰۱۱/۹۳۳۳± <sup>c</sup> ۱۱۸۵/۷۵۸۰ <sup>c</sup>
تعداد پلاسماسل	۲۳/۰۶±۹/۹۰ <sup>a</sup>	۹/۶۷±۴/۴۳ <sup>b</sup>	۱/۲۳±۰/۳۸ <sup>b</sup>
تعداد مگا کاربوسیت	۰/۴۲±۱/۱۹ <sup>a</sup>	۰/۶۳±۰/۲۲ <sup>a</sup>	۲/۴۶±۱/۳۰ <sup>b</sup>

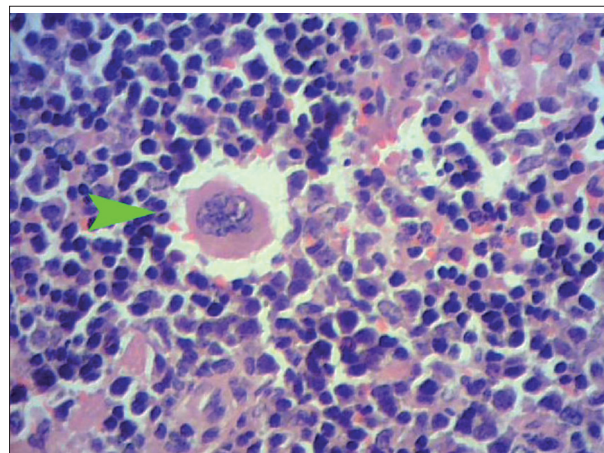
درمان بیماری ADHD مورد استفاده قرار می‌گیرد معرفی کرده‌اند، پرداخته شده است (۲۸). نتایج حاصل از این مطالعه نشان داد که متیل فنیدیت می‌تواند بطور معنی‌داری موجب کاهش وزن بدن گردد. Risch و همکاران در سال ۲۰۰۶ نیز در بررسی اثر برخی از داروها بر وزن بدن نتایج مشابهی را ارائه نمودند (۲۴). همچنین مطالعه‌ای که بر روی اثر متیل فنیدیت بر وزن بدن سگ‌های ماده صورت گرفته نشان داده در صورتی که از این ماده بصورت خوراکی و در گروه‌های مختلف به میزان ۳، ۱۰، ۳۰ و ۱۰۰ روزانه به مدت ۳۰ تا ۹۰ روز استفاده شود موجب کاهش وزن بدن حیوان می‌گردد. بررسی بر روی علل تأثیر این ماده بر وزن حیوان نشان داد که کم‌اشتهائی و عدم استفاده کافی از مواد غذایی موجب کاهش وزن حیوان گردیده است (۲۹). در مطالعه حاضر نیز استفاده از ریتالین به صورت مزمن و متوالی موجب کاهش وزن بدن گردید. بررسی‌های دیگری که توسط Gomes و همکاران در سال ۲۰۰۸ بر روی اثر بعضی از داروها بر وزن طحال صورت گرفته نشان داده شده که وزن طحال می‌تواند در اثر مصرف بعضی از داروها کاهش یابد بعنوان مثال مطالعه‌ای که بر روی رت‌های بالغ در مدت ۱۲۰ روز انجام گرفت، نشان داده شد که وزن طحال در گروهی که با داروی propilthiouracil تیمار شده‌اند، نسبت به گروه کنترل کاهش معنی‌داری داشت (۱۲). در تحقیق حاضر نیز وزن طحال پس از تیمار با ریتالین، کاهش معنی‌داری را نسبت به گروه کنترل نشان داد. مطالعه دیگری Teo و همکاران در سال ۲۰۰۳ بر روی جوجه‌ها صورت گرفته نشان داده که بعضی از مواد می‌توانند موجب کاهش وزن اعضای لنفاوی گردند (۲۹). در حالیکه محققین دیگر نشان داده‌اند که مصرف امفتامین به میزان ۱mg/kg به طریقه داخل صفاقی در کوتاه مدت نمی‌تواند تغییراتی در وزن طحال ایجاد نماید (۱۸). تحقیقات Silva و همکاران در سال ۲۰۰۳ در مورد علت کاهش وزن طحال در اثر مصرف بعضی از مواد صورت گرفته، این نتایج نشان می‌دهد که تغییر در وزن طحال به سبب تغییر در تراکم سلول‌ها و آسیب وارد بر آن می‌باشد (۲۷). در این

مطالعه مشخص گردید که ریتالین می‌تواند موجب کاهش ابعاد طحال و فولیکول‌های موجود در پالپ سفید طحال گردد. Silva و همکاران در سال ۲۰۰۳ نشان داده‌اند که بعضی از داروها نیز می‌توانند موجب کاهش در اندازه و تعداد فولیکول‌های طحالی شوند (۵، ۲۷). Gomes و همکاران در سال ۲۰۰۸ تحقیقاتی که بر روی رت‌های بالغ صورت گرفته نشان داده که در گروه‌های تجربی که کم‌کاری تیروئید پس از مصرف داروی Propilthiouracil دیده می‌شود، تعداد و سایز فولیکول‌های طحالی نسبت به گروه کنترل کاهش معنی‌داری پیدا کرد (۱۲). به علاوه Khan-Ali در سال ۱۹۷۸ گزارش نمودند که آلوده شدن طحال با بعضی از میکروب‌ها می‌تواند پس از مدت ۸ هفته بخشی از فولیکول‌های آن را دچار آتروفی نموده و در نتیجه مرکز زایشی فولیکول‌های طحالی را نیز فعال نماید (۲). در بررسی دیگری که بر روی فولیکول‌های لنفاوی در طحال انجام گرفته نشان می‌دهد که سه ماه پس از آلودگی با بعضی از میکروب‌ها، هیپرپلازی در فولیکول‌ها که در نتیجه عکس العمل طحال در برابر آنتی ژن وارد شده به بدن است، دیده می‌شود (۱). بعلاوه Armas و همکاران در سال ۱۹۸۹ نشان داده شده که در رت‌های بالغ پس از مصرف طولانی مدت A cyclosporine، در مقایسه بین گروه کنترل و تجربی کاهش معنی‌داری در اندازه پالپ سفید طحال مشاهده می‌گردد (۳). همچنین اندازه مرکز زایشی فولیکول‌های طحال در حیواناتی که تحت تیمار با داروی Tetrachlorodibenzo-p-dioxin (TCDD) توسط Inouye و همکاران در سال ۲۰۰۳ قرار گرفتند به صورت معنی‌داری کاهش می‌یابد. بررسی علل کاهش اندازه مرکز زایشی فولیکول‌ها در اثر استفاده از مواد مختلف را، ناشی از بازدارندگی تکثیر سلول‌ها گزارش کرده‌اند، بعلاوه مشخص شده که آپوپتوزی در این ناحیه انجام نگرفته و این بازدارندگی در تکثیر سلول‌ها به دلیل پاسخ ایمنی اولیه و پاسخ به همان آنتی ژن در طولانی مدت می‌باشد (۱۶). در مطالعات دیگری که بوسیله Facho و همکاران در سال ۲۰۰۰ بر روی اثر مواد مخدر بر گلبول‌های سفید طحال صورت گرفته نشان داده که این ماده می‌تواند بر تعداد گلبول‌های سفید اثر کرده و تعداد آن را کاهش دهد و در نتیجه موجب کاهش قطر فولیکول‌ها شود (۹، ۱۰). همچنین در بررسی دیگری Silva و همکاران در سال ۲۰۰۳ نشان داد که مصرف مواد سمی بر اندام‌های لنفاوی بدن مانند طحال، موثر واقع شده و عکس العمل این اندام در برابر آنتی ژن‌های ورودی، بصورت تغییر در فولیکول‌های آن قابل مشاهده است. در این ارتباط می‌توان اثر دانه یک گیاه سمی از تیره نخود بنام *Senna occidentalis* را که در بیشتر گونه‌های حیوانی آزمایش شده مورد توجه قرار داد. نتایج حاصل از این مطالعه نشان داده که این ماده می‌تواند بر طحال موثر واقع شده و علاوه بر کاهش وزن، اندازه پالپ سفید را تغییر داده و موجب کاهش در جمعیت لنفوسیت‌ها در پالپ سفید طحال گردد (۲۷). Cyster و Goodnow و همکاران در سال ۲۰۰۲ بررسی تأثیر سم pertussis بر روی طحال، نشان داده شده که این سم همانند بعضی از

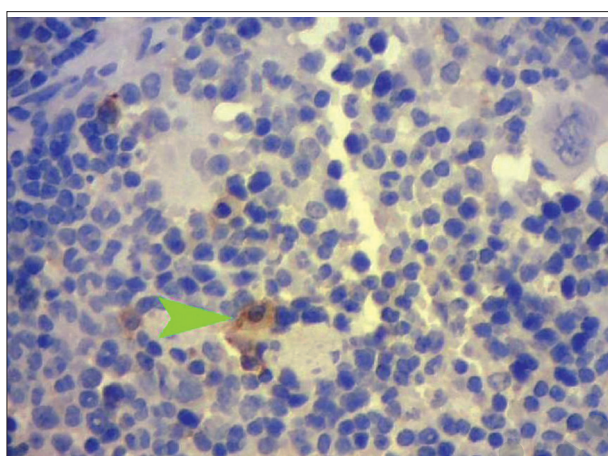




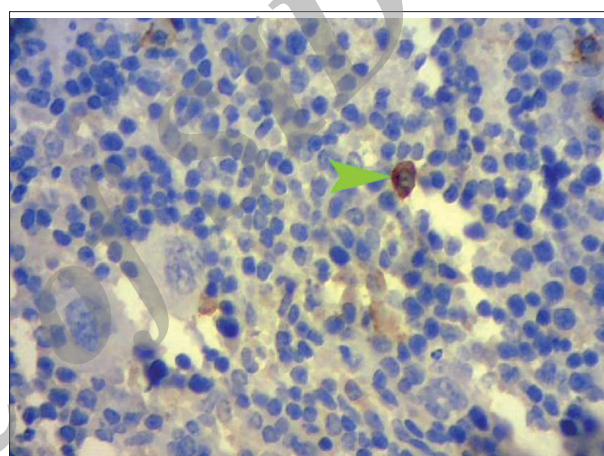
تصویر ۲. افزایش مگاکاریوسیت های طحال در گروه دریافت کننده متیل فنیدیت نسبت به گروه کنترل (رنگ آمیزی هماتوکسیلین - انوزین ۴۰۰x).



تصویر ۱. مگاکاریوسیت های طحال در گروه کنترل (رنگ آمیزی هماتوکسیلین - انوزین ۴۰۰x).



تصویر ۴. کاهش پلاسماسل ها در گروه دریافت کننده متیل فنیدیت نسبت به گروه کنترل (رنگ آمیزی هماتوکسیلین - انوزین ۴۰۰x).



تصویر ۳. پلاسماسل ها در گروه کنترل (رنگ آمیزی هماتوکسیلین - انوزین ۴۰۰x).

تأثیر بر محور مغز-هیپوفیز-آدرنال و ترشح کورتیکوستروئیدها اعمال می‌کند. از نتایج دیگر تأثیر ریتالین بر طحال، می‌توان به تأثیر بر پالپ قرمز اشاره نمود. با توجه به اینکه خونسازی خارج مرکزی در طحال در دوران جنینی صورت می‌گیرد و به طور طبیعی قبل از تولد پایان می‌یابد ولی در کم خونی شدید ممکن است جهت خونسازی مجدد افعال شود (۲۳). لذا در این مطالعه نیز پالپ قرمز طحال مورد بررسی قرار گرفت. نتایج بیانگر افزایش معنی دار تعداد مگاکاریوسیتها در پالپ قرمز بود، که در تأیید Rokushima و همکاران در سال ۲۰۰۷ به بررسی اثر داروی فنیل هیدرازین که تجزیه کننده گلبول های قرمز است بر روی طحال اشاره نمود. در این مطالعه که بر روی موش های صحرایی در سن ۶ هفتگی با دوز ۲۰ و ۸۰ میلیگرم بر کیلوگرم و به طریقه تزریق درون صفاقی انجام گرفت، نشان داده شد که خونسازی خارج مرکزی در گروه های تجربی نسبت به گروه کنترل افزایش معنی داری دارد (۲۵). در مطالعه دیگری که توسط Khan-Ali و همکاران در سال ۱۹۷۸ بر روی طحال موش هایی که به طریقه داخل صفاقی آلوده به میکروب *Echinococcus multilocularis* شده

سموم دیگر می‌تواند موجب بازدارندگی مهاجرت لنفوسیت ها به درون پالپ سفید طحال شده و در نتیجه موجب کاهش اندازه پالپ سفید گردد (۷، ۱۳). Kubera و همکاران در سال ۲۰۰۲ عملکرد آامفتامین ها را در حیوانات تحت درمان به صورت ارزیابی توانائی سلول های طحالی، در تکثیر و تولید سیتوکینهائی مانند اینترفرون گاما (IFN)، اینترلوکین ۴ (۴-IL) و اینترلوکین ۱۰ (۱۰-IL) می‌دانند که بطور معنی داری موجب کاهش ۲۵٪ تکثیر سلول های طحالی و افزایش توانائی تولید اینترلوکین ۴ شده است در صورتی که مصرف مزمن و متناوب امفتامین موجب کاهش معنی داری ۶۵٪ و ۵۰٪ تکثیر سلول های طحالی و کاهش ۲۰٪ فعالیت متابولیسمی سلول های طحالی می‌گردد (۱۸). هم چنین Kubera و همکاران در سال ۲۰۰۴ همچنانکه کوکائین بر محور مغز-هیپوفیز-آدرنال و در نتیجه بر ترشح کورتیکوستروئیدها و تغییر غلظت این مواد در گردش خون اثر می‌گذارد. آامفتامین ها نیز به سبب شباهت ساختاری و عملکردی با کوکائین می‌توانند بر غلظت کورتیکوستروئیدها نیز اثر گذار باشند (۱۹). بنابراین شاید ریتالین اثر خود را بر دستگاه ایمنی مانند طحال از طریق



## References

1. Ali-Khan, Z. (1978) Pathological changes in the lymphoreticular tissues of Swiss mice infected with *Echinococcus granulosus* cysts. *Z Parasitenkd.* 58: 47-54.
2. Ali-Khan, Z. (1978) Cellular changes in the lymphoreticular tissues of C57L/J mice infected with *Echinococcus multilocularis* cysts. *Immunology.* 34: 831-839.
3. Armas, O.A., Astarita, R.W., Wolf, P.L., Moossa, A.R., Scott, M.H., Haghghi, P., Lee, S. (1989) Effects of cyclosporin A on the splenic tissue of rats: a histomorphometric analysis. *Exp Mol Pathol.* 50: 92-103.
4. Benjamin, J., Sadock, M.D., Virginia, A. (2007) Sadock, Kaplan & Sadock's Synopsis of Psychiatry: Behavioral Sciences/ Clinical Psychiatry. (10<sup>th</sup> ed.) Tallahassee, FL, USA.
5. Budec, M., Milicevic, Z., Koko, V. (2000) Stereological study of rat spleen following acute ethanol treatment. *Indian J Exp Biol.* 38:462-6.
6. Chapin, R.E., Sloane, R.A. (1997) Reproductive Assessment by Continuous Breeding: Evolving Study Design and Summaries of Ninety Studies. *Environ Health Perspect.* 105: 199-205.
7. Cyster, J.G., Goodnow, C.C. (1995) Pertussis toxin inhibits migration of B and T lymphocytes into splenic white pulp cords. *J Exp Med.* 182: 581-6.
8. Elmore, S.A. (2006) Enhanced Histopathology of the Spleen. *Toxicol Pathol.* 34: 648-655.
9. Fecho, K., Nelson, C.J., Lysle, D.T. (2000) Phenotypic and functional assessments of immune status in the rat spleen following acute heroin treatment. *Immunopharmacology.* 46: 193-207.
10. Fecho, K., Lysle, D.T. (2000) Heroin-induced alterations in leukocyte numbers and apoptosis in the rat spleen. *Cell Immunol.* 202: 113-23.
11. Germolec, D.R., Kashon, A., Nyska, C.F., Kuper, C., Portier, C., Kommineni, K.A., Johnson, M.I., Luster. (2004) The accuracy of extended histopathology to detect immunotoxic chemicals. *Toxicol Sci.* 82: 504-514.
12. Gomes, M.G., Silva, C.M., Ribeiro, A.F., Ocarino, N. M., Moro, L., Vasconcelos, A.C., Serakides, R. (2008) Apoptosis, proliferation and spleen histomorphometry of adult female rats with thyroid and ovarian hypofunction. *Arq Bras Endocrinol Metabol.* 52: 1031-8.
13. Fricke kuper, C. (2006) General aspects of immunotoxicology including validation issues. *Exp Toxicol Pathol.* 57: 363-366.

بودند، خونسازی خارج مرکزی در پالپ قرمز مشاهده گردید (۲). Kraemer و همکاران در سال ۲۰۰۲ بیان نمودند که این نتایج در طحال فردی که اسپلنومگالی داشت، نیز مشاهده شد (۱۷). بعلاوه Tsygankova و همکاران در سال ۱۹۷۸ نشان دادند که اترزریق اریتروسیتها و آنتی ترومبوسیتها به سرم خون حیوان که موجب خونسازی خارج مرکزی در طحال می شود این مطلب را پیشنهاد می کند که عدم تکوین کلنی های کوچک سلول های بنیادی خاص قرار گیری اندام های در معرض اشعه نمی باشد بلکه برخی از داروها نیز می توانند همین عمل را انجام داده و موجب خونسازی خارج مغز استخوان گردند (۳۰). کاهش تعداد پلاسماسل ها نشان دهنده کاهش ایمنی بدن در برابر ریتالین و واکنش سیستم ایمنی نسبت به این ماده است. در بررسی های دیگر که بر روی بعضی از مواد و تأثیر آن بر تعداد پلاسماسلها صورت گرفته است، نتایج مشابهی بدست آمده است. در این رابطه می توان به اثر مرفین هیدروکلراید که بر روی طحال توسط Salbacak و همکاران در سال ۲۰۰۱ انجام گرفت اشاره کرد در این مطالعه به موش های صحرائی، مرفین هیدروکلراید با دوز ۵ میلی گرم بر کیلوگرم وزن بدن را به طریقه زیر جلدی برای مدت ۳۰ روز تزریق نمودند نتایج نشان داد که تعداد پلاسماسل ها نسبت به گروه کنترل کاهش معنی داری را نشان داد (۲۶). در جمع بندی حاصل از نتایج این مطالعه می توان استنباط کرد که مصرف آفتامینها به عوامل مختلفی مانند حساسیت حیوان نسبت به این ماده، میزان دوز مورد استفاده و طول دوران مورد استفاده بستگی دارد. بعلاوه این مواد می توانند خونسازی خارج مغز استخوان را در طحال فعال نمایند و با تأثیر بر لنفوسیتها و مهار تقسیم آنها و کاهش تعداد پلاسماسلها ایمنی بدن را نیز کاهش دهند. بنابراین مهار عملکرد سیستم ایمنی در اثر آفتامینها امری اجتناب ناپذیر است و در صورت استفاده از آنها می بایستی به این نکته توجه نمود.

## تشکر و قدردانی

از معاونت پژوهشی دانشکده پزشکی واحد مرکز دانشگاه آزاد اسلامی کمال تشکر را دارم.



14. Haley, P., Perry, R., Ennulat, D., Frame, S., Johnson, C., Lapointe, J.M., Nyska, A., Snyder, P., Walker, D., Walter, G. (2005) STP position paper: best practice guideline for the routine pathology evaluation of the immune system. *Toxicol Pathol.* 33: 404-407.
15. Harleman, J.H. (2000) Approaches to the identification and recording of findings in the lymphoreticular organs indicative for immuno-toxicity in regulatory type toxicity studies. *Toxicology.* 142: 213-219.
16. Inouye, K., Ito, T., Fujimaki, H., Takahashi, Y., Takemori, T., Pan, X., Tohyama, C., Nohara, K. (2003) Suppressive effects of 2,3,7,8-tetrachlorodibenzo-p-dioxin (TCDD) on the high-affinity antibody response in C57BL/6 mice. *Toxicol Sci.* 74: 315-24.
17. Kraemer, D., Rüdiger, T., Reimer, P., Müller-Hermelink, H., Wilhelm, M. (2002) Splenectomy in patients with mixed myelodysplastic/ myeloproliferative disease. *Ann Hematol.* 81: 308-311.
18. Kubera, M., Filip, M., Basta-Kaim, A., Nowak, E., Budziszewska, B., Tetich, M., Holan, V., Korzeniak, B., Przegalinski, E. (2002) The effect of amphetamine sensitization on mouse immuno-reactivity. *J Physiol Pharmacol.* 53: 233-42.
19. Kubera, M., Filip, M., Basta-Kaim, A., Nowak, E., Siwanowicz, J., Zajicova, A., Holan, V., Maes, M., Lason, W. (2004) The effect of cocaine sensitization on mouse immunoreactivity. *Eur J Pharmacol.* 483: 309-315.
20. Kuper, C.F., Harleman, J.H., Richter-Reichelm, H.B., Vos, J.G. (2000) Histopathologic approaches to detect changes indicative of immunotoxicity. *Toxicol Pathol.* 28: 454-466.
21. Le Gros, G., Ben-Sasson, S.Z., Seder, R., Finkelman, F.D., Paul, W.E. (2008) Generation of interleukin 4 (IL-4)-producing cells in vivo and in vitro: IL-2 and IL-4 are required for in vitro generation of IL-4-producing cells. *J Immunol.* 181: 2943-2951.
22. Manjanatha, M.G., Shelton, S.D., Dobrovolsky, V.N., Shaddock, J.G., McGarrity, L.G., Doerge, D.R., Twaddle, N.W., Lin, C.J., Chen, J.J., Mattison, D.R., Morris, S.M. (2008) Pharmacokinetics, dose-range, and mutagenicity studies of methylphenidate hydrochloride in B6C3F1 mice. *Environ Mol Mutagen.* 49: 85-93.
23. Mescher, M.L. (2009) *Junqueira's Basic Histology: Text & Atlas.* (12<sup>th</sup> ed.) New York, USA.
24. Risch, S.C., Horner, M.D., McGurk, S.R., Palecko, S., Markowitz, J.S., Nahas, Z., DeVane, C.L. (2006) Donepezil effects on mood in patients with schizophrenia and schizoaffective disorder. *Int J Neuropsychopharmacol.* 9: 603-605.
25. Rokushima, M., Omi, K., Imura, K., Araki, A., Furukawa, N., Itoh, F., Miyazaki, M., Yamamoto, J., Rokushima, M., Okada, M., Torii, M., Kato, I., Ishizaki, J. (2007) Toxicogenomics of drug-induced hemolytic anemia by analyzing gene expression profiles in the spleen. *Toxicol Sci.* 100: 290-302.
26. Salbacak, A., Celik, I., Karabulut, A.K., Ozkan, Y., Uysal, I.I., Cicekcibasi, A.E. (2001) Effects of morphine on the rat lymphoid organs and adrenal glands: results of enzyme histochemical and histo-metric investigations. *Revue Méd Vét.* 152: 691-698.
27. Silva, T.C., Gorniak, S.L., Oloris, S.C.S., Raspantini, P.C., Haraguchi, M., Dagli, M.L.Z. (2003) Effects of *Senna occidentalis* on chick bursa of fabricius. *Avian Pathol.* 32: 633 - 637.
28. Suter, W., Martus, H.J., Elhajouji, A. (2006) Methylphenidate is not clastogenic in cultured human lymphocytes and in the mouse bone-marrow micronucleus test. *Mutat Res.* 607: 153-159.
29. Teo, S.K., Stirling, D.I., Thomas, S.D., Evans, M.G., Khetani, V.D. (2003) A 90-day oral gavage toxicity study of d-methylphenidate and d,l-methylphenidate in beagle dogs. *Int J Toxicol.* 22: 215-226.
30. Tsygankova, V.A., Tsygankov, A.P., Lukoyanova, T.I. (1978) Effect of cytotoxic immune sera on formation of foci of hematopoiesis (microcolonies) in the mouse spleen. *Morphol Pathomorphol.* 85: 540-542.



## Alterations to morphometry, histomorphometry and histochemistry of spleen following chronic methylphenidate intake in animal model

Fazelipour, S.<sup>1\*</sup>, Tootian, Z.<sup>2</sup>, Saatian, M.<sup>3</sup>, Shahrabi, M.R.<sup>1</sup>, Kiaei, S.B.<sup>4</sup>

<sup>1</sup>Department of Anatomy, Tehran Medical Branch, Islamic Azad University, Tehran-Iran

<sup>2</sup>Department of Basic Sciences, Faculty of Veterinary Medicine, University of Tehran, Tehran-Iran

<sup>3</sup>Department of Pathology, Tehran Medical Branch, Islamic Azad University, Tehran-Iran

<sup>4</sup>Graduated from the Faculty of Medical Sciences, University of Tehran, Tehran-Iran

(Received 20 February 2013 , Accepted 10 June 2013)

### Abstract:

**BACKGROUND:** Spleen is an organ that plays a major role in body's immune system and can affect some medicines on it. **OBJECTIVES:** The purpose of this study is to examine the chronic effect of Methylphenidate on plasma cells and the morphometric and histomorphometric changes in spleen. **METHODS:** In this study, a total of 18 adult male mice were divided into one control and two experimental groups. The experimental groups received Methylphenidate 2 and 10 mg/kg body weight, daily by gavage for 40 days. After the treatment, the number of plasma cells, morphometric and histomorphometric changes in spleen and also the weights of mice were studied. **RESULTS:** The results showed that there is a significant statistical difference between the control and experimental groups in the number of plasma cells, morphometric and histomorphometric structures of spleen and also in the body weight ( $p < 0.05$ ). **CONCLUSIONS:** The results of this study indicate the harmful effect of Methylphenidate on spleen - an organ that has a major role in body's immune system.

**Key words:** methylphenidate, spleen, morphometry, histomorphometry, mice

### Figure Legends and Table Captions

**Table 1.** Morphometrical, histomorphometrical and histochemical characteristics of spleen in treated animal groups with methylphenidate and control animals group in mice (Mean±SD). Differing letters indicate significant differences at the level of  $p < 0.05$ .

**Figure 1.** Megakaryocytes of spleen in control group (H&E X400).

**Figure 2.** Increasing of the spleen megakaryocytes in methylphenidate receiving group as compared with control group. (H&E X400).

**Figure 3.** Plasma cells of spleen in control group. (H&E X400).

**Figure 4.** Decreasing of plasma cells methylphenidate receiving group as compared with control group. (H&E X400).



\*Corresponding author's email: [simin\\_fazelipour@yahoo.com](mailto:simin_fazelipour@yahoo.com), Tel: 021-88713835, Fax: 021-22600714

J. Vet. Res. 68, 4:333-339, 2013

[www.sid.ir](http://www.sid.ir)