

تأثیر کم‌خونی ناشی از تزریق فنیل هیدرازین بر مورفومتری قشر کلیه موش سوری و نقش محافظتی کروسین

مسعود ادیب مرادی^{۱*}، علی کلانتری حصار^۱، رسول شهروز^۲، محمدرضا اسدی^۳

۱) گروه علوم پایه، دانشکده دامپزشکی دانشگاه تهران، تهران، ایران

۲) گروه علوم پایه، دانشکده دامپزشکی دانشگاه ارومیه، ارومیه، ایران

۳) موسسه تحقیقات واکنس و سرم سازی رازی، سازمان تحقیقات، آموزش و ترویج کشاورزی، کرج، ایران

(دریافت مقاله: ۲۹ مهر ماه ۱۳۹۶، پذیرش نهایی: ۱۴ بهمن ماه ۱۳۹۶)

چکیده

زمینه مطالعه: کم‌خونی و کاهش اکسیژن رسانی ناشی از آن در بدن می‌تواند موجب اختلال در عملکرد اکثر بافت‌ها گردد. از سویی آهن آزاد شده از لیز گلبول‌های قرمز و افزایش آهن بافتی ناشی از آن ایجاد استرس اکسیداتیو می‌نماید. هدف: هدف این مطالعه، بررسی اثر آنمی همولیتیک ایجاد شده توسط فنیل هیدرازین بر ساختار بافت شناسی قشر کلیه موش سوری و نقش محافظتی کروسین بر آسیب ناشی از فنیل هیدرازین بود. روش کار: از این رو در تحقیق حاضر تعداد ۴۹ سر موش سوری نر بالغ ۲۰ تا ۲۵ گرمی در ۷ گروه به‌طور تصادفی تقسیم شدند. گروه اول کنترل، دریافت کننده سرم فیزیولوژی و سه گروه دریافت کننده فنیل هیدرازین با دوزهای ۱۰۰ mg/kg، ۲۰۰ mg/kg و ۴۰۰ mg/kg به مدت ۳۵ روز دریافت نمودند. پس از دوره درمان از طریق قلب خونگیری انجام و نمونه‌های سرمی جهت آزمایشات سرمی، و نمونه‌های بافتی نیز پس از جدا سازی در داخل فرمالین فیکس شده و پس از انجام برش‌های پارافینی در نهایت با رنگ آمیزی هماتوکسیلین-ئوزین مورد بررسی قرار گرفتند. نتایج: نتایج مورفومتری نشان دهنده تغییرات در لوله پیچیده نزدیک کلیه در گروه‌های دریافت کننده فنیل هیدرازین بود. نتایج آزمایشات سرمی نیز نشانگر تغییرات پروکسیداسیون چربی‌ها و ظرفیت آنتی اکسیدانتی سرم بود. نتایج حاصل بیانگر این است که کم‌خونی همولیتیک ناشی از فنیل هیدرازین بطور معنی‌دار بر قسمت لوله پیچیده نزدیک کلیه اثر داشته ($p < 0.05$) ولی در سایر ساختارها تغییر معنی‌داری را ایجاد نکرد. همچنین بررسی گروه‌های دریافت کننده کروسین به عنوان یک آنتی اکسیدان نشان دهنده به حداقل رسیدن این آسیب‌ها بود. نتیجه‌گیری نهایی: بنابراین می‌توان نتیجه گرفت که کروسین به عنوان یک آنتی اکسیدان تا حدودی قادر به خنثی نمودن عوارض ناشی از آنمی همولیتیک در رابطه با عملکرد لوله پیچیده نزدیک کلیه می‌باشد.

واژه‌های کلیدی: آنمی همولیتیک، هیپوکسی، فنیل هیدرازین، کروسین، قشر کلیه

مقدمه

ایندولها (Indoles) که یک ماده حد واسط برای تولید رنگ‌های مختلف و مواد دارویی است استفاده می‌شود. همچنین فنیل هیدرازین برای تولید فنیل هیدرازون‌ها (Phenylhydrazones) از ترکیب‌های طبیعی استفاده می‌شود که برای تشخیص و تفکیک دسته قندهای ساده از یکدیگر بکار می‌رود. طبق بررسی‌های به عمل آمده فنیل هیدرازین از طریق آسیب مستقیم به غشای گلبول‌های قرمز اثرات خود را بروز می‌دهد (۱۲). از آنجایی که فنیل هیدرازین به عنوان ماده‌ای مناسب برای القای کم‌خونی همولیتیک و مطالعه مکانیسم‌های کم‌خونی توصیف شده است (۳). در این بررسی این ماده به عنوان عامل ایجاد کننده کم‌خونی به کار رفت. کروسین کاروتنوئیدی موجود در زعفران است که باعث رنگ قرمز آن می‌شود. کروسین به عنوان یک آنتی اکسیدان قوی شناخته شده و اثرات این ماده به عنوان عامل ضد سرطان ثابت شده است (۲۹، ۲۱، ۱۳). از این رو به دلیل ویژگی آنتی اکسیدانی کروسین مخصوصاً در مقابل اثرات سوء استرس اکسیداتیو (۲۷، ۲۶، ۱۹) نقش این ماده در جلوگیری از اثرات ناشی از استرس اکسیداتیو حاصل از آنمی همولیتیک القا شده توسط فنیل هیدرازین، هیپوکسی و افزایش آهن بافتی مورد بررسی قرار گرفت.

عوامل زیادی از جمله مواد شیمیایی صنعتی، برخی سموم تجاری یا استفاده ناصحیح از برخی داروها و یا برخی عوامل طبیعی مانند سم حیوانات یا برخی انگل‌ها منجر به لیز گلبول‌های قرمز و ایجاد آنمی همولیتیک می‌شود. یکی از مشخص‌ترین عوارض ناشی از این نوع کم‌خونی را می‌توان افزایش میزان آهن بافتی در اثر لیز شدن گلبول‌های قرمز و کاهش اکسیژن (هیپوکسی) ناشی از کم‌خونی دانست. میزان آهن داخل سلولی بطور دقیق تنظیم می‌شود و اعتقاد بر این است که افزایش میزان این ماده در خارج از سلول باعث ایجاد شرایط استرس اکسیداتیو و آسیب به چربی غشای سلول و اندامک‌ها می‌شود (۲۵، ۲۲، ۱۸، ۱۰، ۹، ۲). همچنین می‌توان بیان نمود که حدود ۲۰ میلیون انسان در ارتفاعات بیش از ۳۰۰۰ متر از سطح دریا و تحت شرایط هیپوکسی زندگی می‌کنند، اخیراً جمعیت افراد شاغل در ارتفاعات نیز افزایش یافته است. در دهه گذشته تعدادی از مطالعات در رابطه با رشد، تکامل و تولید، تحت شرایط هیپوکسی انجام گرفته است (۵). فنیل هیدرازین برای نخستین بار توسط Emil Fischer در سال ۱۸۷۵ از هیدرازین تهیه شد. از فنیل هیدرازین برای آماده سازی



در گروه‌های دریافت کننده کروسین نیز هر ۲۴ ساعت ۱ بار تزریق کروسین با دوز مشخص انجام گرفت. یک هفته بعد از شروع تزریقات، توسط لوله‌های موئینه هپارینه و از طریق شریان دمی از حیوان نمونه خون تهیه شد و از نظر کم خونی مورد بررسی قرار گرفت، و پس از تأیید آنمی این زمان به عنوان شروع تأثیر کم خونی در نظر گرفته شد. تهیه گسترش خونی هر چهار روز یک بار جهت اطمینان از پایدار ماندن آنمی انجام گرفت. بعد از ۳۵ روز تزریق موش‌ها توسط کتامین (۲۵mg/kg) بی‌هوش شده و در اولین اقدام وزن بدن حیوانات توسط ترازوی دقیق آزمایشگاهی (در حد میلی‌گرم) اندازه‌گیری گردید و سپس از طریق قلب عمل خونگیری انجام شد. نمونه‌های خون در یخ نگهداری شده و در سانتی‌فیوژ یخچال دار با ۴۰۰۰ دور به مدت ۱۰ دقیقه سانتی‌فیوژ شدند. پس از جدا شدن سرم، نمونه‌ها به لوله‌های اپندورف ۱ ml منتقل شده و در دمای ۸۰- درجه نگهداری شد. سپس نمونه‌های مذکور جهت تعیین ظرفیت آنتی‌اکسیدانی سرم (TAOC) (بر اساس توان احیاء کنندگی آهن سه ظرفیتی) و پروکسیداسیون چربی‌ها (MAD) (Malondialdehyde) (با استفاده از اندازه‌گیری مالون آلدئید بر پایه واکنش با تیوباربیتوریک اسید، استخراج با بوتانول نرمال، اندازه‌گیری جذب با روش اسپکتروفتومتر و مقایسه جذب با منحنی استاندارد) مورد آزمایش قرار گرفتند.

در مورد برش‌های پارافینی، کلیه‌ها پس از فیکس شدن، به ترتیب وارد مراحل آبیگری، شفاف‌سازی، آغستگی با پارافین، قالب‌گیری، برش بافت با ضخامت ۷-۵ μm و ثابت کردن مقاطع بافتی بر روی لام شده و سپس وارد مراحل رنگ آمیزی هماتوکسیلین-اتوزین شدند.

مطالعه هیستولوژی شامل بررسی حالت بافت بینابینی، شکل ساختاری قسمت‌های مختلف نفرون‌ها و شکل کپسول بود. مطالعه مورفومتری نیز شامل اندازه‌گیری قطر جسمک کلیوی، قطر کلافه مویرگی، قطر لومن لوله پیچیده دور، ارتفاع سلول بافت پوششی لوله پیچیده دور، قطر لومن پیچیده نزدیک، ارتفاع سلول‌های لوله پیچیده نزدیک، فضای ادراری، قطر هسته‌های لوله پیچیده دور و قطر هسته‌های پیچیده نزدیک بود.

برای تحلیل آماری و بررسی داده‌ها از نرم افزار SPSS، ver ۱۹ استفاده شد. توزیع داده‌ها بوسیله آزمون K-S کنترل شد و چون توزیع همه داده‌ها نرمال بود برای تجزیه تحلیل آن‌ها از آزمون‌های پارامتریک استفاده شد. برای مقایسه دو گروهی از t-test و برای مقایسه چند گروهی از آنالیز واریانس یک طرفه استفاده گردید. در صورت نیاز از تست تعقیبی Tukey بدنبال ANOVA استفاده شد. نتایج بصورت میانگین ± خطای معیار نشان داده شده و سطح معنی‌داری $p < 0.05$ انتخاب شد.

نتایج

در بررسی قطر جسمک‌های کلیوی و قطر کلافه مویرگی بین گروه‌های مختلف اختلاف معنی‌داری مشاهده نشد (نمودار ۱). همچنین

یکی از نقش‌های کلیه تولید اریتروپوئیتین بخصوص در موارد کم‌خونی می‌باشد. هیپوکسی در لوله‌های پروگزیمال کلیه می‌تواند موجب آزاد شدن AMP هسته‌ای شده و باعث هیدرولیز شدن آدنوزین توسط Ecto-۵-nucleotidase در فضای میان بافتی می‌شود. گزارش شده است که آدنوزین سبب سنتز اریتروپوئیتین و رشد مویرگی‌های خونی می‌شود (۳). در این مطالعه، کم‌خونی و به تبع آن کمبود اکسیژن در کلیه‌های موش سوری با تزریق فنیل هیدرازین انجام گردید.

روش کار

تعداد ۴۹ سر موش سوری نر بالغ با وزن ۲۰ تا ۲۵ بصورت تصادفی در ۷ گروه تقسیم شدند:

۱- گروه کنترل با تزریق روزانه سرم فیزیولوژی به مقدار ۵/۰ ml (Control)

۲- گروه دریافت کننده فنیل هیدرازین با دوز ۱۰۰g/mg ۲ هر ۴۸ ساعت یک بار (۲ PHZ)

۳- گروه دریافت کننده فنیل هیدرازین با دوز ۱۰۰g/mg ۴ هر ۴۸ ساعت یک بار (۴ PHZ)

۴- گروه دریافت کننده فنیل هیدرازین با دوز ۱۰۰g/mg ۶ هر ۴۸ ساعت یک بار (۶ PHZ) (۱۱)

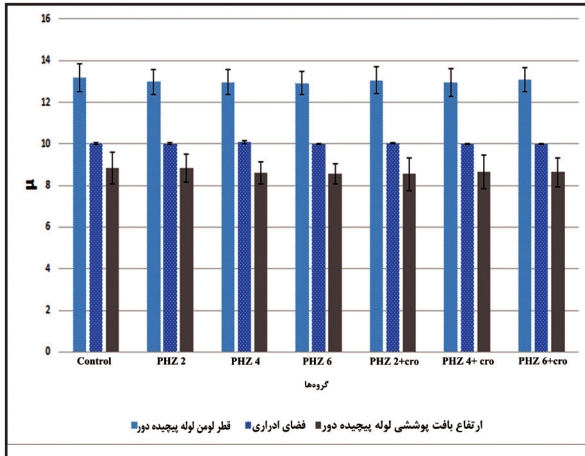
۵- گروه دریافت کننده فنیل هیدرازین با دوز ۱۰۰g/mg ۲ هر ۴۸ ساعت یک بار و تزریق همزمان کروسین با دوز ۱۰۰g/mg ۲۰ هر ۲۴ ساعت یک بار (Cro+۲ PHZ) (۱۳)

۶- گروه دریافت کننده فنیل هیدرازین با دوز ۱۰۰g/mg ۴ هر ۴۸ ساعت یک بار و تزریق همزمان کروسین با دوز ۱۰۰g/mg ۲۰ هر ۲۴ ساعت یک بار (Cro+۴ PHZ)

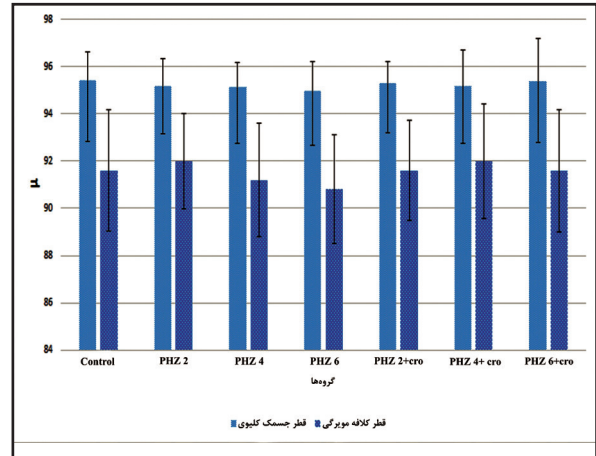
۷- گروه دریافت کننده فنیل هیدرازین با دوز ۱۰۰g/mg ۶ هر ۴۸ ساعت یک بار و تزریق همزمان کروسین با دوز ۱۰۰g/mg ۲۰ هر ۲۴ ساعت یک بار (Cro+۶ PHZ)

مدت انجام آزمایش ۳۵ روز به طول انجامید. همچنین، تمامی تزریقات به صورت داخل صفاقی و با حجم برابر انجام گرفت. در این مطالعه تجربی، فنیل هیدرازین (Phenylhydrazine-Sigma Aldrich P۶۹۲۶) به عنوان عامل ایجاد کننده کم‌خونی همولیتیک مورد استفاده قرار گرفت (۱، ۱۱، ۱۲).

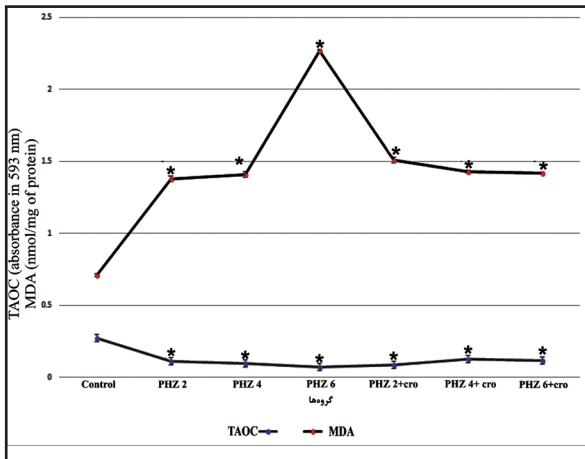
تزریقات فنیل هیدرازین به صورت: تزریق برای گروه ۲ PHZ: اولین تزریق با دوز ۱۰۰g/mg ۴ و سپس در تزریقات بعدی هر ۴۸ ساعت با دوز ۱۰۰g/mg ۲، تزریق برای گروه ۴ PHZ: اولین تزریق با دوز ۱۰۰g/mg ۶ و سپس در تزریقات بعدی هر ۴۸ ساعت با دوز ۱۰۰g/mg ۴، تزریق برای گروه ۶ PHZ: اولین تزریق با دوز ۱۰۰g/mg ۸ و سپس در تزریقات بعدی هر ۴۸ ساعت با دوز ۱۰۰g/mg ۶ انجام گرفت.



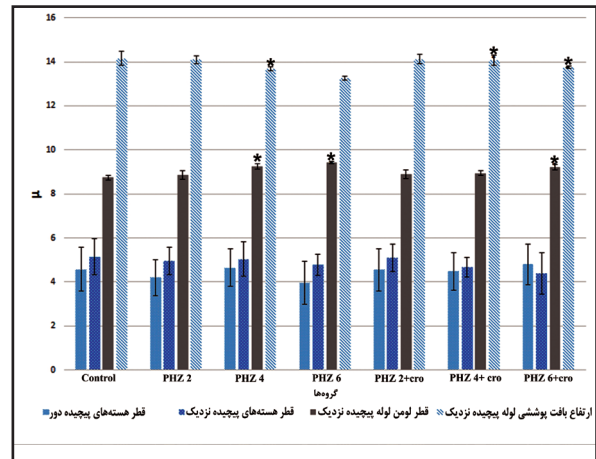
نمودار ۲. ارتفاع بافت پوششی لوله پیچیده دور، فضای ادراری و قطر لومن لوله پیچیده دور (اختلاف معنی‌داری مشاهده نشد).



نمودار ۱. قطر کلاه مویرگی و جسمک‌های کلیوی در گروه‌های شاهد و تجربی (اختلاف معنی‌داری مشاهده نشد).



نمودار ۴. بررسی ظرفیت آنتی‌اکسیدان‌تی سرمی و پروکسیداسیون چربی گروه کنترل و گروه‌های تجربی موش سوری که روزانه بصورت داخل صفاقی مقادیر متفاوتی از فنیل‌هیدرازین و کروسین دریافت کردند (علامت * نشان دهنده اختلاف معنی‌دار ($p < 0.05$) با گروه کنترل می‌باشد).



نمودار ۳. ارتفاع بافت پوششی لوله پیچیده نزدیک، قطر لومن لوله پیچیده نزدیک، قطر هسته‌های لوله پیچیده نزدیک و دور (علامت * نشان دهنده اختلاف معنی‌دار ($p < 0.05$) با گروه کنترل می‌باشد).

اختلاف معنی‌دار با گروه کنترل، گروه‌های PHZ ۴ و PHZ ۶ و گروه PHZ ۶+cro بودند ($p < 0.05$). همچنین بین PHZ ۴ و گروه PHZ ۶ نیز اختلاف معنی‌دار وجود داشت ($p < 0.05$). این اختلاف معنی‌دار بین گروه‌های PHZ ۶ و PHZ ۶+cro نیز وجود داشت ($p < 0.05$) (نمودار ۳).

جسمک کلیوی (شماره ۱)، لوله پیچیده نزدیک (شماره ۲) و لوله پیچیده دور (شماره ۳) با ساختاری کاملاً طبیعی در تصویر قابل مشاهده هستند.

مطالعه هیستولوژی: نتایج هیستولوژی نشان داد که گروه‌هایی که فنیل‌هیدرازین را دریافت کردند از لحاظ ساختار سلولی در لوله پیچیده نزدیک دارای هسته‌های کروماتین و بازوفیل تری نسبت به گروه کنترل می‌باشد. سیتوپلاسم این سلول‌ها نیز اسیدوفیل کم‌رنگ بودند. همچنین این سلول‌ها به شکل مکعبی کوتاه به نسبت گروه کنترل می‌باشند (تصویر ۲). اما در مقابل سلول‌های پوششی لوله پیچیده نزدیک در گروه‌هایی که

در مقایسه قطر لومن لوله پیچیده دور، ارتفاع سلول‌های بافت پوششی لوله پیچیده دور و فضای ادراری نیز اختلاف معنی‌داری مشاهده نشد (نمودار ۲). در بررسی قطر هسته‌های لوله پیچیده دور و قطر هسته‌های پیچیده نزدیک نیز از نظر آماری اختلاف معنی‌دار مشاهده نشد (نمودار ۳).

تنها تغییرات مشاهده شده در قطر لومن لوله پیچیده نزدیک و ارتفاع سلول‌های پیچیده نزدیک بود، بدین صورت که، در بررسی قطر لومن لوله پیچیده نزدیک مشاهده شد که گروه‌های دریافت‌کننده فنیل‌هیدرازین با هر سه دوز افزایش قطر لومن لوله پیچیده نزدیک را نشان دادند ولی تنها گروه‌های PHZ ۴ و PHZ ۶ دارای اختلاف معنی‌دار با گروه کنترل بودند ($p < 0.05$). همچنین از بین گروه‌های دریافت‌کننده کروسین به همراه فنیل‌هیدرازین نیز تنها گروه دارای اختلاف معنی‌دار با گروه کنترل PHZ ۶+cro بود ($p < 0.05$) (نمودار ۳).

در بررسی ارتفاع سلول‌های پیچیده نزدیک نیز تنها گروه‌های دارای



دارای حالت برآمده می‌باشند (تصویر ۳). لازم به توضیح است که در سایر سلول‌های پوششی بخش‌های دیگر نفرون‌های کلیوی ویژگی متفاوت و بارزی از لحاظ هیستولوژی در مقایسه با گروه کنترل مشاهده نشد.

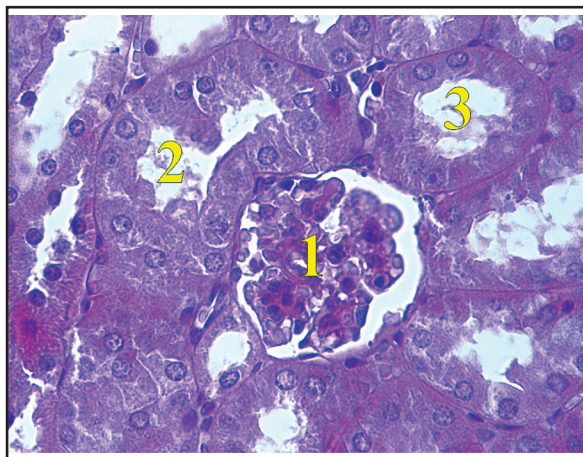
هسته‌های هتروکروماتینی که به صورت بازوفیلی تر رنگ گرفته بودند با فلش نشان داده شده‌اند.

ساختار بافتی در این گروه‌ها مشابه گروه کنترل بود و اکثر اجزای بافتی حالت طبیعی داشتند.

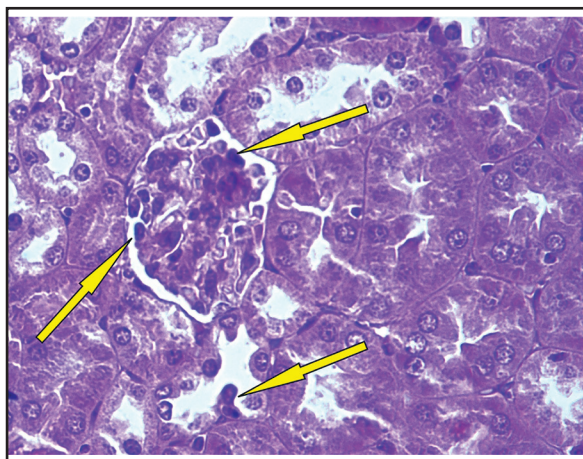
نتایج آزمایشات سرمی: ظرفیت تام آنتی اکسیدانی توسط روش احیای آهن (FRAP) بررسی شد. نتایج نشان داد که تزریق فنیل هیدرازین با دوزهای مربوطه باعث کاهش TAOC شده و تزریق کروسیین توانست به صورت جزئی از این کاهش جلوگیری کند. در این بررسی گروه کنترل با تمامی گروه‌ها از نظر آماری دارای اختلاف معنی‌دار بود ($p < 0.05$). همچنین گروه ۶ PHZ به همراه گروه ۲ PHZ + CRO نیز با گروه‌های PHZ ۴ + CRO و ۶ PHZ + CRO دارای اختلاف معنی‌دار بودند ($p < 0.05$). همچنین مشاهده گردید که تزریق فنیل هیدرازین سبب افزایش سطح MDA در سرم شده است. این در حالی است که در گروه‌هایی که به طور همزمان با فنیل هیدرازین کروسیین دریافت کرده بودند به صورت معنی‌دار میزان پروکسیداسیون چربی را کاهش داشت. در این بررسی نیز گروه کنترل با تمامی گروه‌های مورد آزمایش از نظر آماری دارای اختلاف معنی‌دار بود، همچنین گروه ۶ PHZ با تمام گروه‌ها اختلاف معنی‌دار داشت ($p < 0.05$) (نمودار ۴).

بحث

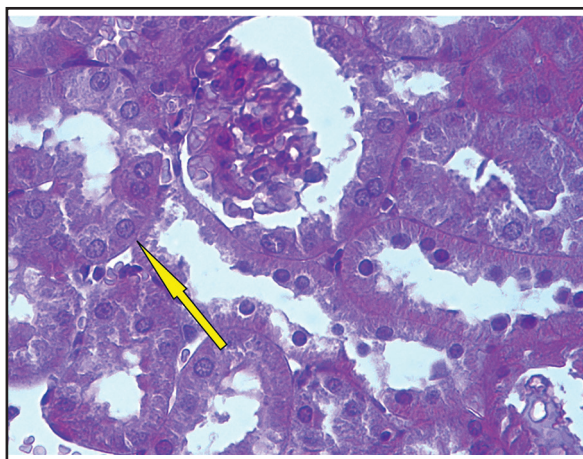
در این مطالعه تزریق فنیل هیدرازین وابسته به دوز موجب کاهش معنی‌دار وزن حیوان در مقایسه با گروه کنترل گردید. در مطالعات بسیاری ثابت شده است که قرار گرفتن در شرایط هیپوکسی می‌تواند باعث کاهش وزن اندام‌ها و متعاقب آن کاهش وزن بدن گردد. قرار گرفتن در معرض فنیل هیدرازین ممکن است باعث آسیب‌های پوستی، آنمی همولیتیک، و آسیب‌های کبدی و کلیوی بشود. همچنین گزارش شده است که فنیل هیدرازین با دوز ۴۰ mg/kg تأثیر معنی‌داری بر وزن کلیه و رت‌ها نداشته است (۳). در سال‌های اخیر مدارک زیادی ارائه شده‌اند که کاهش در فشار اکسیژن کلیوی نقش مهمی در پیشرفت بیماری‌های مزمن آن ایفا می‌کند (۹). گزارش شده است که شرایط هیپوکسی بخش بالارونده ضخیم در قسمت داخلی از مدولای بیرونی را تحت تأثیر می‌گذارد (۷، ۴). در تحقیق حاضر، هیپوکسی ناشی از کم‌خونی تنها بر پارامترهای قطر لومن لوله پیچیده نزدیک و ارتفاع سلول‌های پوششی لوله پیچیده نزدیک تأثیر داشت به‌طوری‌که موجب کاهش معنی‌دار قطر لومن لوله پیچیده نزدیک در گروه فنیل هیدرازین وابسته به دوز در مقایسه با گروه کنترل شد. همچنین موجب کاهش وابسته به دوز ارتفاع سلول‌های پوششی لوله پیچیده نزدیک در



تصویر ۱. مقطعی از قشر کلیه در گروه کنترل. رنگ آمیزی هماتوکسیلین-ائوزین. $\times 400$.



تصویر ۲. مقطع بافتی از قشر کلیه در گروه دریافت‌کننده فنیل هیدرازین. رنگ آمیزی هماتوکسیلین-ائوزین. $\times 400$.



تصویر ۳. مقطع بافتی از قشر کلیه در گروه دریافت‌کننده فنیل هیدرازین به همراه کروسیین. رنگ آمیزی هماتوکسیلین-ائوزین. $\times 400$.

همزمان با فنیل هیدرازین، کروسیین را دریافت نمودند مانند گروه کنترل دارای هسته یوکروماتین یا یک یا دو هسته مشخص می‌باشند. سیتوپلاسم این سلول‌ها نیز اسیدوفیل پررنگ‌تری رنگ گرفته‌اند و رأس سلول‌ها نیز

توزیع اجزاء لیپیدی غشاء می‌شود، علاوه بر این با ایجاد پیوندهای محکم با DNA سلول، موجب بروز صدمات و شکستگی‌هایی در کروموزوم می‌شود (۲۴، ۲۳). که افزایش میزان مالون دی‌آلدهید و همچنین افزایش استرس اکسیداتیو ناشی از آن در سرم حیوانات مبتلا به کم‌خونی ایجاد شده با فنیل‌هیدرازین شاید از طریق همین تغییرات توانسته باشد آسیب‌های وارده به لوله پیچیده نزدیک کلیه را بوجود بیاورد. کروسین در اینجا نیز تا حدودی نقش آنتی‌اکسیداتیو و محافظتی خود را ایفا کرده بود.

تشکر و قدردانی

این تحقیق حاصل یک کار جانبی از پایان‌نامه مصوب معاونت پژوهشی دانشگاه ارومیه می‌باشد. لذا بدین وسیله از رئیس بخش و مسئول گروه بافت‌شناسی و علوم پایه دانشکده دامپزشکی ارومیه و معاونت محترم پژوهشی دانشگاه ارومیه جهت حمایت‌های مالی سپاسگزاری می‌گردد.

References

1. Alessandro, M.V., Francesco, P., Silvia, L., Cristina, C., Roberto, C., Pierluigi, R.F., Sanchez, M., Migliaccio, G., Migliaccio, A.R. (2012) Identification and characterization of a bipotent (erythroid and megakaryocytic) cell precursor from the spleen of phenylhydrazine-treated mice. *Blood*. 95: 2559-2568.
2. Barton, J.C., Conrad, M.E., Nuby, S., Harrison L. (1978) Effects of iron on the absorption and retention of lead. *J Lab Clin Med*. 92: 536-547.
3. Berger, J. (2007) Phenylhydrazine haematotoxicity. *J Appl Biomed*. 5: 125-130.
4. Brezis, M., Rosen, S., Spokes, K., Silva, P., Epstein F.H. (1986) Substrates induce hypoxic injury to edullary thick limbs of isolated rat kidneys. *Am J Physiol*. 251: 710-717.
5. Bustos-Obregón, E., Esveile, C., Contreras, J., Maurer, I., Sarabia, L. (2006) Effects of Chronic Simulated Hypobaric Hypoxia on Mouse Spermatogenesis. *Int J Morphol*. 24: 481-488.
6. Dobyhan, D.C., Nagle, R.B., Bulger, R.E. (1977) Acute tubular necrosis in the rat kidney following unstained hypotension. *Lab Invest*. 37: 411-422.
7. Endre, Z.H., Ratcliffe, P.J., Tange, D.J., Ferguson, P., Radda, G.K., Ledingham, J.G.G. (1989) Erythrocytes alter the pattern of renal hypoxic injury: predominance of proximal tubular injury

گروه فنیل‌هیدرازین وابسته به دوز در مقایسه با گروه کنترل شد که این کاهش از لحاظ آماری معنی‌دار بود. القای هیپوکسی تجربی در موش‌های سوری تحت آزمایش تأثیر قابل توجهی بر پارامترهای دیگر کلیه از قبیل قطر لومن لوله پیچیده دور، ارتفاع سلول‌های پوششی لوله پیچیده دور، قطر جسمک‌های کلیوی، قطر کلافه مویرگی، قطر هسته‌های لوله پیچیده دور، قطر هسته‌های لوله پیچیده نزدیک و فضای ادراری نداشت هرچند که تاحدودی این پارامترها در مقایسه با گروه کنترل کاهش داشتند. Brigitte و همکاران در سال ۱۹۸۳ با بررسی اثر آئمی ناشی از فنیل‌هیدرازین بر کلیه رت نشان دادند که تنها ساختار بافتی از نفرون کلیوی که تحت تأثیر هیپوکسی آسیب می‌بیند لوله پیچیده نزدیک و سلول‌های پوششی آن است که این آسیب در بخش‌های پیچ‌خورده آن بیشتر مشهود است. همچنین آن‌ها گزارش کردند که فضای اطراف توبولی در لایرنت قشری به‌طور مشخصی در بعضی قسمت‌های آن در مقایسه با گروه کنترل بزرگتر و بیشتر شده است. در مقابل نشان داده شده است که قسمت‌های مستقیم لوله پیچیده نزدیک کلیه در رت نسبت به ایسکمی و هیپوکسی بیشتر آسیب می‌باشد (۲۸، ۶). کروسین یک ماده طبیعی است که در گل زعفران و یاسمن یافت می‌شود. از دی‌ساکارید Gentiobiose و اسید croctin Dicarboxylic تشکیل شده است. به رنگ قرمز تیره دیده می‌شود. خواص ضد افسردگی و تقویت‌گریزه جنسی جوندگان توسط کروسین نشان داده شده است (۲۹، ۲۱، ۴). کروسین از آسیب ژنی در مدل استرس اکسیداتیو ناشی از ژنوتوکسین‌ها در موش جلوگیری می‌کند (۱۶). Hosseinzadeh و همکاران در سال ۲۰۰۵ گزارش کردند که کروسین دارای اثرات محافظتی بر روی کلیه بوده و از ایسکمی آن جلوگیری می‌کند (۱۴). در مطالعه حاضر، کروسین همزمان با فنیل‌هیدرازین به گروه‌های آزمایش تجویز شد. همان‌طور که نتایج این تحقیق نشان داد کروسین تاحدودی توانست از اثرات هیپوکسی ناشی از آئمی در کلیه پیشگیری نماید. از بخش‌های مختلف ساختار بافتی نفرون کلیوی، پارامترهای قطر لومن لوله پیچیده نزدیک و ارتفاع سلول‌های پوششی لوله پیچیده نزدیک بیشترین محافظت را تحت تأثیر کروسین داشتند که در مقایسه با گروه کنترل تاحدودی به آن نزدیک شدند. گزارش شده است که آسیب حاد کبدی ناشی از آلفاتوکسین توسط کروسین مهار شده است. در جلوگیری از در مطالعه‌ای دیگر، Naghizadeh و همکاران ۲۰۰۶ نشان دادند که کروسین اثر محافظتی بر سمیت حاد کلیوی ناشی از سیس‌پلاتین دارد (۲۰). بطوریکه کروسین از طریق مهار رادیکال‌های آزاد، مهار استرس اکسیداتیو ناشی از گونه‌های فعال اکسیژن و افزایش سنتز گلوکوتائون می‌تواند باعث کاهش آسیب توبولی و در نتیجه پیشگیری از سمیت حاد کلیوی سیس‌پلاتین در موش صحرائی گردد (۱۷).

در توجیه تغییرات سرمی اشاره شده شاید بتوان گفت که مولکول‌های مالون دی‌آلدهید با نفوذ به درون ساختار غشاء سلول موجب عدم تقارن در



- with moderate hypoxia. *Clin Sci Lond.* 76: 19-29.
8. Ferrali, M., Ciccoli, L., Signorini, C., Comporti, M. (1990) Iron release and erythrocyte damage in allyl alcohol intoxication in mice. *Biochem Pharmacol.* 40: 1485-1490.
 9. Fine, L.G., Bandyopadhyay, D., Norman, J.T. (2000) Is there a common mechanism for the progression of different types of renal diseases other than proteinuria? Towards the unifying theme of chronic hypoxia. *Kidney Int Suppl.* 75: 22-26.
 10. Friedmann, B., Jost, J., Rating, T., Weller, E., Werle, E., Eckardt, K.U., Bärtsch, P., Mairböurl, H. (1999) Effects of iron supplementation on total body hemoglobin during endurance training at moderate altitude. *Int J Sports Med.* 20: 78-85.
 11. Gorustovich, A.A., Steimetz, T., Giglio, M.J., Guglielmotti, M.B. (2006) A histomorphometric study of alveolar bone modeling and remodeling under experimental anaemia and polycythaemia in rats. *Arch Oral Biol.* 51: 246-251.
 12. Grigorovich, N.A. (1966) Pathogenesis of hemolytic anemia caused by phenylhydrazine. *Biull Eksp Biol Med.* 61: 126-129.
 13. Hosseinzadeh, H., Modaghegh, M.H., Saffari Z. (2009) *Crocus sativus* L. (Saffron) extract and its active constituents (crocin and safranal) on ischemia-reperfusion in rat skeletal muscle. *Evid Based Complement Alternat Med.* 6: 343-350.
 14. Hosseinzadeh, H., Sadeghnia, H.R., Ziaee, T., Danaee, A. (2005) Protective effect of aqueous saffron extract (*Crocus sativus* L.) and crocin, its active constituent, on renal ischemia-reperfusion-induced oxidative damage in rats. *J Pharm Pharmaceut Sci.* 8: 387-393.
 15. Kaissling, B., Spiess, S., Rinne, B., Le Hir, M. (1993) Effects of Anemia On Morphology Of Rat Renal Cortex. *Am J Physiol.* 264: 608-617.
 16. Konoshima, T., Takasaki, M., Tokuda, H., Morimoto, S., Tanaka, H. (1998) Crocin and Crocetine derivatives inhibit Skin tumor promotion in mice. *Phytother Res.* 12: 400-404.
 17. Lin, J.K., Wang, C.J. (1986) Protection of crocin dyes on the acute hepatic damage induced by aflatoxin B1 and dimethylnitrosamine in rats. *Carcinogenesis.* 7: 595-599.
 18. Lipschitz, D.A., Cook, J.D., Finch, C.A. (1974) A Clinical Evaluation of Serum Ferritin as an Index of Iron Stores. *N Engl J Med.* 290: 1213-1216.
 19. Mousavi, S.H., Tayarani, N.Z., Parsaee, H. (2010) Protective Effect of Saffron Extract and Crocin on Reactive Oxygen Species-Mediated High Glucose-Induced Toxicity in PC12 Cells. *Cell Mol Neurobiol.* 30: 185-191.
 20. Naghizadeh, B., Broshki, M.T., Mofidpour, H. (2006) Study of protective effect of Crocin in cisplatin nephrotoxicity in rat. *Iran Biomed J.* 9: 281-286.
 21. Ochiai, T., Ohno, S., Soeda, S., Tanaka, H., Shoyama, Y., Shimeno, H. (2006) Protective effects of carotenoids from saffron on neuronal injury in vitro and in vivo. *Biochim Biophys Acta.* 1770: 578-584.
 22. Puntarulo, S. (2005) Iron, oxidative stress and human health. *Mol Aspects Med.* 26: 299-312.
 23. Ravie, O., Lake, P.E. (1985) The phospholipids-bound fatty acids of fowl and turkey spermatozoa. *Anim Report Sci.* 9:189-192.
 24. Sharma, R.K., Agarwal, A. (1996) Role of reactive oxygen species in male infertility. *Urol.* 48: 835-850.
 25. Stevens, R.G., Jones, D.Y., Micozzi, M.S., Taylor, P.R. (1988) Body Iron Stores and the Risk of Cancer. *N Engl J Med.* 319: 1047-1052.
 26. Thushara, R.M., Hemshekhar, M., Santhosh, M.S., Jnaneshwari, S., Nayaka, S.C., Naveen, S., Kemparaju, K., Girish, K. S. (2013) Crocin, a dietary additive protects platelets from oxidative stress-induced apoptosis and inhibits platelet aggregation. *Mol Cell Biochem.* 373: 73-83.
 27. Vakili, A., Einali, M.R., Bandegi A.R. (2012) Protective Effect of Crocin against Cerebral Ischemia in a Dose-Dependent Manner in a Rat Model of Ischemic Stroke. *J Stroke Cerebrovasc Dis.* 23: 106-113.
 28. Vankatachalam, M.A., Bernard, D.B., Donohoe, J.F., Levinsky, N.G. (1978) Ischemic damage and repair in the rat proximal tubule: differ-

- ences among the S1, S2, and S3 segments.
Kidney Int. 14: 31-49.
29. Zheng, Y.Q., Liu, J.X., Wang, J.N. (2006) Effects of crocin on reperfusion-induced oxidative/nitrate injury to cerebral microvessels after global cerebral ischemia. Brain Res. 1138: 86-94.



Effect of Phenylhydrazine-Induced Hemolytic Anemia on Renal Cortex in Adult Mice: Protective Effect of Crocin

Adibmoradi, M.^{1*}, Kalantari Hesari, A.¹, Shahrooz, R.², Asadi, M.R.³

¹Department of Basic Science, Faculty of Veterinary Medicine, University of Tehran, Tehran, Iran

²Department of Basic Science, Faculty of Veterinary Medicine, Urmia University, Urmia, Iran

³Razi Vaccine & Serum Research Institute, Agricultural Research, Education and Extension Organisation, Karaj, Iran

(Received 21 October 2017, Accepted 24 January 2018)

Abstract:

BACKGROUND: Hemolytic anemia and resultant hypoxia can cause a dysfunction in the body functions. Iron delivered from hemolysis of erythrocytes can also stimulate oxidative stress. **OBJECTIVES:** In this study, we aimed to investigate the protective effect of crocin on renal quality in animals that were exposed against hemolytic anemia induced by phenylhydrazine. **METHODS:** Forty-nine adult male mice (20-25 g) were grouped within 7 groups. First group was control and treated with normal saline, and test groups were nominated as 2, 3, and 4 and were treated with phenyl hydrazine 2, 4, and 6 mg/100g/48 h (i.p.). Animals in groups 5, 6, and 7 were treated with Crocin (200 mg/k/day, i.p.) in addition to 2, 4, and 6 mg/100g/48 h phenyl hydrazine. After 35 days, the blood samples were collected directly from the heart and after centrifugation (5 min and 3000 rpm), the serum samples were subjected to evaluate the Malondialdehyde (MDA) level and total antioxidant capacity (TAC), and renal cortex was fixed in 10% formal saline for Paraffin sections after tissue processing sample staining with H&E method. **RESULTS:** This study showed that hemolytic anemia affects proximal tubule of renal cortex, It was also shown that the phenylhydrazine administration resulted in a dose-dependent declining of TAC and the crocin administration was able to protect against TAC reduction. Moreover, PHN increased MDA level in serum in a dose-dependent manner. Co-administration of crocin with PHN significantly ($p < 0.05$) reduced the rate of lipid peroxidation, while those groups which were treated with crocin showed a remarkable improvement in testis parameters. **CONCLUSIONS:** These results indicate a protective effect of crocin against the anemia-related hypoxia on renal parameters. The protective capacity of crocin might relate to its known antioxidant power.

Keyword: Hemolytic anemia, hypoxia, phenyl hydrazine, crocin, renal cortex

Figure Legends and Table Captions

Graph 1. The diameter of the capillary tuft and renal corpuscle (No significant difference was seen between the groups).

Graph 2. The height of the epithelial cells in distal convoluted tubule, urinary space and diameter of the distal convoluted tubule lumen (No significant difference was seen between the groups).

Graph 3. The height of the epithelial cells in proximal convoluted tubule, diameter of proximal convoluted tubule lumen, diameter of distal and proximal convoluted tubule nucleus (* indicates a significant difference ($p < 0.05$) group with the control group).

Graph 4. Serum Total antioxidant capacity and lipid peroxidation (Malondialdehyde) (* indicates a significant difference ($p < 0.05$) group with the control group).

Figure 1. H&E Staining of renal tissue sections in control group ($\times 400$) / No. 1: renal corpuscle / No. 2: proximal convoluted tubule / No. 3: distal convoluted tubule, all tissue structure was normal condition.

Figure 2. H&E Staining of renal tissue sections in group that received phenyl hydrazine ($\times 400$). The heterochromatic nucleus that have been colored more basophilic are shown with arrows.

Figure 3. H&E Staining of renal tissue sections in group that received phenyl hydrazine with crocin ($\times 400$).

*Corresponding author's email: mmadib2000@yahoo.com, Tel: 026-32555937, Fax: 026-32555938